148 A

BRITISH MEDICAL
Library
ASSOCIATION

HANDBUCH

DER

AUGENHEILKUNDE

VON

Dr. C. SCHWEIGGER,

GEH. MED.-RATH, ORD. PROFESSOR DER AUGENHEILKUNDE UND DIRECTOR DER UNIVERSITÄTSKLINIK FÜR AUGENKRANKE ZU BERLIN.

CANCELLED
ERNEST HART
BRITISH MEDICAL ASSOCIAT

Sechste verbesserte Auflage.

Mit 30 Holzschnitten.

BERLIN, 1893.

VERLAG VON AUGUST HIRSCHWALD.

NW. UNTER DEN LINDEN 68.

M20493

WELLCOME INSTITUTE LIBRARY
Coll. wellcomec
Call No. WW100
1893
S41h

BRITISH MEDICAL
Library
ASSOCIATION

Vorrede zur ersten Auflage.

Ein kurzgefasstes Handbuch der Augenheilkunde zum Gebrauch für Studirende und Aerzte, war die Aufgabe, welche der Verfasser sich gestellt hatte. Der Wunsch, gelegentlich auch einiges zu bringen, was die specielleren Fachgenossen interessiren könnte, war damit nicht ausgeschlossen, da aber das Ganze einen gewissen Umfang nicht übersteigen sollte, so mögen hier die Grenzen angegehen werden, welche bei der Abfassung maassgebeud waren.

Ein Handbuch kann selbstverständlich dem Studirenden weder die Theilnahme an den klinischen Demonstrationen noch den Besuch der Vorlesungen ersetzen, aber es soll die Grundlagen für beide enthalten. Es braucht nicht alles darin zu stehen, was wir wissen und was wir nicht wissen, nicht einmal die überreiche Terminologie der älteren sowohl als der moderneren Schulen braucht darin vollständig enthalten zu sein. Dieser Ueberfluss an Kunstausdrücken, welche theils nur Zufälligkeiten bezeichnen, theils nicht immer klaren Begriffen entsprechen, ist eine Last, von welcher wir uns auf sehr einfache Weise befreien können, indem wir sie auf sich beruhen lassen. Auch das vorliegende reiche literarische Material sollte nur nach kritischer Sichtung Aufnahme finden, ohne dass aber die Kritik an die Oberfläche träte.

Auch darauf wird das Handbuch rechnen müssen, das Klinik und Vorlesungen berufen sind, ihm zu Hülfe zu kommen. Es wäre ein vergebliches Bemühen durch die Darstellung das erreichen zu wollen, was nur die unmittelbare Anschauung und die practische Uebung lehren können. Deshalb z. B. wurde auf eine ausführliche Schilderung der operativen Technik verzichtet, es schien genügend den Zweck der Operationen und ihre Leistungsfähigkeit darzulegen.

Auch von den in anderen Handbüchern der Ophthalmologie üblichen anatomischen und physiologischen Einleitungskapiteln wurde Ab-

stand genommen. Wer sich mit Augenheilkunde beschäftigen will, muss die nöthigen Kenntnisse der elementaren Optik, der normalen Anatomie und Physiologie mitbringen, oder doch mindestens im Stande sein, gelegentlich die Handbücher dieser Disciplinen zu Rathe zu ziehen. Nur in so weit, als es für einzelne Fragen nothwendig war, würde daher das Gebiet der ebengenannten Wissenschaften betreten.

Berlin, im April 1871.

Der Verfasser.

Vorrede zur sechsten Auflage.

Wäre vor 22 Jahren nicht die erste Auflage dieses Handbuches erschienen, so würde ich jetzt nicht daran gedacht haben, es von Neuem zu bearbeiten; da es nun aber einmal geschehen war, konnte ich mich auch den Folgen nicht entziehen. Die vorliegende Auflage ist im Umfang etwas verringert, im sachlichen Inhalt dagegen erheblich vermehrt, weil stets der Standpunkt massgebend blieb, nicht ein Sammelwerk für Specialisten, sondern ein Handbuch für Studirende und Aerzte herzustellen.

Berlin, im Februar 1893.

Der Verfasser.

LIBRARY OF THE
PRESENTED BY
ERNEST HART Esq
BRITISH MEDICAL ASSOCIATION

Inhalts-Verzeichniss.

Erster Theil.

Seite

Anomalien der Refraction und Accommodation. Refractionszustand. Nummerirung der Brillengläser. Zoll- und Metersystem. Dioptrie. Sehschärfe. Emmetropie. Fernpunkt. Nahepunkt. Grenzen des Accommodationsgebietes. Relatives Accommodationsgebiet. Mechanismus der Accommodation. Accommodationsbreite. Senile Veränderungen des Auges. Presbyopie. Correction durch Convexgläser 3

Myopie. Grad derselben, anatomische und ophthalmoscopische Veränderungen. Ursachen und Verlauf. Lage des absoluten und relativen Accommodationsbereiches. Insufficienz der Musc. recti interni. Relative Divergenz. Schwachsichtigkeit bei hochgradiger Myopie. Myodesopsie. Glaskörpertrübung. Cataracta polaris posterior. Choroiditis der Macula lutea. Scleralstaphylom in der Gegend des hinteren Pols. Metamorphopsie. Netzhautablösung. Augendiätetik bei Myopie. Regeln für die Correction durch Concavgläser. Irritationserscheinungen 21

Hypermetropie, absolute, relative, facultative. Diagnose. Accommodative Asthenopie. Correction durch Convexgläser 46

Astigmatismus, unregelmässiger und regelmässiger. Meridian-Asymmetrie. Hauptmeridiane, Brennstrecke, Brennlinien. Beeinträchtigung der Sehschärfe. Diagnose. Keratoscop. Betheiligung des Linsensystems an der Asymmetrie. Correction durch cylindrische und sphärisch-cylindrische Gläser. Stokes'sche Linse 54

Refractionsdifferenz. Anisometropie 64

Accommodationslähmung. Unterschied von Presbyopie. Micropsie. Accommodationsparese als Theilerscheinung von Oculomotorius-Lähmung. Ausschliessliche Lähmung des Pupillarastes. Therapie. Accommodationsparese nach Diphtheritis faucium. Traumatische Mydriasis und Accommodationsparese 67

Accommodationskrampf und scheinbare Myopie. Miosis 73

Monoculare Polyopie und Diplopie 75

Brillen. Sphärische Gläser. Concave, convexe und cylindrische Gläser. Prismatische Brillen. Stenopäische Apparate. Schutzbrillen 76

Augenspiegel. Aufrechtes Bild bei Emmetropie, Myopie und Hypermetropie. Umgekehrtes Bild 84

Ophthalmoscopische Diagnose der Refractions-Anomalien im virtuellen und reellen Bild 90

Ophthalmometer. Hornhautkrümmung bei Emmetropie, Myopie und Hypermetropie. Winkel α. Scheinbarer Strabismus divergens und convergens 100

Krankheiten der Augenmuskeln. Augenbewegungen und Gesetze der Diplopie. Drehpunkt. Excursion der Augenbewegungen. Innervations-

Seite

gesetze. Ueberwindung von Prismen durch Convergenz, Divergenz und Höhenabweichung der Sehaxen. Physiologische Diplopie. Vereinigung von Doppelbildern durch Prismen. Hering'scher Fallversuch 104

Abducens-Lähmung. Verringerung der absoluten Beweglichkeit. Zurückbleiben bei den associirten Bewegungen. Secundäre Ablenkung des gesunden Auges bei Fixation mit dem kranken. Paralytisches Schielen. Verhalten der Doppelbilder. Grenze zwischen dem Gebiet des Einfachsehens und der Diplopie. Verkapptes Doppeltsehen. Aetiologie. Therapie. Verwendbarkeit prismatischer Brillen. Uebung des paretischen Muskels. Uebergang in Strabismus convergens 110

Oculomotorius-Lähmung, vollständige und unvollständige. Schwindel durch falsche Projection des Gesichtsfeldes bei Fixation mit dem befallenen Auge. Aetiologie. Therapie. Indicationen für die Tenotomie des Rectus superior und inferior 117

Trochlearis-Lähmung. Isolirte Wirkung des Trochlearis und des Rectus inferior. Verhalten der Doppelbilder. Differentialdiagnose von Lähmung des Rectus inferior 120

Ophthalmoplegie und Nuclearlähmungen 124

Augenmuskel-Krämpfe. 124

Strabismus. Unterschied zwischen paralytischem und dem typischen oder concomittirenden Schielen. Associationsgesetz. Periodisches, latentes, permanentes, monolaterales und alternirendes Schielen, Schielwinkel und lineares Maass der Ablenkung. Exclusions-Theorie. Empiristische Theorie des binocularen Einfachsehens. Binoculares Sehen beim Schielen. Sehvermögen des schielenden Auges 125

Strabismus convergens. Zusammenhang mit Hypermetropie. Elasticitätsverhältnisse der Muskeln. Strabismus convergens bei Myopie. Strabismus convergens periodicus. Accommodatives Schielen. Spontane Heilung. Convexgläser und Stereoscop 138

Strabismus divergens, permanenter und periodischer. Einseitige Myopie. Dynamische absolute Divergenz. Relative Divergenz. Strabismus parallelus 146

Muskulare Asthenopie und dynamisches Schielen. Insufficienz der Recti interni. Berücksichtigung des Brechzustandes bei der Diagnose. Anwendung prismatischer Brillen. Indicationen für die Tenotomie der Recti externi 151

Schielen nach oben und unten 154

Schieloperation. Rücklagerung und Vorlagerung. Effect der Schieloperation. Wahl der Operationsmethoden. Operation bei Strabismus artificialis; bei periodischem Schielen. Zeitpunkt der Operation 154

Nystagmus 163

Zweiter Theil.

Krankheiten der Orbita. Entzündung des Fett- und Bindegewebes. Abscessbildung. Eitrige Periostitis. Erblindungsgefahr durch Verschwärung der Cornea, durch Neuritis, durch Netzhautablösung oder eitrige Choroiditis. Verlauf und Therapie. Caries und Necrose der Orbital-Wandungen. Exophthalmos durch Morbus Basedowii. Exophthalmos aus Stauungsur-

Seite

sachen. Pulsirender Exophthalmos. Geschwülste der Orbita. Blutergüsse. Fracturen der Orbitalwandungen. Emphysem der Orbita. Fremde Körper. Exophthalmometer. Enophthalmus 169

Krankheiten der Thränenorgane. Entzündung der Thränendrüse (Dacryoadenitis). Fisteln der Thränendrüse. Dacryops. Geschwülste und Exstirpation der Thränendrüse. Angeborene Anomalien der Thränenpunkte. Fremde Körper und Pilze in den Thränenröhrchen. Ectropium und Verwachsung der Thränenröhrchen. Dacryocystitis. Stricturen des Thränencanals. Bowman'sche Sonden. Verödung des Thränensackes. Thränensackfistel. Polypen des Thränencanals 182

Krankheiten der Augenlider. Blepharitis. Phtiriasis der Cilien und Augenbrauen. Hordeolum. Abnormitäten der Tarsaldrüsen. Chalazion. Herpes zoster frontalis. Eczem, Erysipelas und Abscesse der Lider. Syphilitische Ulcerationen der Lider und der Conjunctiva. Lupus. Epitheliom. Telangiectasien. Balggeschwülste der Lider. Ephidrosis, Chromhidrose. Xanthelasma. Blepharospasmus. Ptosis. Lähmung des Musc. orbicularis. Lagophthalmos. Ectropium. Tarsoraphie. Blepharoraphia medialis. Entropium. Blepharophimosis. Distichiasis congenita. Epicanthus. Colobom des oberen Lids. Symblepharon. Blepharoplastik 196

Krankheiten der Conjunctiva. Hyperämie. Conjunctivitis simplex oder catarrhalis. Chronische Conjunctivitis. Atropin-Conjunctivitis. Blennorrhöe der Neugeborenen. Prophylaxe. Credé'sches Verfahren. Regeln für die Cauterisation. Gonorrhoische Blennorrhöe. Conjunctivitis crouposa. Diphtheritische Conjunctivitis. Schwellung der Conjunctival-Follikel. Trachom. Phlyctaenulaere Conjunctivitis. Sommer-Conjunctivitis. Blutergüsse unter die Conjunctiva. Seröse Schwellung. Pemphigus. Fremde Körper. Verbrennungen. Pinguecula. Pterygium. Hyaline und amyloide Degeneration. Geschwülste der Conjunctiva. Dermoide. Lipome. Lupus. Melanome und Melanoscarcinome 227

Krankheiten der Hornhaut. Untersuchung bei focaler Beleuchtung. Keratitis superficialis. Keratitis interstitialis. Eitrige Keratitis. Galvanocaustik. Hornhautgeschwüre. Vascularisation der Hornhaut (S. 506) Hornhautfistel. Neuroparalytische Keratitis. Xerose der Conjunctiva und Cornea. Hornhauttrübungen. Iridectomie und Iridotomie. Staphyloma corneae totale und partiale. Bläschenbildung auf der Cornea. Keratoconus. Verletzungen der Cornea. Recidivirende Narben-Keratitis. Arcus senilis. 266

Krankheiten der Sclera. Scleritis und Episcleritis, einfache und complicirte Form. Scleralstaphylome 299

Krankheiten der Iris. Iritis idiopathica. Recidivirende Iritis. Totale Verwachsung des Pupillarrandes. Iridectomie und Corelyse. Iritis syphilitica. Iritis gummosa. Irido-Choroiditis bei Allgemeinerkrankungen. Iritis tuberculosa. Iritis mit Niederschlägen auf der Descemet-Membran. Sympathische Augenleiden. Enucleatio bulbi. Resection des Opticus und der Ciliarnerven. Membrana pupillaris perseverans. Irideremie. Irisvorfall. Verschwinden der Iris durch Einsenkung. Coloboma Iridis. Geschwülste der Iris 304

Krankheiten des Linsensystems. Senile Veränderung. Cataracta centr.

Seite

anterior und posterior. Schichtstaar. Cataracta punctata und striata. Weicher Corticalstaar. Kapselstaar. Kernstaar. Cataracta senilis. Cataracta nigra. Cataracta congenita. Cataracta diabetica. Complicirte Cataract. Untersuchung des Sehvermögens. Staaroperationen. Reife der Cataract. Discision. Künstliche Reifung. Lineare Extraction. Lappenschnitt. Peripherer Schnitt. Nachstaar. Cataracta traumatica. Luxation der Linse. Aphakie 334

Krankheiten des Glaskörpers. Verflüssigung und Ablösung des Glaskörpers. Glaskörper-Schrumpfung. Myodesopsie. Glaskörpertrübungen. Cholestearin im Glaskörper. Recidivirende Glaskörperblutungen. Gefässneubildung im Glaskörper. Arteria hyaloidea persistens. Cysticercus und fremde Körper im Innern des Auges 364

Dritter Theil.

Normaler Augenhintergrund. Eintrittsstelle des Sehnerven. Lamina cribrosa. Physiologische Excavation. Ophthalmoscopische Diagnose der Niveaudifferenzen im Augenhintergrund. Centralgefässe der Retina. Sichtbarkeit der Adventitialschicht. Venenpuls, Arterienpuls. Retina. Physiologische Trübung und Spiegelreflex derselben. Macula lutea, fovea centralis. Choroidea, Verschiedenheiten ihrer Pigmentirung. Albinismus. Intervascularräume der Choroidea 375

Krankheiten der Choroidea. Hyperämie. Cyclitis. Eitrige Choroiditis. Puerperale und embolische Form. Acute Iridochoroiditis. Kalkablagerung und Verknöcherung der Choroidea. Acute Choroiditis. Choroiditis disseminata. Chor. der Macula lutea. Ablösung. Zerreissung. Miliartuberculose. Choroidal-Sarcome. Coloboma Choroideae 389

Krankheiten der Retina und des Sehnerven. Markhaltige Nervenfasern. Hyperämie der Retina. Netzhautablösung. Pigmentirung der Retina. Netzhautblutungen. Commotio retinae. Retinitis. Ophthalmoscopische Kennzeichen. Sehstörungen. Verschiedene Formen von Retinitis. Retinitis hämorrhagica, syphilitica, albuminurica, leucaemica. Anatomische Veränderungen. Neuroretinitis. Stauungspapille. Zusammenhang mit intercraniellen Erkrankungen. Neuritis nach Blutverlusten. Retrobulbäre Neuritis. Scotoma centrale. Anatomische Veränderungen bei Neuritis und Neuroretinitis. Embolie der Arteria centralis retinae. Thrombose der Vena centr. retinae. Ischaemia retinae. Atrophie des Sehnerven. Gliom der Retina 409

Glaucom. Drucksteigerung. Hornhauttrübung. Nebel- und Regenbogen-Sehen. Entzündungs-Erscheinungen. Erweiterung der Pupille. Arterien puls. Prodromalstadium. Sehnervenexcavation. Glaucoma simplex und physiologische Excavation mit Sehnervenatrophie. Iridectomie. Glaucoma malignum. Hydrophthalmus. Glaucoma secundarium. Haemorrhagisches Glaucom. Glaucom-Theorien 465

Amblyopie und Amaurose. Gesichtsfeld-Aufnahme. Amblyopia congenita. Farbenblindheit. Hemeralopie. Anaesthesie der Retina. Hemiopie. Flimmerscotom. Uraemische Amaurose. Amaurosis simulata 487

Antisepsis und Anaesthesie bei Augen-Operationen 502

ERSTER THEIL.

ANOMALIEN DER REFRACTION UND ACCOMMODATION. BRILLEN, AUGENSPIEGEL UND OPHTHALMOMETER. ANOMALIEN DER AUGENMUSKELN.

I.

Anomalien der Refraction und Accomodation.

Die Refractions- und Accomodations-Anomalien sind, Dank der lichtvollen Bearbeitung, welche Donders diesem Gegenstand gewidmet hat, eins der klarsten und übersichtlichsten Kapitel der Ophthalmologie geworden. Schon der erste Schritt war entscheidend. Die scharfe Trennung, welche Donders zwischen dem Refractions- und dem Accommodations-Zustand bis in die letzten Consequenzen durchführte, war hinreichend, fast alle bis dahin vorhandenen Unklarheiten zu bannen. Unter Refractionszustand verstehen wir diejenige optische Einstellung des Auges, welche dasselbe lediglich auf Grund seines anatomischen Baues besitzt; die Accommodation umfasst diejenigen Veränderungen der optischen Einstellung, welche durch einen bestimmten physiologischen Mechanismus, den Accommodationsapparat, oder genauer gesagt, durch die Wirkung des Ciliarmuskels in Gang gesetzt werden; wir können daher auch sagen, der Refractionszustand ist diejenige optische Einstellung des Auges, welche vorhanden ist bei völliger Entspannung des Ciliarmuskels.

Die anatomischen Thatsachen, welche den optischen Bau des Auges bestimmen, sind folgende: 1) Die Krümmungsflächen des dioptrischen Apparates, also die Hornhautkrümmung, die vordere und hintere Krümmungsfläche der Linse, ferner die Abstände dieser Krümmungsflächen von einander. 2) Der Brechungsindex der durchsichtigen Medien, also der Cornea, des humor aqueus, der Linse und des Glaskörpers und 3) die Länge der Augenaxe.

Die grosse Anzahl dieser einzelnen Componenten lässt schon vermuthen, dass auf Grund individueller anatomischer Verschiedenheiten auch der Refractionszustand nicht bei allen Individuen derselbe sein wird, indessen gelang es Donders auf eine sehr einfache Weise die vorhandenen Möglichkeiten zu ordnen, indem er ausging von dem Verhalten des Auges gegen Lichtstrahlen, welche parallel auf die Cornea fallen; dieselben müssen nämlich nach ihrer Brechung im Auge ent-

weder gerade auf der lichtempfindlichen Schicht der Retina oder vor, oder hinter derselben zur Vereinigung kommen.

Es ergeben sich daraus, immer natürlich die vollständigste Accommodationsruhe, d. h. vollkommene Entspannung des Ciliarmuskels vorausgesetzt, drei verschiedene Refractionszustände.

Werden Lichtstrahlen, welche von einem unendlich weit entfernten Punkte ausgehend, also parallel, auf die Cornea fallen, gerade auf der Retina zu einem Bildpunkt vereinigt, so ist Emmetropie vorhanden. Liegt dieser Bildpunkt vor der Retina, so ist Myopie — liegt er hinter der Retina, d. h. convergiren die Strahlen nach ihrer Brechung im dioptrischen Apparat nach einem hinter der Retina gelegenen Punkt, so ist Hypermetropie gegeben.

Instrumente, welche den Zweck haben, zur Bestimmung des optischen Verhaltens des Auges zu dienen, nennt man Optometer. Wir können uns aber eine Beschreibung derselben ersparen, da keines der zahlreichen Optometer im Stande ist, einen dem Augenarzte unentbehrlichen Apparat zu ersetzen, nämlich eine Sammlung sphaerischer und cylindrischer concaver und convexer Gläser, wie sie in den üblichen Brillenkästen enthalten ist; dagegen müssen wir uns auf die Bedeutung der Nummern dieser Gläser genauer einlassen. Als erster Grundsatz muss es gelten, dass die Numerirung stets ein Ausdruck für die Brennweite der Gläser sein muss, für welche als Maasseinheit früher ganz allgemein der Zoll, in neuerer Zeit das Metermaass zu Grunde gelegt wurde.

Die Zugrundelegung des Zollmaasses führt mit Nothwendigkeit dazu, die verschiedenen Gläser auszudrücken als Quotienten einer Linse von 1 Zoll Brennweite, denn eine Linse von 2 Zoll Brennweite hat nur $\frac{1}{2}$, eine solche von 4 Zoll nur $\frac{1}{4}$ der Brechkraft der als Grundlage des Systems angenommenen Zoll-Linse. Die Nummer des Glases drückt dann also seine Brennweite in Zoll aus, und ist, wenn es sich um Berechnungen handelt, als ein Bruch in Rechnung zu stellen, dessen Zähler 1 ist und dessen Nenner die Brennweite angiebt. Man kann auf diese Weise leicht die Differenzen zwischen den einzelnen Gläsern berechnen, zwischen No. 36 und 30 z. B. ist dieselbe $= \frac{1}{30} - \frac{1}{36} = \frac{1}{180}$, während die Differenz z. B. zwischen No. 7 und No. 8 gleich ist $\frac{1}{7} - \frac{1}{8} = \frac{1}{56}$. Eine einfache Berechnung ergiebt demnach, dass erstens die Differenzen zwischen

den einzelnen Nummern nicht gleichwerthig, und dass zweitens diese Differenzen bei den Gläsern von langer Brennweite erheblich geringer sind als bei den stärkeren mit kurzer Brennweite. Irgend welche Nachtheile ergeben sich daraus nicht; die geringen Differenzen zwischen den Nummern mit langer Brennweite entsprechen einem practischen Bedürfniss, während bei den stärkeren Gläsern der optische Effect sehr beeinflusst wird durch die Entfernung, in welcher sie sich vom Auge befinden, wordurch zugleich ein Ausgleich gegeben wird für die grösseren Differenzen, welche zwischen den Nummern von kurzer Brennweite stattfinden.

Legt man das Metermaas zu Grunde, so bezeichnet man die optische Wirkung einer Linse von 1 Meter Brennweite als eine Dioptrie, ein Glas von 2 Meter Brennweite ist demnach $= \frac{1}{2}$ Dioptrie, während eine Brennweite von 0,5 Meter ausgedrückt wird durch 2 Dioptrien. In der That müssen wir ja auch zwei Meter-Linsen zusammenlegen, um eine Brennweite von 0,5 Meter herauszubekommen. Im metrischen System geben also die Nummern nicht die Brennweiten an, sondern die Dioptrien, d. h. das Verhältniss der Brennweite des Glases zur Meterlinse. Ein Glas von 3,5 Dioptrien ist z. B. 3,5 mal stärker als die Meterlinse, d. h. wir würden durch Summirung von 3,5 Meterlinsen dieselbe Brennweite erhalten, welche 3,5 besitzt, wollen wir diese Brennweite aber wissen, so müssen wir 1,0 dividiren durch 3,5, wobei sich 0,286 ergiebt. Die Worte Dioptrie und Meterlinse sind also vollkommen gleichbedeutend.

Der Uebersicht wegen folgt hier eine Zusammenstellung der üblichen Meter-Gläser nebst Angabe der Brennweite und der nächstliegenden Brennweite in rhein. Zoll.

Meterlinse.	Brennweite in Metern.	ungefähr in Zoll.
0,5	2,000	80
0,75	1,333	50
1,0	1	40
1,25	0,800	30
1,5	0,666	25
1,75	0,571	22
2,0	0,500	20
2,25	0,444	17
2,5	0,400	15

Meterlinse.	Brennweite in Metern.	ungefähr in Zoll.
2,75	0,364	14
3,0	0,333	13
3,5	0,286	11
4,0	0,250	$9^1/_2$
4,5	0,222	$8^1/_2$
5,0	0,200	$7^1/_2$
5,5	0,182	7
6,0	0,166	$6^1/_2$
6,5	0,154	6
7,0	0,143	$5^1/_2$
7,5	0,133	5
8,0	0,125	$4^3/_4$
9,0	0,111	$4^1/_4$
10,0	0,100	$3^3/_4$
11,0	0,09	$3^1/_2$
12,0	0,083	$3^1/_4$
13,0	0,077	3
14,0	0,071	$2^3/_4$
15,0	0,066	$2^1/_2$
16,0	0,063	$2^1/_3$
18,0	0,056	$2^1/_4$
20,0	0,050	2

Bestimmung der Sehschärfe.

Die unmittelbare Folge einer optisch ungenauen Einstellung des Auges ist immer die, dass die Netzhautbilder durch Zerstreuungskreise unscharf werden; und da unser Urtheil bei der Sehprüfung ganz abhängig ist von den subjectiven Angaben der Patienten, so dürfen wir auf scharfe Netzhautbilder nur dann schliessen, wenn dieselben gleichzeitig so klein sind, dass sie beim Vorhandensein von Zerstreuungskreisen nicht mehr würden erkannt werden können. Es ergiebt sich daraus die Nothwendigkeit zur Diagnose der optischen Fehler des Auges die Sehprüfung so einzurichten, dass wir gleichzeitig ein Urtheil über die Grösse der Netzhautbilder gewinnen. Dieser Zweck wird am besten erreicht durch Probebuchstaben, welche nach einem von Snellen ausgearbeiteten Princip so bemessen sind, dass ihre Grösse nach einem bestimmten Maasstab zunimmt.

Am besten eignen sich dazu lateinische Buchstaben von möglichst quadratischer Gestalt; die Nummer der Buchstaben giebt die Entfernung an, in welcher dieselben unter einem Sehwinkel von 5 Minuten erscheinen. Die Dicke der Striche und der Unterabtheilungen der Probebuchstaben beträgt genau $^1/_5$ der Höhe der letzteren; die besonderen Kennzeichen also, welche den einen Buchstaben vom andern unterscheiden, erscheinen, wenn der ganze Buchstabe in einen Sehwinkel von 5 Minuten eingeschlossen ist, unter einem Winkel von einer Minute.

Um ein grösseres Untersuchungs-Material zu gewinnen, ist es wünschenswerth, ausser den lateinischen Buchstaben auch Zahlen zur Verfügung zu haben, wobei freilich die Forderung, dass die Breite aller Linien gleich sein und $^1/_5$ der Höhe betragen soll, nicht streng durchführbar ist.

Statt der Buchstaben hat man auch vorgeschlagen, Systeme von Punkten oder Quadraten zu benützen, was allerdings den Vortheil hat, dass wir es dabei mit immer gleichen Formen zu thun haben, welche sich nur durch ihre Grösse unterscheiden. Für den Gebrauch in der augenärztlichen Praxis sind indessen Probebuchstaben bequemer, denn sie bieten den Vortheil einer schnelleren Verständigung über das, was Patient sieht oder zu sehen glaubt.

Die Probebuchstaben sind demnach in der Weise construirt, dass z. B. No. 5 in 5 Meter, No. 6 in 6 Meter u. s. w. in einem und demselben Sehwinkel eingeschlossen sind, und man gewinnt dabei einen Ausdruck für die Sehschärfe dadurch, dass man die Entfernung, in welcher sich die Probebuchstaben befinden als Zähler, die Buchstaben, welche in dieser Entfernung erkannt werden, als Nenner eines Bruches schreibt. Beträgt die Entfernung z. B. 5 Meter und wird dabei No. 5 erkannt, so ist die Sehschärfe $= \frac{5}{5}$, wird nur No. 9 erkannt $= \frac{5}{9}$ u. s. w. Personen, welche z. B. No. 4 in 5 Meter erkennen würden eine Sehschärfe von $\frac{5}{4}$ aufweisen, und solche Fälle sind bei guter Beleuchtung durchaus keine Seltenheiten.

Noch häufiger kommt es vor, dass ohne irgend welche nachweisbare Abnormität keine volle Sehschärfe vorhanden ist, sondern nur etwa $\frac{2}{3}$ oder noch weniger; „volle Sehschärfe“ also ist ein Wort, welches man nicht auf die Goldwaage legen darf. Vor allem darf man beim

Gebrauch der Schriftproben nicht vergessen, dass die Probebuchstaben nur bei mittlerem Tageslicht in den durch ihre Nummern angegebenen Entfernungen erkannt werden, bei sehr heller Beleuchtung wird der erforderliche Sehwinkel kleiner, bei geringer Beleuchtung erheblich grösser. Aus den durch die Witterungsverhältnisse bedingten Schwankungen des Tageslichtes ergiebt sich eine bei der Benutzung der Schriftproben schwer zu vermeidende Fehlerquelle. Die ziemlich naheliegende Idee, bei Benutzung der Snellen'schen Schriftproben das Tageslicht ganz aufzugeben und künstliche Beleuchtung anzuwenden, ist ebenfalls mit vielen Schwierigkeiten verbunden, da auch die künstliche Beleuchtung erheblichen und schwer controllirbaren Schwankungen unterworfen ist.

Am einfachsten scheint es, die unvermeidlichen Intensitätsschwankungen der Beleuchtung auf irgend eine Weise mit in Rechnung zu ziehen. Für meinen Privatgebrauch habe ich daher einen von der gewöhnlichen Regel etwas abweichenden Ausdruck der Sehschärfe zweckmässig gefunden. Schreibt man nach der Snellen'schen Vorschrift als Nenner des Bruches die vom Patienten erkannte Nummer der Schriftproben, während der Zähler die Entfernung derselben angiebt, so wird nur der Nenner vom Wechsel der Beleuchtung beeinflusst. Der aus dieser Quelle entspringende Fehler wird aber geringer, wenn wir auch den Zähler demselben Einfluss unterwerfen. Ich ziehe es daher vor, als Zähler des Bruches diejenige Nummer der Schriftproben zu notiren, welche ich gleichzeitig mit dem Patienten und in derselben Entfernung erkennen kann, als Nenner aber diejenige Nummer, welche der Patient entziffert. Natürlich sind auch damit nur einige, nicht alle Fehlerquellen beseitigt.

Ebensogut wie 5 Meter, kann man natürlich auch jede andere Entfernung der Bestimmung der Sehschärfe zu Grunde legen, z. B. 1 Meter. Für alle Fälle, in welchen der Refractionszustand bereits bekannt und eben nur die Sehschärfe zu bestimmen ist, hat die Benutzung kürzerer Entfernungen den Vorzug, dass wir eine grössere Anzahl von Probebuchstaben verwenden können. Für grössere Entfernungen bieten die Schriftproben nur wenige Buchstaben, welche die Patienten bei wiederholten Prüfungen oder auch gleich bei der ersten, da gewöhnlich jedes Auge einzeln untersucht werden muss, bald auswendig lernen und hersagen, auch ohne sie genau gesehen zu haben. Bei wiederholten Untersuchungen ist es deshalb wünschenswerth verschiedene Buchstaben-Tafeln, welche nach demselben Princip hergestellt sind, zu benutzen.

Bei erheblicher Schwachsichtigkeit ist die Prüfung der Sehschärfe in 1 Meter vorzunehmen, weil dabei auch für sehr geringe Sehschärfen eine hinreichende Anzahl von Buchstaben vorhanden sind; die Untersuchung wird dadurch erheblich genauer als durch das übliche Fingerzählen in mehreren Metern Entfernung.

Unter allen Umständen ist es nothwendig, die durch die Probebuchstaben gewonnenen Resultate durch Benutzung gewöhnlicher Druckschrift zu vervollständigen. Schriftscalen, welche Druckproben verschiedener Grösse, von den kleinsten bis zu den grössten der üblichen Lettern enthalten, wurden zuerst von E. v. Jaeger herausgegeben und nach der Reihenfolge der Grösse numerirt. Bequemer ist es, in der Numerirung zugleich die Entfernung auszudrücken, in welcher bei voller Sehschärfe die Schriftproben gelesen werden müssen. Nur ist dabei zu bedenken, dass hier das den Probebuchstaben zu Grunde gelegte Princip nicht mehr durchführbar ist. Die gewöhnliche Druckschrift besteht eben aus Buchstaben, welche sich keineswegs der quadratischen Form nähern, die einzelnen Linien derselben sind nicht von gleicher Dicke und betragen auch nicht $^1/_5$ der Höhe des ganzen Buchstabens, und endlich sind auch die einzelnen Lettern einer und derselben Schriftsorte von ungleicher Grösse und haben über oder unter die Linie herausragende besondere Kennzeichen. Als das richtigste erschien es mir daher, in den von mir herausgegebenen Sehproben[1]) für die einzelnen Drucksorten empirisch die Entfernung zu bestimmen, in welcher die kleinsten Lettern erkannt werden können, und diese Entfernungen der Numerirung der Druckproben zu Grunde zu legen.

Emmetropie.

Emmetropie ist vorhanden, wenn Lichtstrahlen, welche parallel auf die Cornea fallen, bei völliger Accomodationsruhe genau auf der Retina vereinigt werden. Der anatomische Bau des emmetropischen Auges ist also der Art, dass es auf weit entfernte Objecte eingestellt ist, und von diesen deutliche Netzhautbilder entwirft. Die Fähigkeit, auch in der Nähe deutlich zu sehen, wird vermittelt durch die Accomodation.

Als die Grenzen derselben bezeichnet man den Fernpunkt und

---

[1]) Verlag der Hirschwald'schen Buchhandlung zu Berlin. Zweite Auflage 1890.

den Nahepunkt. Der Begriff des Fernpunktes fällt ganz zusammen mit dem des Refractionszustandes. Mit dem Wort „Fernpunkt“ wird derjenige Punkt bezeichnet, auf welchem das Auge bei völliger Accommodations-Ruhe optisch eingestellt ist. Für das emmetropische Auge liegt der Fernpunkt in unendlicher Entfernung, denn Lichtstrahlen, welche von einem unendlich weit entfernten Punkte ausgehen, treffen als parallele Strahlenbündel auf die Cornea. Jede Contraction des Accommodationsmuskels hat die Folge, das Auge auf einen näher gelegenen Punkt einzurichten; der nächste Punkt, auf welchen durch die möglichst stärkste Anspannung des Accommodationsmuskels das Auge eingestellt werden kann, ist der Nahepunkt. Der Raum zwischen Fernpunkt und Nahepunkt wird als das Accommodationsgebiet bezeichnet.

Nach Donders ist zwischen absoluten und binocularen Nahepunkt zu unterscheiden. Der binoculare Nahepunkt ist der nächste Punkt, für welchen die Accommodation bei gleichzeitiger Convergenz der Sehaxen auf den Fixirpunkt, also mit binocularem Sehact, eingestellt werden kann. Der absolute Nahepunkt stellt überhaupt das Maximum der erreichbaren Accommodationsspannung dar. Indessen wird diese grösstmöglichste Leistung der Accommodation, welche das Auge auf den absoluten Nahepunkt einstellt, nur mit einer relativ zu starken Sehaxen- Convergenz (also nur bei monocularer Fixation) erreicht.

Das eben angedeutete Verhältniss zwischen Sehaxen-Convergenz und Accommodationsspannung wurde ebenfalls zuerst von Donders in seiner ganzen Wichtigkeit erkannt und durch gründliche Untersuchungen ins Licht gestellt. Für das emmetropische Auge ergab sich dabei, dass zwar im Allgemeinen stets die Accommodation auf denselben Punkt eingestellt ist, in welchem sich auch die Sehaxen schneiden; d. h. beim gewöhnlichen Gebrauch der Augen fallen unter normalen Verhältnissen der Convergenzpunkt der Sehaxen und der Punkt, auf welchem das Auge optisch eingestellt ist, genau zusammen. Dennoch aber handelt es sich dabei nicht, wie man früher annahm, um eine unabänderliche und unlösbare Verbindung zwischen Sehaxen-Convergenz und Accommodationsspannung. Mit einer und derselben Accommodationsspannung kann sich eine grössere oder geringere Convergenz der Sehaxen verbinden, und umgekehrt, bei unverändertem Convergenzwinkel kann die Accommodationsspannung sowohl vermehrt als vermindert werden. Man bezeichnet diesen freien Spielraum, welchen bei unveränderter Richtung der Sehaxen das

Accommodationsvermögen besitzt, als das relative Accommodationsgebiet. Bei unverändertem Convergenzwinkel der Sehaxen kann sich die Accommodation also anspannen bis zum relativen Nahepunkt und erschlaffen bis auf den relativen Fernpunkt.

Durch ebenso sinnreiche als genaue Versuche hat Donders nicht nur den Nachweis für die Existenz der relativen Accomodation geliefert, sondern auch die Lage des relativen Accommodationsgebiets, des relativen Nahepunktes und Fernpunktes für jede gegebene Sehaxen-Convergenz genau bestimmt.

Mit Hülfe von Prismen sind wir im Stande, bei unveränderter Accommodationsanspannung die Sehaxen-Convergenz zu verändern.

Wird z. B. Fig. 1 der Punkt *a* mit beiden Augen fixirt und voll-

Fig. 1.

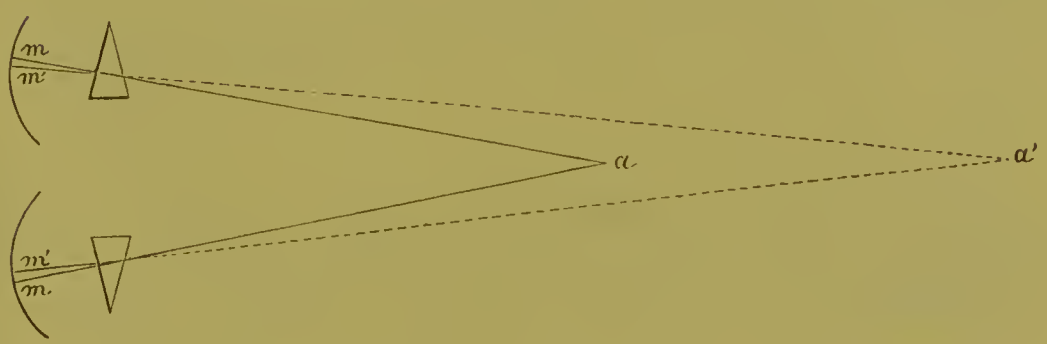

kommen deutlich gesehen, so wird auch ein scharfes Netzhautbild beiderseits auf der macula lutea im *m* entworfen. Bringen wir jetzt Prismen mit dem brechenden Winkel nach aussen vor die Augen, so werden die von *a* ausgehenden Lichtstrahlen nach *m'* abgelenkt, und es wird deshalb zunächst der Punkt *a* doppelt gesehen. Bald aber stellt sich das binoculare Einfachsehen wieder her und zwar nachweislich dadurch, dass durch eine laterale Drehung der Cornea die macula lutea von *m* nach *m'* bewegt wird. Die Ablenkung der Prismen wird also durch eine compensirende Ablenkung der Sehaxen ausgeglichen, und es wird leicht sein festzustellen, innerhalb welcher Grenzen dies möglich ist. Umgekehrt kann man natürlich durch Prismen mit der Basis nach aussen bewirken, dass die Sehaxen sich in einem Punkte schneiden, welcher näher als *a* am Auge liegt, während die Accommodation unverändert auf den Punkt *a* eingestellt bleibt.

Noch übersichtlicher gestalten sich die Resultate mit der von

Donders hauptsächlich benutzten Methode, welche bei unveränderter Sehaxen-Convergens die Grenzen der Accommodation bestimmt.

Ist z. B. in Fig. 2 a der fixirte Punkt, so kann man bei unveränderter Convergenz der Sehaxen feststellen, mit welchen Concav- und Convexgläsern derselbe noch deutlich gesehen werden kann. Sind die benutzten Gläser nach dem metrischen System numerirt, so giebt die Nummer derselben sofort an, um wieviel Dioptrien die Accommodation angespannt oder erschlafft worden ist.

Fig. 2.

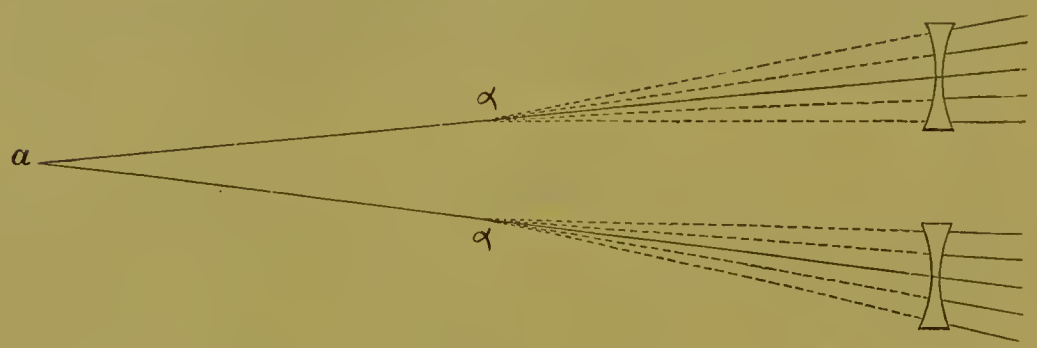

Wird z. B. bei unveränderter Convergenz auf a (Fig. 2) dieser Punkt auch noch mit Concavgläsern deutlich gesehen, so ist die Accommodation dabei eingestellt auf den virtuellen Bildpunkt α, dessen Entfernung sich berechnen lässt aus der Formel $\frac{1}{a} + \frac{1}{\alpha} = \frac{1}{f}$, wobei f die Hauptbrennweite des Glases, a die Entfernung des fixirten Punktes, α die Entfernung des Bildpunktes ausdrückt. Hat z. B. das Concavglas in Fig. 2 eine Brennweite von 40 Ctm. (2,5 Dioptrien) und beträgt die Entfernung des Punktes a vom Glase ebenfalls 40 Ctm., so berechnet sich die Entfernung des Punktes α auf 20 Ctm. Bestimmen wir in derselben Weise und bei demselben Convergenzgrade das stärkste Convexglas, mit welchem der Punkt a noch deutlich gesehen werden kann, so muss sich dabei natürlich die Accommodation erschlaffen und auf Lichtstrahlen von geringerer Convergenz einstellen, wenn noch ein deutliches Netzhautbild zu Stande kommen soll. Die Entfernung, auf welche dabei die Accommodation wirklich eingestellt ist, d. h. die Entfernung des dem Punkte a conjugirten Bildpunktes α berechnet sich gleichfalls auf die eben angegebene Weise.

Da nun der Regel nach die Accommodationseinstellung zusammenfällt mit dem Schnittpunkt der Sehaxen, so zerfällt das gesammte relative Accommodationsgebiet in zwei Theile, von denen der eine

hinter, der andere vor dem Schnittpunkt der Sehaxen liegt. Der Theil, welcher zwischen dem Fixationspunkt und dem relativen Fernpunkt liegt, wird als der negative bezeichnet, weil er unter gewöhnlichen Umständen bei der Accommodationsspannung auf den binocular fixirten Punkt verbraucht wird. Der andere Theil, welcher sich vom Schnittpunkt der Sehlinien bis zum relativen Nahepunkt erstreckt, heisst der positive Theil der relativen Accommodationsbreite, weil er die bei der gegebenen Sehaxen-Convergenz noch nicht verbrauchte, also noch disponible Accommodations-Leistung darstellt. Die Resultate, welche bei einer systematischen Durcharbeitung dieser Versuchsreihe von Donders festgestellt wurden, lassen sich der Hauptsache nach folgendermassen zusammenfassen:

1) bei parallelen Sehaxen ist das emmetropische Auge auf seinen Fernpunkt eingestellt, die Accommodation ist also völlig erschlafft und eine weitere Erschlaffung nicht mehr möglich, wohl aber kann sich die Accommodation noch weiter anspannen. Alle Emmetropen mit guter Accommodationsbreite können auch noch mit mässig starken Concavgläsern deutlich in die Ferne sehen, wobei die Accommodation trotz des Parallelismus der Sehaxen auf die Entfernung des negativen Brennpunktes der Concavgläser eingestellt sein muss. (Bei jugendlichen Individuen mit normaler Accommodation liegt der mit parallelen Sehaxen erreichbare relative Nahepunkt etwa 40 Ctm. vom Auge.) Das relative Accommodationsgebiet ist bei paralleler Sehaxenrichtung völlig positiv, d. h. es ist wohl noch eine stärkere Anspannung aber keine weitere Erschlaffung möglich.

2) Bei der Convergenz für den binocularen Nahepunkt ist keine weitere Anspannung, sondern nur noch eine Erschlaffung der Accommodation möglich; die relative Accommodation ist also völlig negativ.

3) Bei den Convergenzgraden für mittlere Entfernungen, wie sie zum Arbeiten der Regel nach benutzt werden (von 20 bis 50 Ctm.), ist der positive Theil der relativen Accommodationsbreite grösser als der negative, d. h. von dem bei diesen Convergenzgraden disponibeln Accommodationsvermögen wird immer nur der kleinere Theil wirklich verbraucht.

Die Veränderungen, welche man bei der Accommodatation am Auge constatiren kann, sind folgende:

1) Die Pupille verengert sich bei der Accommodation für die Nähe.

2) Der Pupillarrand der Iris und die Mitte der vorderen Linsenfläche verschieben sich bei der Accommodation für die Nähe etwas nach vorn; gleichzeitig weichen die peripherischen Theile der Iris nach hinten zurück (was mit Nothwendigkeit geschehen muss, da das Volumen des humor aqueus unverändert bleibt).

3) Die vordere Fläche der Linse wird gewölbter beim Nahesehen, sie flacht sich wieder ab beim Sehen in die Ferne. Dieser Vorgang, offenbar der wichtigste für die Accommodation, lässt sich direct beobachten durch das Studium der von der vorderen und hinteren Linsenfläche entworfenen Bilder. Bei der Accommodation für die Nähe wird das von der vorderen Linsenfläche reflectirte Bild kleiner, was eine stärkere Krümmung derselben erweist, und es erleidet gleichzeitig eine Ortsveränderung, welche auf eine Verschiebung der spiegelnden Fläche nach vorn zu beziehen ist.

4) Auch das Spiegelbildchen, welches die hintere Fläche der Linse entwirft, verkleinert sich bei der Accommodation für die Nähe, woraus geschlossen werden darf, dass die hintere Linsenfläche beim Nahesehen sich ebenfalls stärker wölbt; eine gleichzeitige Ortsveränderung dieser Fläche scheint nicht stattzufinden[1]). Hensen und Völkers fanden dagegen beim Hunde eine Verschiebung der hinteren Linsenfläche nach hinten.

Sowohl durch Beobachtung an Iridectomirten als an Albinos mit durchsichtiger Iris[2]) ist es unzweifelhaft erwiesen, dass zwischen den Ciliarfortsätzen und dem Linsenäquator stets ein freier Zwischenraum bleibt, in welchem die Zonula ausgespannt ist; es ist sonach unzweifelhaft, dass die Contraction des Ciliarmuskels nicht mit einer directen Compression des Linsenäquators verbunden ist. Die Vorgänge, welche nach Iridectomie in der Gegend der Ciliarfortsäte, der Zonula und des Linsenäquators zu beobachten sind, wurden besonders von Coccius[3]) genau erforscht. Derselbe constatirte, dass bei der Accommodation für die Nähe die Spitzen der Ciliarfortsätze nach vorwärts, nach der Iris hin, verschoben werden, und zwar in einer Ebene, welche mit dem sattigalen Durchmesser des Auges einen spitzen Winkel bildet; der von den Ciliarfortsätzen gebildete Kreis wird dabei also verengert. Gleichzeitig sah Coccius eine Anschwellung der Ciliarfortsätze und

---

[1]) Helmholtz: Physiologische Optik § 12.

[2]) Becker: Wiener medicinische Jahrbücher 1863 und 1864.

[3]) Der Mechanismus der Accomodation. Leipzig 1868.

in Uebereinstimmung mit Becker eine Verbreiterung des Zonularraumes; auch die Bewegung des Linsenrandes von der Peripherie nach dem Centrum ist nach Coccius direkt zu beobachten.

Hensen und Völkers[1]) constatiren bei Hunden gleichzeitig mit der Contraction des Ciliarmuskels eine Verschiebung der Choroidea nach vorn, welche Adamiuk[2]) zwar bestätigt, für das menschliche Auge aber, dessen Ciliarmuskel einen anderen Bau zeigt als der des Hundes, nicht für wahrscheinlich hält. Eine während der Accommodationsspannung auf die Retina ausgeübte Zugwirkung schliesst Czermak[3]) aus dem von ihm beschriebenen Accommodationsphosphen.

Die an der Linse zu beobachtenden Vorgänge spielen jedenfalls die wichtigste Rolle bei der Accommodation und man hat allen Grund zu der Annahme, dass sie auch vollkommen ausreichen, die Veränderung der optischen Einstellung zu erklären, es wird nur noch genauer auseinanderzusetzen sein, wodurch die Veränderung der Linse bewirkt wird.

Zunächst gehen wir wieder von dem oben bereits aufgestellten Satz aus, dass das Auge bei völliger Accommodationsruhe auf seinen Fernpunkt eingestellt ist, dass also jede Bethätigung der Accommodation das Auge auf eine geringere Distanz als die des Fernpunktes einstellt. Der blosse Nachlass der Accommodationsspannung bewirkt ein Rückgehen der optischen Einstellung auf den Fernpunkt. Für die Richtigkeit dieser Voraussetzung spricht der Umstand, dass wir, sowohl bei artificieller (Atropin) als pathologischer Accomodationslähmung, das Auge auf seinen Fernpunkt eingestellt finden.

Der Accommodationsvorgang reducirt sich hiernach auf ein Widerspiel elastischer Kräfte (der Linse einerseits, der Zonula andererseits), welches durch den Ciliarmuskel in Gang gesetzt wird. Die Linse hat ihrer Elasticität nach das Bestreben sich der Kugelgestalt anzunähern; Helmholz[4]), welcher die hier auseinandergesetzte Auffassung zuerst aufstellte, fand auch wirklich an lebenden Augen beim Sehen in die Ferne, also in der Accommodationsruhe die Dicke der Linse geringer als sie an todten Linsen je gefunden wird.

---

[1]) Hensen und Völkers über den Mechanismus der Accommodation. Kiel 1868.

[2]) Centralblatt f. d. med. Wissensch. 1870. No. 19.

[3]) Archiv f. Ophth. VII. 1. 147.

[4]) Physiol. Opt. p. 110.

Die Zonula, welche zwischen Linsenäquator und Ciliarfortsätzen ausgespannt und mit beiden fest verbunden ist, hat das Bestreben, durch ihren elastischen Zug die Linse abzuflachen; sobald die Zonula erschlafft wird, wird also die Linse ihrem eigenen Elasticitätsbestreben folgen und eine stärkere Wölbung annehmen.

Man kann mit überwiegender Wahrscheinlichkeit annehmen, dass die radiären sowohl als die circulären Fasern des Ciliarmuskels durch gleichzeitiges Zusammenwirken die Zonula erschlaffen. Die Elasticität der Linse wird dadurch freigegeben und es tritt die oben auseinandergesetzte Formveränderung derselben ein; mit dem Nachlass der Muskelcontraction gewinnt die elastische Spannung der Zonula wieder das Uebergewicht und bewirkt diejenige Abflachung der Linse, welche dem Ruhezustand der Accommodation, d. h. der Lage des Fernpunktes entspricht.

Optische Bestimmung der Accommodationsbreite.

Es liegt im Interesse der Praxis, ein einheitliches Maass für das Accommodationsvermögen zu besitzen, um bei verschiedenen Individuen oder auch bei demselben Individuum unter verschiedenen Umständen die Leistungen der Accommodation vergleichen zu können. Dieser Maassstab wurde von Donders in einer sehr einfachen Weise dadurch geschaffen, dass er die Leistung der Accommodation gleich setzte dem optischen Werth einer Convexlinse, welche dem ruhenden Auge hinzugefügt, dasselbe geleistet haben würde, wie die Accommodation.

Fig. 3.

Ist z. B. f der Hauptbrennpunkt der Linse L (Figur 3), so würde eine bei f befindliche Tafel wie eine Landschafts-Camera obscura scharfe Bilder weit entfernter Objecte zeigen. Soll jetzt der ebenfalls auf der Axe aber näher am Convexglas gelegene Punkt p sein Bild in f entwerfen, so lässt sich dies erreichen durch einen der Linse L hinzugefügten Convexmeniscus (L') dessen positive Brennweite so zu wählen ist, dass die Lichtstrahlen, welche von p aus-

gehen, nach ihrer Brechung in L' parallel werden; sie werden dann in paralleler Richtung auf die Linse L auffallen und folglich der ursprünglichen Voraussetzung gemäss in f' vereinigt werden.

Wir können diese Betrachtung ohne Weiteres auf das Auge übertragen und kommen dadurch zu dem Satz, dass der optische Werth der Accommodation am besten ausgedrückt wird durch die Haupt-Brennweite desjenigen Convexglases, welches zum Refractionszustand addirt, das Auge auf dieselbe Entfernung eingestellt haben würde, auf welche es durch die Wirkung seiner physiologischen Kräfte accommodirt wird. Der Nahepunkt (p) entspricht allemal derjenigen optischen Einstellung, welche das Auge erhält, wenn zu seinem anatomisch gegebenen Brechzustand (bestimmt durch die Lage des Fernpunktes r) noch die Leistung der Accommodation (A) hinzukommt.

Der formelle Ausdruck für diesen Satz wird natürlich beeinflusst durch die Art, wie wir die optischen Werthe überhaupt bezeichnen. Drücken wir dieselben aus durch die Hauptbrennweiten, so erhalten wir die Formel $\frac{1}{r} + \frac{1}{A} = \frac{1}{r}$ (d. h. Refraction plus Accommodation geben den Nahepunkt) und folglich $\frac{1}{A} = \frac{1}{p} - \frac{1}{r}$. Zieht man es vor, die optischen Werthe durch Dioptrien auszudrücken, so schreibt und rechnet man $r + A = p$ und $A = p - r$.

Dieselbe Ausdrucksweise findet auch Anwendung auf die relative Accommodationsgrösse, welche gewöhnlich mit A' bezeichnet wird.

Presbyopie.

Nachdem auf diese Weise ein allgemein gültiger Maassstab gewonnen war, auf welchen sich die Accommodationsbreite verschiedener Individuen reduciren liess, gelangte Donders zu dem weiteren Resultat, dass die Grösse der Accommodationsbreite abhängig ist vom Lebensalter. In gesetzmässiger Weise rückt mit den zunehmenden Jahren der Nahepunkt allmählig vom Auge ab, die Accommodationsbreite also wird dadurch verringert. Zwei Möglichkeiten lagen vor zur Erklärung dieser Erscheinung; entweder die Kräfte des Accommodationsmuskels mussten abnehmen, oder Veränderungen der Elasticitätsmomente, welche, wie wir gesehen haben, bei der Accommodation eine so wichtige Rolle spielen, mussten diesen Effect herbeiführen. Der Umstand, dass die Verringerung des Accommodationsvermögens

schon nachweisbar ist zu einer Zeit, zu welcher die Kräfte der gesammten übrigen Körpermuskulatur noch auf ihrem Höhepunkt stehen, muss den Verdacht vorzeitigen Kräfteverlustes vom Accommodationsmuskel ablenken; andererseits aber liegen Gründe genug vor, welche für eine vom Lebensalter abhängige Veränderung der Linse sprechen.

Es ist bekannt, dass die Linse mit zunehmendem Lebensalter härter wird, und zwar scheint diese Verhärtung nach den Untersuchungen von F. J. v. Becker[1]) schon in einer sehr frühen Lebensperiode und zuerst im Linsenkern zu beginnen und sich von hier aus nach der Peripherie auszubreiten. Im späteren Lebensalter giebt sich diese Verhärtung auch der äusseren Betrachtung deutlich genug zu erkennen durch die stärkere Lichtreflexion, welche bei focaler Beleuchtung im Linsensysteme zu constatiren ist, und man darf gewiss annehmen, dass mit der Aenderung des Lichtbrechungscoëfficienten zugleich eine Veränderung der Elasticitätsmomente in der Weise eintritt, dass die Linse mehr und mehr die Fähigkeit verliert, auf die Contraction des Ciliarmuskels mit einer stärkeren Wölbung ihrer Krümmungsflächen zu antworten.

Das daraus hervorgehende allmälige Abrücken des Nahepunktes macht anfangs keine Beschwerde; noch im 20. Lebensjahre liegt nach Donders der Nahepunkt emmetropischer Augen durchschnittlich in 10 Ctm., im 35. Jahre noch in etwa 15 Ctm. und nur selten sind Emmetropen genöthigt, von einem so kurzen Objectabstand Gebrauch zu machen. Rückt der Nahepunkt aber mehr und mehr ab, so dass er 40 Ctm. oder noch weiter entfernt liegt vom Auge, so machen sich Störungen bemerklich bei allen Beschäftigungen, welche ein deutliches Sehen in der Nähe verlangen, z. B. beim Lesen, Nähen etc. Werden die Objecte bis in das Gebiet des deutlichen Sehens, d. h. bis jenseits des Nahepunktes abgerückt, so werden die Netzhautbilder zu klein, als dass ein andauerndes Sehen möglich wäre, bei einer Annäherung der Objecte diesseits der Nahepunktsgrenze werden die Netzhautbilder grösser, zugleich aber durch Zerstreuungskreise unklar. Dieser Unklarheit der Netzhautbilder wird einigermaassen dadurch abgeholfen, dass gleichzeitig mit der Beschränkung der Accommodation meistens auch die Pupille enger wird, was eine Verkleinerung der Zerstreuungskreise zur Folge hat. Presbyopen suchen daher meistens zu jeder Beschäftigung ein möglichst intensives Licht, stellen z. B. Abends beim Lesen das Licht gern zwischen Buch und Auge,

[1]) Arch. f. Ophth. Bd. IX. 2. pag. 19.

um eine starke Beleuchtung und zugleich möglichste Verkleinerung der Pupille zu erreichen. .

Abgesehen von dieser Abrückung des Nahepunktes könnte durch die senile Veränderung der Linse möglicher Weise auch eine Verminderung des Brechzustandes eingeleitet werden. Die Linse besteht bekanntlich aus einer grossen Anzahl einzelner Schichten, deren Brechungsvermögen von der Peripherie nach dem Centrum hin zunimmt, und es ist erwiesen, dass auf Grund dieser Einrichtung die Gesammtbrennweite kürzer ausfällt, als sie sein würde, wenn das ganze Linsensystem das Lichtbrechungsvermögen des Kernes besässe. Wenn wir nun Grund haben zu der Annahme, dass bei der senilen Veränderung der Linse die Corticalis allmälig härter und ihr Lichtbrechungsvermögen dem des Kernes ähnlicher werden kann, so würde das eine Verlängerung der Brennweite ergeben.

Die Beschränkung des Accommodationsgebietes durch Abrückung des Nahepunktes ist nur dann als Presbyopie zu bezeichnen, wenn sie als Theilerscheinung der Veränderungen auftritt, welche die Zunahme der Jahre für das Auge mit sich bringt, und diese Veränderungen sind zahlreich genug. Die sämmtlichen brechenden Medien des Auges verlieren etwas an Durchsichtigkeit, was sich bereits ophthalmoskopisch bemerklich macht, wenn man den Augenhintergrund eines senilen mit dem eines jugendlichen Auges vergleicht; die vordere Kammer wird flacher, die Iris verliert an Beweglichkeit, die Pupille wird enger und erweitert sich manchmal auch auf Atropin nicht mehr in normaler Weise; die Glashäute des Auges, besonders die der Choroidea und der Descemet'schen Membran (letzteres glücklicher Weise in der Regel nur nahe am Hornhautrande), werden uneben durch drusige Verdickungen; in der Sclera entwickeln sich, wie Donders[1]) nachgewiesen hat, Ablagerungen von phosphorsaurer Kalkerde, der Accommodationsmuskel wird atrophisch; auch die Retina zeigt Veränderungen ihrer Gefässe, und an ihrer peripheren Ausbreitung auch ihrer Structur, welche als senile Processe aufzufassen sind. In Zusammenhang mit allen diesen Veränderungen folgt denn auch eine Herabsetzung der Sehschärfe. Wir finden daher die Presbyopie als Theilerscheinung einer nicht unbeträchtlichen Reihe von Veränderungen und werden desshalb die Abrückung des Nahepunktes nur dann als ein normales Phänomen betrachten, wenn sie in richtiger Beziehung zum Lebensalter steht. Durchschnittlich treten bei Emmetropen die Beschwerden der Presbyopie

[1]) Arch. f. Ophth. IX. 2. p. 217.

ungefähr im fünfzigsten Lebenjahre auf, nur sehr scharfsichtige Augen können auch in einem noch höheren Alter sich am Tage oder selbst Abends Stunden lang mit Lesen und Schreiben beschäftigen, ohne dabei eine besondere Ermüdung zu empfinden.

Vorzeitige Presbyopie kommt vor in Begleitung von vorzeitigem Marasmus, nach erschöpfenden Krankheiten, manchmal auch ohne nachweisbare Ursache.

Die Diagnose der Presbyopie ist leicht. Es ist zunächst festzustellen, dass die Sehschärfe für die Entfernung gut ist, dann dass die mangelnde Deutlichkeit für die Nähe sofort durch schwache Convexgläser hergestellt wird, und endlich, dass die Accommodationsbeschränkung in richtigem Verhältniss zum Lebensalter steht. Theils hierdurch, theils durch das Verhalten der Pupille werden Verwechslungen mit Accommodationsparese ausgeschlossen. Die Pupille ist bei Presbyopie in der Regel verengert, bei Accommodationsparese fast immer erweitert.

Die Therapie hat einfach die Aufgabe, durch Convexgläser die in Wegfall gekommene Leistung der Accommodation zu ersetzen. Sobald Presbyopie anfängt Beschwerden zu machen, welchen durch schwache Gläser abgeholfen wird, sollten die nöthigen Convexbrillen stets zum Arbeiten benutzt werden. Es führt zu gar nichts, durch Anstrengung der Augen den Gebrauch der Brillen hinauszuschieben; ebenso wenig ist aber ein Grund vorhanden, Brillen zu gebrauchen, so lange noch ohne Beschwerden anhaltendes Lesen, Schreiben u. s. w. möglich ist.

Die Stärke der zu verordnenden Convexgläser hängt ab von der Beschäftigungsweise des Patienten. Je nachdem der Nahepunkt mehr oder weniger über diejenige Entfernung hinausgerückt ist, welche die Presbyopen für ihre Arbeiten innezuhalten wünschen, sind stärkere oder schwächere Gläser nöthig. Zum Lesen und Schreiben genügt es durchschnittlich, den Nahepunkt auf eine Entfernung von etwa 30 Ctm. zu bringen. Bei einfacher nicht complicirter Presbyopie und guter Sehschärfe kann man meistens die Wahl der passenden Brillen zu einem guten Theil den Patienten überlassen. Von Zeit zu Zeit, und in dem Maasse als der Nahepunkt allmälig weiter vom Auge abrückt, müssen etwas stärkere Gläser gewählt werden. Für sonst gesunde Augen ist es gewiss am zweckmässigsten, ungefärbte Gläser zu verwenden. Die vielleicht etwas zu sehr in die Mode gekommenen blauen oder grauen Gläser sollten nur für krankhafte Zustände Verwendung finden.

Myopie.

Myopie ist vorhanden, sobald Lichtstrahlen, welche parallel auf die Cornea fallen, bei völliger Accommodationsruhe des Auges nicht auf der Retina zu einem Bildpunkt vereinigt werden, sondern sich bereits vor derselben überkreuzen. Natürlich kommt dann für jeden weit entfernten Objectpunkt auf der Retina ein Zerstreuungskreis zu Stande; die Netzhautbilder entfernter Objecte sind folglich diffus und unscharf. Um auf der Retina ein scharfes Bild zu entwerfen, muss sich der leuchtende Punkt (oder das fixirte Object) dem Auge bis auf eine gewisse Entfernung annähern. Der fernste Punkt des deutlichen Sehens liegt also nicht, wie beim emmetropischen Auge, in unendlicher sondern in einer geringeren Entfernung.

Man kann die Lage des Fernpunktes annähernd bestimmen durch Ermittelung der Entfernung; in welcher Schriftproben von geeigneter Grösse noch gelesen werden. Erkennt Jemand z. B. No. 0,3 der Druckproben noch in 30 Ctm., 0,5 aber nicht mehr in 50 Ctm., so ist mit Sicherheit anzunehmen, dass der Fernpunkt zwischen 30 und 50 Ctm. liegt, und es wird sich seine genauere Lage durch weitere Versuche bestimmen lassen.

Für alle Fälle ist es das zweckmässigste, die Untersuchung auf diese Weise zu beginnen, dann aber die gewonnenen Resultate noch dadurch zu controlliren und zu vervollständigen, dass man die von entfernten Objecten ausgehenden Lichtstrahlen durch Zuhülfenahme von Concavgläsern so divergent macht, als ob sie vom Fernpunkt ausgegangen wären. Liegt der Fernpunkt z. B. in 25 Ctm., und bringen wir ein Concavglas von 4 Dioptrien oder 25 Ctm. negativer Brennweite dicht vor das untersuchte Auge, so werden parallele Lichtstrahlen nach ihrer Brechung im Concavglas so divergiren, als wenn sie vom negativen Brennpunkt desselben ausgegangen wären; unserer Voraussetzung nach fällt aber dieser negative Brennpunkt zusammen mit dem Fernpunkt. (Beide liegen 25 Ctm. vom Auge — der Abstand zwischen Concavglas und Auge kann hier noch vernachlässigt werden —). Es wird unter diesen Umständen also deutlich in die Ferne gesehen und z. B. bei Benutzung der Probebuchstaben auch für grössere Entfernung volle Sehschärfe gefunden werden. Ein schwächeres Concavglas als 4 Dioptrien würde dieses Resultat nicht erreichen, weil der negative Brennpunkt desselben in einem weiteren Abstand vom Auge liegen würde als der Fernpunkt, wohl aber würde

mit einem stärkeren Glase, z. B. von 4,5 Dioptrien oder 22,2 Ctm. Brennweite, auch noch deutlich gesehen werden können, die parallel auf das Concavglas fallenden Lichtstrahlen würden dann so divergent aus demselben austreten, als wenn sie von einem 20 Ctm. entfernten Punkte ausgegangen wären, und auf diese Entfernungen kann sich ein myopisches Auge, dessen Fernpunkt in 25 Ctm. liegt, durch eine geringe Anspannung seines Accommodationsvermögens einrichten. Da wir aber die Aufgabe haben, die optische Einstellung des Auges bei völliger Accommodationsruhe zu bestimmen, so ergiebt sich hieraus die wichtige Regel, dass nur das schwächste Concavglas, mit welchem in der Ferne noch deutlich gesehen wird, einen richtigen Ausdruck für die Lage des Fernpunktes giebt. Man darf sich dabei nicht auf die subjectiven Angaben der Patienten verlassen, die blosse Angabe des „besseren oder deutlicheren Sehens« ist nicht ausreichend, wenn nicht eine durch die Probebuchstaben nachweisbare Verbesserung der Sehschärfe damit verbunden ist. Man versucht also immer schwächere Concavgläser, und erst solche Gläser, mit welchen nachweisbar weniger gut gesehen wird als mit stärkeren, sind der Regel nach als zu schwach zu betrachten. Selbstverständlich muss stets jedes Auge einzeln bei Ausschluss des andern untersucht werden.

Die Lage des Fernpunktes d. h. Punktes, auf welchen das untersuchte Auge bei völliger Accommodationsruhe optisch eingestellt ist, wird auf diese Weise mit einer den Anforderungen der Praxis völlig genügenden, aber nicht mit vollkommener optischer Genauigkeit festgestellt. Der Fernpunkt braucht eben nicht immer genau in der Entfernung zu liegen, welche der Brennweite der Gläser unseres Brillenkastens entspricht. Ist z. B. — 4,0 das schwächste Concavglas, durch welches volle Sehschärfe für die Ferne erreicht wird, so folgt daraus nicht, dass der Fernpunkt genau in 25 Ctm. liegt, sondern nur, dass er zwischen 26,6 und 23,5 Ctm. zu suchen ist, entsprechend den Gläsern von 3,75 und 4,25 Dioptrien, welche im Brillenkasten nicht vorhanden sind.

Ist die Sehschärfe, wie bei den höheren Graden von Myopie in der Regel, herabgesetzt, so ist das schwächste Concavglas, mit welchem die eben erreichbare Sehschärfe noch gewonnen werden kann, als der annähernd richtigste Ausdruck der Myopie zu betrachten.

Erfordert die Lage des Fernpunktes die Anwendung starker Concavgläser, so besteht ein sehr einfaches Mittel, darüber zu entscheiden, ob dieselben zu stark sind oder nicht, darin, dass man dieselben und damit natürlich zugleich ihren negativen Brennpunkt etwas

vom Auge abrückt; fiel bei richtiger Stellung des Glases der negative Brennpunkt zusammen mit dem Fernpunkt, so muss beim Abrücken des Glases der erstere weiter entfernt liegen als der Fernpunkt, und das Sehen dadurch an Schärfe verlieren. Wird daher beim Abrücken des Glases ebenso scharf oder selbst noch schärfer gesehen, als wenn dasselbe dicht ans Auge gehalten wird, so ist das Concavglas jedenfalls zu stark.

Bei starken Concavgläsern darf der Abstand zwischen Concavglas und Auge nicht vernachlässigt werden; beträgt derselbe z. B. 5—6 Mm. und ist — 14,0 das schwächste Concavglas, mit welchem die überhaupt vorhandene Sehschärfe erreicht wird, so ist der Grad der Myopie = 13,0, denn der Unterschied der Brennweite zwischen 14 und 13 beträgt 3,5 Mm. Bei Untersuchung hochgradiger Myopie ist es deshalb nothwendig die Concavgläser möglichst nahe an das untersuchte Auge heranzubringen, wozu die in den Brillenkästen vorhandenen Brillengestelle gewöhnlich wenig geeignet sind. Es ist deshalb besser, die Gläser an einen Griff zu befestigen, welchen man dem Patienten in die Hand giebt (z. B. ein stenopäischer Apparat mit weiter Oeffnung). Nicht nur für die richtige Bestimmung der Myopie sondern auch der Sehschärfe kommt sehr viel an auf die richtige Haltung des Concavglases.

Der Grad der Myopie wird gegeben durch die Lage des Fernpunktes, oder da wir denselben durch Concavgläser bestimmen, durch den optischen Werth des corrigirenden Concavglases. Der Fernpunkt des mit dem neutralisirenden oder vollständig corrigirenden Glase bewaffneten Auges liegt wie der des emmetropischen Auges in unendlicher Entfernung.

Anatomische Veränderungen.

Myopie kann bedingt werden durch jede einzelne der Thatsachen, welche den optischen Bau des Auges bestimmen. 1) Die Krümmungsflächen des diopischen Apparates und die Abstände der einzelnen Krümmungsflächen von einander. Dass der Krümmungsradius der Cornea für sich allein im Stande ist Myopie zu verursachen wird am schlagendsten bewiesen durch den Astigmatismus. Wenn wir z. B. im verticalen Meridian Myopie, im horizontalen Emmetropie oder sogar Hypermetropie nachweisen können, so ist die optische Ursache der Myopie durch den Krümmungsradius der Hornhaut bedingt. Gewiss kann also auch ohne Astigmatismus die Hornhautkrümmung für

sich allein Ursache der Myopie sein. Erwähnenswerth ist hierbei, dass Donders durch ophthalmometrische Messung der Hornhautkrümmung zu dem unerwarteten Resultat kam, dass bei hochgradiger Myopie der Krümmungsradius der Cornea nicht selten grösser ist als bei Emmetropie, jedenfalls in Folge der Dehnung sämmtlicher Augenhäute bei hohen Graden von Kurzsichtigkeit. Verschiebung des Linsensystems nach vorn muss aus optischen Gründen den Brechzustand erhöhen, scheint aber als Ursache von Myopie kaum ins Gewicht zu fallen. 2) Der Brechungsindex der durchsichtigen Medien kommt hauptsächlich bei pathologischen Zuständen in Betracht, welche eigentlich nicht zur Myopie gehören. Bei Iritis z. B. kommt es vor, dass vorher emmetropische Augen einen geringen Grad von Myopie zeigen bis etwa 1,5 D., welcher nachher wieder zurückgeht; die Ursache der Myopie kann hier wohl nur in einer chemischen Veränderung des humor aqueus gesucht werden. Häufiger ist eine Zunahme des Brechungsindex der Linse Ursache der Myopie. Es kommt vor, dass Presbyopen sich darüber freuen, dass sie wieder ohne Brille sehen können; bei der Sehprüfung findet man dann eine vorher nicht vorhandene Myopie als Ursache für die Annäherung des Nahepunktes. Auch dauert die Freude gewöhnlich nicht lange, denn die zu Grunde liegende Veränderung des Linsenkerns ist eine der ersten Erscheinungen des Kernstaars. Der Zustand ist ophthalmoscopisch leicht zu erkennen, wenn die Pupille weit genug oder auch durch Mydriatica erweitert ist. Meistens reflectirt der Linsenkern sowohl bei Betrachtung mit unbewaffnetem Auge und Tagesbeleuchtung, als bei focaler Beleuchtung stärker als in der Norm; dann zeigt sich bei ophthalmoscopischer Beleuchtung, besonders mit dem lichtschwachen Spiegel, der Linsenkern deutlich von der Corticalis differenzirt; am besten sieht man dies, wenn man mit kleinen Drehungen des Spiegels den Linsenkern gewissermaassen umkreist. Auch ohne, dass gerade ein ausgesprochener Kernstaar vorhanden ist, wird nicht selten durch die cataractiöse Veränderung der Linse Myopie bedingt.

Dass durch unzweckmässige Accommodationsanspannung eine scheinbare Myopie bedingt werden kann, wird bei den Accommodationskrankheiten Erörterung finden.

3) Als häufigste und wichtigste Ursache der Myopie ist dagegen Verlängerung der Sehaxe zu bezeichnen. Nicht selten sind gleichzeitig auch die übrigen Durchmesser des Auges etwas vergrössert, in der Regel aber verlängert sich der sagittale Durchmesser in vorwiegender Weise, und das Auge nimmt in Folge dessen eine ellipsoide Form an.

Die Grössenzunahme des Auges setzt natürlich eine Vergrösserung des Glaskörper-Raumes voraus, natürlich aber handelt es sich dabei nicht um Neubildung normalen Glaskörper-Gewebes, sondern um Ausscheidung einer klaren Flüssigkeit, welche sich theils im Glaskörper, theils zwischen demselben und der Retina ansammelt und zwar gewöhnlich zuerst am hinteren Pol des Auges. Die Ausdehnung der Membranen findet daher hauptsächlich am hinteren Umfang des Auges statt, und zieht meistens auch die Eintrittsstelle des Sehnerven in ihr Bereich. Der grösste Durchmesser des Auges fällt gewöhnlich ungefähr mit der sagittalen Axe desselben zusammen, er kann aber auch eine seitliche Abweichung zeigen (meistens medialwärts), oder ungefähr mit der Richtung der Sehnervenaxe zusammenfallen. Nach E. v. Jaeger[1]) kann sogar die stärkste Ausdehnung der Sclera zwischen Sehnerv und Hornhaut an der medialen Seite des hinteren Bulbusumfanges stattfinden.

Die Bezeichnung dieser zuerst von Scarpa beschriebenen Formveränderung als Staphyloma posticum ist in sofern nicht ganz zutreffend, als es sich bei der gewöhnlichen, nicht complicirten Myopie keineswegs um so umschriebene und steil aufsteigende Erhebungen handelt, wie sie z. B. bei vorderen Scleralstaphylomen zu Stande kommen.

Fig. 4[2]).

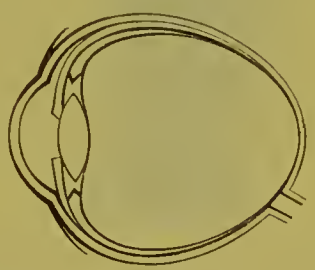

Das Auge behält vielmehr, wie Fig. 4 darstellt, trotz der Verlängerung des sagittalen Durchmessers eine regelmässige Form. Die Sclera wird in ihrem ganzen Umfange ausgedehnt und verdünnt, an der temporalen Seite mehr als an der medialen und am meisten in der Gegend des hinteren Pols. Die Verdünnung erreicht hier einen so hohen Grad, dass diese Stelle (am herausgenommenen Auge) bläulich durchschimmert — ganz wie bei vorderen Scleralstaphylomen —, und dass, wenn man die Cornea dem Lichte zuwendet, die auf der ver-

[1]) Einstellungen des dioptrischen Apparats. Wien 1861. pag. 54.
[2]) Nach Donders: Anomalien der Refraction etc. Fig. 145.

dünnten Stelle entworfenen umgekehrten Bilder die äusseren Objecte deutlich sichtbar werden. Manchmal wird sogar während des Lebens die bläuliche Färbung in der Gegend des hinteren Pols erkennbar, wenn man die Cornea stark nach innen wenden lässt.

Einen sehr bemerkenswerthen Einfluss üben diese Veränderungen auf die Eintrittsstelle des Sehnerven aus.

Zunächst wird durch die Dehnung der Membranen in der Gegend des hinteren Pols der Sehnerv, wie auch in Fig. 4 sichtbar, etwas zur Seite nach der medialen Wandung des Bulbus hin verschoben.

Ausserdem erfährt das Verhältniss der beiden Sehnervenscheiden zu einander eine wesentliche Veränderung. Da die innere Nervenscheide mit dem Nerven selbst untrennbar zusammenhängt, während

Fig. 5[1]).

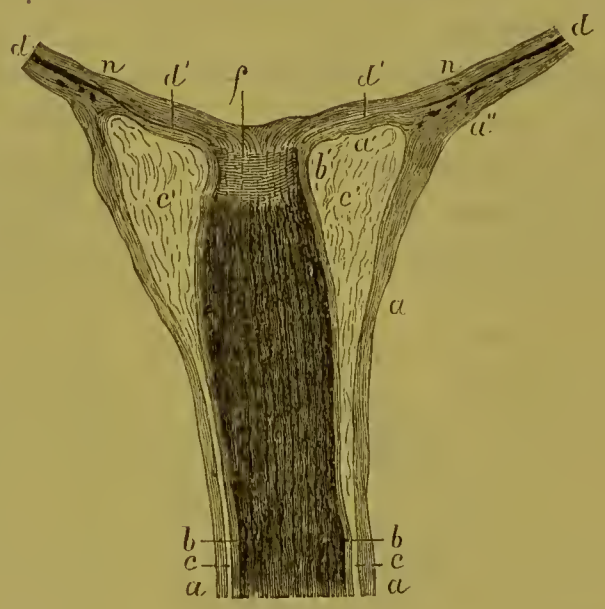

die äussere in die Sclera übergeht, so übt die Ausdehnung der letzteren einen Zug aus auf die äussere Sehnervenscheide, wodurch dieselbe von der inneren entfernt und folglich der Zwischenraum zwischen beiden verbreitert wird. (Vergl. Fig. 5.)

---

[1]) Nach Donders l. c. Fig. 147.

Der Zwischenraum (*c*) zwischen innerer (*b*) und äusserer Nervenscheide (*a*) verbreitert sich in der Nähe der Sclera mehr und mehr. Der grösste Theil der äusseren Scheide (*a''*) verschmilzt mit der Sclera; ein dünnerer Gewebszug (*a'*) schlägt die Richtung nach den Sehnerven ein und verschmilzt mit dem von der inneren Nervenscheide abgezweigten Faserzuge (*b'*). Die Sclera besteht folglich an dieser Stelle nur aus einer sehr dünnen Lamelle (*a'b'*), welche nach rückwärts (*c'*) von einem lockeren und gedehnten Bindegewebe begrenzt, vorn von

Nach Donders kann die auf diese Weise an der äusseren Fläche der Sclera geschehende Verbreiterung der Eintrittsstelle des Sehnerven bis 8 M. oder mehr betragen und so der Anschein entstehen, als ob der Sehnerv gleichsam auf eine zweite Terrasse des Staphyloms aufgesetzt wäre. Diese Verbreiterung des Zwischenraums zwischen äusserer und innerer Sehnervenscheide wird bereits von v. Ammon[1]) erwähnt; die Untersuchungen von E. v. Jäger[2]) ergeben, dass dieselbe auch bei Myopie geringeren Grades vorkommt.

Die Choroidea verhält sich in der Regel in ihren vorderen Abschnitten normal, erfährt aber, je mehr sie sich dem Bereich der Ausbuchtung annähert, eine mehr und mehr hervortretende Verdünnung, Entfärbung und Atrophie. Diese Veränderungen erreichen ihren höchsten Grad dicht an der Eintrittsstelle des Sehnerven, so dass hier nichts weiter von der Choroidea übrig bleibt, als eine dünne structurlose durchsichtige Membran, welche keine Spur von Gefässen, auch keine Choriocapillaris mehr enthält. Ausserhalb dieser völlig atrophirten Partie zeigen sich die anatomischen Elemente der Choroidea nur wenig verändert. Das Pigmentepithel bildet eine regelmässige Schicht, die einzelnen Zellen verlieren jedoch in den stärker gedehnten Partien mehr oder weniger ihre Pigmentmolecüle und können sogar völlig pigmentlos werden; stellenweise zeigen sie sich auch deutlich vergrössert und zugleich abgeplattet; in ähnlicher Weise verhalten sich die verästelten Pigmentzellen des Choroidalstroma; vorn, wo die Choroidea eine normale Dicke zeigt, bleiben sie ganz normal, weiter nach rückwärts werden sie allmälig pigmentärmer und endlich völlig pigmentlos.

Eine weitere Folge des Dehnung, welche die Choroidea erleidet, ist die, dass die vorderen Abschnitte derselben, der Ciliarkörper sammt der Iris, gleichzeitig mit dem gesammten Linsensystem, etwas nach rückwärts rücken, worin die bei myopischen Augen vorkommende Vertiefung der vorderen Kammer ihren Grund hat. Der vermittelst einer schnigen Insertion am Hornhautrand befestigte Ciliarmuskel erfährt bei diesem Vorgang eine Dehnung, welche zu Atrophie desselben Veranlassung geben kann.

---

der vollständig atrophirten und pigmentlosen Choroidea (*d'*) bedeckt ist. *f* ist die Lamina cribrosa, und das oberhalb der Choroidea (*dd'*) gelegene Gewebe (*n*) die Retina.

[1]) v. Ammon, Zeitschrift für die Ophthalmologie. Bd. II. pag. 250.

[2]) Einstellungen des dioptr. Apparates. Taf. II. Fig. 18 bis 29.

Die Retina zeigt (in nicht complicirten Fällen von Myopie) keine mit Sicherheit nachgewiesenen Veränderungen.

Ophthalmoscopisches Bild.

Fast constant zeigen sich bei Myopie Veränderungen an der Eintrittsstelle des Sehnerven und zwar an ihrem temporalen Umfange, wo in einem, der Regel nach scharf begrenzten, sichel- oder halbmondförmigen Gebiet ein mehr oder weniger entwickelter Grad von Atrophie der Choroidea vorhanden ist. In manchen Fällen ist nur das Pigmentepithel entfärbt oder auch zu Grunde gegangen, so dass das Choroidalstroma mit grosser Deutlichkeit sichtbar wird. In den meisten Fällen aber ist auch im Stroma eine unverkennbare Atrophie vorhanden, und endlich wird die ganze Choroidea in ein dünnes structurloses durchsichtiges Häutchen verwandelt, welches den weissen Reflex der Sclera in keiner Weise abschwächt. In manchen Fällen findet man im Bereich der Choroidalatrophie noch einzelne grössere Gefässe erhalten. Diese verschiedene Befunde kommen ziemlich regellos vor. Manchmal ist bei einer fast dem Sehnervendurchmesser an Grösse gleichkommenden Ausdehnung der atrophirenden Partie nur das Pigmentepithel entfärbt, während in anderen Fällen nur eine kleine aber völlig atrophische Sichel sich dem Sehnervenrande anschliesst.

Die atrophische Partie ist gegen die angrenzende Choroidea häufig durch eine ziemlich regelmässig rundliche, manchmal auffallend dunkel gefärbte Linie abgegrenzt; einzelne Fälle zeigen, wenn die Atrophie sich in der Choroidea weiter verbreitet hat, wohl auch Andeutungen mehrerer solcher concentrischen Bogenlinien. In andern Fällen erfährt die atrophische Partie eine mehr oder weniger unregelmässige Gestaltung.

In der überwiegenden Mehrzahl der Fälle entwickelt sich diese umschriebene Choroidalatrophie am temporalen Sehnervenrande und breitet sich von hier aus nach der macula lutea hin aus, in der Regel jedoch ohne dieselbe zu erreichen. Die Vergrösserung des atrophischen Gebiets erfolgt nämlich nicht allein durch Uebergreifen des atrophischen Processes auf das angrenzende Choroidalgewebe, sondern zugleich auch durch weitere Dehnung der bereits verdünnten und dadurch widerstandsunfähiger gewordenen Theile; es wird dadurch der Abstand zwischen macula lutea und Sehnerv vergrössert und letzterer zugleich mehr medialwärts verschoben.

Bei hochgradiger Myopie breitet sich die Choroidalatrophie häufig

um den ganzen Sehnerven aus; derselbe zeigt sich von einem weissen Ring umgeben, dessen Breite am temporalen Umfang gewöhnlich beträchtlicher ist als nach allen übrigen Richtungen.

Ziemlich selten schliesst sich der atrophische Fleck an den unteren Sehnervenumfang an, häufiger schön steht er diagonal nach unten aussen oder oben aussen, am allerseltensten hat das atrophische Bereich am obern Sehnervenumfang seinen Sitz, doch kommt auch dieser Fall vor[1]). Auch ausschliessliche Entwickelung der Atrophie am medialen Umfang des Sehnerven wird beobachtet.

Häufig scheinen auch kleinere atrophische Sicheln nicht ganz im Niveau des übrigen Augenhintergrundes zu liegen, wenigstens findet man sehr oft, dass die Netzhautgefässe bei ihrem Uebergang von der Peripherie auf das atrophische Gebiet eine kleine Richtungs-Aenderung erfahren. welche nur als der Ausdruck eines Ueberganges in ein tieferes Niveau aufzufassen ist. Donders[2]) sowohl als Mauthner[3]) lassen diese Niveaudifferenz nur als Ausnahmezustand gelten, — und auch ich habe mich früher in diesem Sinne ausgesprochen, weil ich grade bei hochgradiger Myopie mit ausgedehnter secundärer Choroidalatrophie die ophthalmoscopischen Zeichen der Niveaudifferenz vermisste. Die Sache stellt sich jedoch etwas anders, wenn man hauptsächlich jene mässig grossen Sicheln berücksichtigt, deren Durchmesser nicht grösser ist als der des Sehnerven. Besonders, wenn die Sichel scharf begrenzt ist, macht sie mir häufig den Eindruck einer flachen Ectasie. Der Sehnerv zeigt in diesen Fällen, wenn die Ectasie nur die eine Seite desselben einnimmt, gewöhnlich eine Schiefstellung in der Weise, dass sein dem grössten Durchmesser der Ectasie entsprechender Rand tiefer steht; und ausserdem eine Formveränderung der Art, dass sein Querschnitt ein Oval bildet, dessen kleiner Durchmesser in derselben Richtung liegt, in welcher die Ectasie ihre grösste Ausdehnung erreicht hat[4]). Zum Theil ist diese Formveränderung des Sehnerven gewiss nur eine scheinbare, schon seine Verschiebung nach der medialen Bulbuswand bewirkt, dass wir ihn in schieferer Richtung als sonst und daher perspectivisch verkürzt sehen, und noch mehr muss dies der Fall sein, wenn die Sehnervenoberfläche noch ausserdem die eben an-

---

[1]) Siehe: Streatfeild, Ophthalm. Hosp. Rep. V. 1. pag. 80 und Mauthner: Lehrbuch der Ophthalmoscopie, pag. 422.

[2]) l. c. pag. 300.

[3]) l. c. pag. 421.

[4]) Vergl. Liebreich, Arch. f. Ophth. Bd. VII. Abth. 2. pag. 124.

gedeutete Schiefstellung erfährt. Bei geringerer Ausdehnung der Choroidal-Atrophie zeigt sich der Sehnerv gewöhnlich gegen das angrenzende weisse Scleralgebiet scharf abgegrenzt; gewinnt die Atrophie eine grössere Ausdehnung, so wird auch die Begrenzung des Sehnerven sehr undeutlich.

Die Netzhautgefässe treten auf dem weissen Hintergrund der Sclera mit ungewöhnlicher Deutlichkeit hervor, sind aus demselben Grunde manchmal auch in grösserer Anzahl sichtbar und zeigen ausserdem häufig gestreckten Verlauf.

Die an die atrophische Stelle angrenzende Choroidea kann völlig unverändert erscheinen, nicht selten aber zeigt sie ebenfalls Spuren einer Atrophie geringeren Grades, sie erscheint etwas heller gefärbt und durchscheinender, ihre Intervascular-Räume auch wohl in Folge der Dehnung etwas verbreitert.

Die hier in Rede stehende circumscripte Choroidalatrophie fehlt nur selten bei Myopie, und die Ausdehnung der atrophischen Partie soll nach Donders durchschnittlich im Verhältniss zum Grade der Myopie und zum Lebensalter stehen. Es muss indessen erwähnt werden, dass in dieser Beziehung nicht unerhebliche individuelle Verschiedenheiten vorkommen. Die consecutive Atrophie kann sehr gering sein bei ziemlich hohen Graden von Myopie, und andererseits bekommt man sehr deutliche, den temporalen Umfang des Sehnerven umgebende, weisse, sogar leicht ectatische Sicheln, auch zu sehen bei Emmetropie, sogar bei Hypermetropie, und zwar durchschnittlich bei älteren Individuen noch häufiger als bei jüngeren. Der ophthalmoscopische Befund ist in vielen dieser Fälle, abgesehen vom Brechzustand, genau derselbe wie bei Myopie. Andererseits aber ist es unverkennbar, dass hier ganz allmälige Uebergänge in den Normalzustand vorkommen, so dass man im einzelnen Fall darüber schwanken kann, ob man es mit einer atrophischen Sichel oder nur mit einem etwas breiteren »Scleralstreifen« zu thun hat.

Jedenfalls aber ist der Zusammenhang zwischen Myopie und Atrophie der Choroidea unzweifelhaft, und es ist nur noch die Frage zu erörtern, warum sich dieselbe so constant gerade am temporalen Sehnervenumfange entwickelt, und nicht an den Stellen der Choroidea, welche der Sehaxe näher liegen. Es ist dabei zu bedenken, dass die Choroidea am Sehnervenrande fest mit der Sclera verwachsen ist, und häufig sogar einzelne Faserzüge in den Nerven selbst hinein schickt; es kann sich daher die Choroidea an dieser Stelle der Dehnung weniger entziehen, als an den übrigen Stellen, an welchen sie nur locker mit

der Sclera zusammenhängt. Da nun ausserdem hauptsächlich der sagittale Durchmesser des Auges gedehnt zu werden pflegt, so erklärt es sich, weshalb die Atrophie der Choroidea gerade an der temporalen Seite des Sehnerven ihren Anfang nimmt[1]).

Indessen schon die scharfe Begrenzung, welche die Atrophie in vielen Fällen zeigt, deutet darauf hin, dass bestimmte örtliche Gründe die Folgezustände, welche die Dehnung der gesammten Choroidea bewirken müsste, auf ein scharf umschriebenes Gebiet beschränken. Ebenso muss der Umstand, dass die Atrophie sich häufig genug auch auf den medialen Sehnervenumfang ausbreitet und seinen ganzen Querschnitt ringförmig umfasst, auf eine Betheiligung des Sehnerven selbst hinweisen. Nichts liegt näher als hierbei an die Verbreiterung des Raums zwischen den beiden Sehnervenscheiden zu denken. Ebenso wie auf die Choroidea, wirkt die Verlängerung des sagittalen Durchmessers auch dehnend auf die Sclera, und ihr Ausweichen nach rückwärts muss nothwendiger Weise einen Zug ausüben auf die mit ihr verwachsene äussere Sehnervenscheide. Indem diese dem Zuge nachgiebt und sich von der inneren Scheide entfernt, verlieren die am Sehnervenrande gelegenen innersten Lamellen der Sclera (vergl. S. 26 Fig. 5 *a' b'*) ihre Stütze, sie werden ausgedehnt und verdünnt in dem Maasse, als der Zwischenraum zwischen beiden Scheiden wächst. Es scheint sehr begreiflich, dass diese äusserst dünne Stelle schon dem normalen Glaskörperdruck nachgiebt und eine, wenn auch in der Regel nicht beträchtliche Ectasie bildet. Aeusserlich ist dieselbe natürlich nicht wahrnehmbar, da sie zu klein ist und von der äusseren Sehnervenscheide bedeckt wird; diese Hindernisse kommen indessen bei der ophthalmoscopischen Untersuchung nicht zur Geltung. Es braucht unter diesen Umständen die darüber gelegene Choroidea noch gar nicht einmal völlig atrophisch geworden zu sein; schon bei ganz geringer Atrophie der Choroidea am Sehnerven kann man manchmal aus dem Verlauf der Netzhautgefässe auf das Vorhandensein einer kleinen ectatischen Ausbuchtung schliessen.

Die Verbreiterung des Zwischenraums zwischen äusserer und innerer Sehnervenscheide giebt sich manchmal ophthalmoscopisch auf eine sehr eigenthümliche Weise dadurch zu erkennen, dass man gelegentlich bei Myopie mit hinterer Ectasie ein einzelnes Netzhautgefäss nicht aus dem Sehnerven, sondern vielmehr aus der Sclera am

---

[1]) Vergl. Schweigger, Zur patholog. Anatomie der Choroidea. v. Graefe's Archiv. Bd. IX. 1. pag. 195 und Donders, Anomalien der Refraction. pag. 320.

Rande der weissen sichelförmigen Figur auftauchen sieht. Es kommt nämlich vor, dass feinere Netzhautgefässe, besonders am temporalen Rande des Sehnerven nicht im Niveau der Retina aus den Centralgefässen abzweigen, sondern aus der Sclera am Rande der Choroidea auftauchen und dicht um denselben herumgehend sich in die Retina einsenken. Mit der Verbreiterung des Scheidenzwischenraums rücken nun diese Gefässe vom Sehnerven ab, und ich habe in einzelnen Fällen die Ursprungsstelle dieser Gefässe $^1/_2$ bis $^3/_4$ Sehnervendurchmesser weit von seinem Rande entfernt gefunden. Gleichzeitig aber muss die Choroidea, da sie einerseits mit der Sclera neben dem Sehnerven ziemlich fest verwachsen ist, und andererseits Faserzüge in die Lamina cribrosa hineinschickt, durch die Verbreiterung des Scheidenzwischenraumes gedehnt und endlich atrophisch werden.

Liegt bei hochgradiger Myopie der grösste Durchmesser des Auges ungefähr in der Richtung des Sehnerven, so scheint die äussere Sehnervenscheide nach allen Seiten hin sich von der inneren zu entfernen und die Choroidalatrophie die ringförmige Gestalt anzunehmen, was, wie Donders ausdrücklich bemerkt, bei dem Auge, dessen Sehnerv in Fig. 5 abgebildet ist, in der That der Fall war.

Natürlich kann bei hochgradiger Myopie die durch die Ausdehnung der Augenhäute bedingte Atrophie der Choroidea das durch die äussere Sehnerverscheide abgegrenzte Bereich leicht überschreiten, indessen erkennt man doch häufig selbst in diesen Fällen auf dem weissen Hintergrund der durch die Choroidalatrophie blossgelegten Sclera eine scharfgezeichnete bogenförmige Linie, welche vielleicht als die Verbindungslinie der äusseren Sehnervenscheide mit der Aussenfläche der Sclera aufgefasst werden darf.

Ursachen und Verlauf.

Die ophthalmoscopische Untersuchung hat ergeben, dass die Augen neugeborener Kinder durchweg hypermetropisch oder emmetropisch sind. Myopie entwickelt sich meistens erst gegen Ende des ersten oder im Laufe des zweiten Jahrzehnts, selten noch später, und ist dann eine Zeit lang oder anhaltend progressiv. Es liegt also in der Natur der Sache, dass man bei Untersuchung der Refraction in Schulen in den höheren Klassen einen grösseren Procentsatz und höhere Grade von Myopie findet, als in den unteren.

Aber auch bei ganz jungen Kindern, welche ihre Augen in keiner Weise angestrengt haben, lässt sich durch die objective Refractions-

Diagnose gelegentlich Myopie nachweisen, und zwar sowohl in geringem als hohem Grade. So viel ich habe beobachten können, spielt Erblichkeit dabei keine Rolle.

Anders verhält es sich mit den gewöhnlichen Fällen von Myopie, häufig sind die Eltern oder Geschwister von Kindern, bei welchen Myopie sich entwickelt, ebenfalls myopisch, — erblich ist hier natürlich nicht die Myopie, sondern nur die Beanlagung dazu. Als Ursachen für die Entstehung bezeichnet man gewöhnlich Anspannung der Accomodation, starke Schaxenconvergenz und übergebeugte Kopfhaltung beim Arbeiten.

Jedenfalls müssen viele Ursachen zusammenwirken, um Myopie hervorzubringen. Dass Accomodations-Anspannung für sich allein nicht im Stande ist, Sehaxenverlängerung einzuleiten, folgt deutlich genug daraus, dass gerade die hohen Grade von Hypermetropie trotz anhaltender Accomodations-Anstrengung nicht in Myopie übergehen.

Starke Sehaxenconvergenz kann möglicher Weise dadurch, dass der nerv. opticus der Drehung des hinteren Pols nach aussen einen gewissen Widerstand bietet und einen Zug auf die Sclera ausübt, zur Verlängerung der Sehaxe führen[1]); auch können nach Arlt[2]) die venae vorticosae durch die recti externi dabei gedrückt werden, was passive Choroidalhyperaemie zur Folge haben würde.

Endlich kann die bei anhaltender starker Convergenz stattfindende Muskelspannnung einen Druck auf die Sclera ausüben, welcher zur Dehnung ihres hinteren Abschnittes Veranlassung giebt.

Uebergebeugte Kopfhaltung beim Arbeiten bewirkt ebenfalls eine passive Blutstauung und hat starke Sehaxenconvergenz zur nothwendigen Folge. Alle diese Momente treten beinahe mit Nothwendigkeit ein, sobald Arbeiten bei unzureichender Beleuchtung vorgenommen werden. Die Gewohnheit, das Bücherlesen bis weit in die Dämmerung hinein fortzusetzen, welche Kinder leicht annehmen, nicht minder aber unvollkommene Schuleinrichtungen sind daher häufige Ursachen von Myopie.

Für viele Fälle ist die eigentliche Grundursache der Myopie in einer angeborenen Nachgiebigkeit der Sclera am hintern Umfang des Auges zu suchen, doch lässt sich gewiss annehmen, dass derselbe Zustand auch erworben vorkommen kann. Ist eine Dehnung der Sclera

---

[1]) Schweigger: Zur pathologischen Anatomie der Choroidea. v. Graefe's Archiv IX. 1. S. 196.

[2]) Arlt: Ursachen und Entstehung der Kurzsichtigkeit. Wien 1876. S. 48.

einmal vorhanden, so ist wohl anzunehmen, dass intraoculare Hyperämien die Resistenz noch vermindern und der Dehnung Vorschub leisten können; auch sieht man häufig genug bei weit gediehener Dehnung der Sclera und hochgradiger Myopie Veränderungen in der Choroidea auftreten, welche als entzündliche betrachtet werden müssen. Alles dies aber berechtigt nicht, den Process als von vorn herein entzündlich zu betrachten und die atrophische Sichel als das Product einer Sclerotico-Choroiditis posterior zu bezeichnen.

Die neueste Hypothese über die Entstehung der Kurzsichtigkeit ist von Stilling[1]) aufgestellt worden. Myopie soll zu Stande kommen durch Wachsthum des Auges unter Muskeldruck, wobei besonders dem Obliquus superior eine bestimmende Rolle zugeschrieben wird. Je niedriger die Orbita ist, je niedriger also die Trochlea liegt, um so mehr soll der Obliquus superior bei seinem Verlauf zur Insertion an der Sclera dem Bulbus aufliegen und bei seiner Contraction einen Druck ausüben, welcher zur Verlängerung der Sehachse führt. Die Behauptung Stilling's, dass bei Myopie in der Regel eine niedrige Orbita vorhanden sei, ist von anderen Beobachtern nicht bestätigt worden.

Die Myopie kann stationär bleiben oder sogar im vorgerückten Lebensalter eine scheinbare Verringerung zeigen. Die früher weit verbreitete Ansicht, dass Myopie im späteren Alter sich verringere, hat ihre Ursache nur darin, dass Myopie und Pressbyopie sich nicht ausschliessen. Myopen, welche ganz oder nahezu corrigirende Concavgläser anhaltend tragen und für Nähe und Ferne benutzen, sind in dem Lebenalter, in welchem Pressbyopie sich entwickelt, genöthigt, für die Nähe schwächere Gläser zu benutzen, was für eine Verringerung der Myopie gehalten wurde, aber nur eine Beschränkung der Accomodationsbreite ist.

Häufig ist die Myopie während einer gewissen Lebensperiode, meist bis etwa zum 25. Jahr, progressiv, um dann stationär zu werden, und endlich kann es geschehen, dass die Myopie während des ganzen Lebens progressiv bleibt.

Functionsanomalien des myopischen Auges und Complicationen.

Der Myop erhält mit unbewaffnetem Auge von allen Objecten, welche sich jenseits seines Fernpunktes befinden, nur unklare, mit

[1]) Untersuchungen über die Entstehung der Kurzsichtigkeit. Wiesbaden 1887.

Zerstreuungskreisen behaftete Netzhautbilder. Bei geringen Graden von Myopie ist die Undeutlichkeit des Sehens in die Ferne häufig nicht so beträchtlich, dass die Patienten sich dadurch wesentlich beschwert fühlen, unvermeidlich aber geschieht dies bei hohen Graden von Myopie, wo selbst Objecte, die kaum mehr als einen Meter entfernt sind, schon sehr verschwommene Netzhautbilder liefern. Sind dieselben nun ausserdem noch lichtschwach, wie in der Dämmerung, so wird das Sehvermögen sehr unvollkommen.

Die Grösse der Zerstreuungskreise wächst mit der Entfernung des Objectes und mit der Weite der Pupille; letztere Fehlerquelle suchen Myopen gewöhnlich durch Blinzeln und Verengerung der Lidspalte zu corrigiren.

Im Erkennen sehr feiner Objecte leisten myopische Augen dagegen häufig weit mehr als emmetropische, selbst bei mangelhafter Beleuchtung, da die Heranrückung des Nahepunktes eine grössere Annäherung der Objecte gestattet.

Mit dem Fernpunkt rückt natürlich das ganze Accommodationsgebiet an das Auge heran, wodurch ohne Verringerung der optischen Grösse der Accommodationsbreite doch das räumliche Accommodationsgebiet erheblich verkleinert wird.

Die Accomodationsbreite myopischer Augen lässt sich bestimmen, indem man die Lage des Fernpunktes und des Nahepunktes feststellt und daraus die Accommodationsgrösse berechnet, oder man kann sich den Vergleich mit dem emmetropischen Auge dadurch erleichtern, dass man zunächst durch das neutralisirende Concavglas den Fernpunkt nach unendlich verlegt und dann den Nahepunkt aufsucht.

Von besonderem Interesse ist das Verhalten der relativen Accommodationsbreiten. Der Myop lernt unwillkürlich bis in die Gegend seines Fernpunktes zu convergiren, ohne seine Accommodation in Thätigkeit treten zu lassen. Liegt z. B. der Fernpunkt in 25 Centimeter, so wird (natürlich mit unbewaffnetem Auge) bis auf diese Entfernung convergirt ohne gleichzeitige Accommodations-Anspannung; es würde ja auch dadurch ganz unzweckmässiger Weise das Auge auf einen noch näheren Punkt eingestellt werden. Da nun Myopen noch seltener als Emmetropen in der Lage sind, von ihrem Nahepunkt Gebrauch zu machen, so folgt aus der angegebenen Veränderung der relativen Accommodationsbreiten, dass das myopische Auge auf eine geringere Anspannung seiner Accommodation angewiesen ist als das emmetropische.

Nach einer anderen Seite dagegen werden an das myopische Auge

häufig höhere Anforderungen gestellt, als an das emmetropische, nämlich in Bezug auf die Sehaxenconvergenz. Soll mit unbewaffneten Augen ein deutliches Sehen (also innerhalb des Accommodations-Gebiets) stattfinden, und zugleich am binocularen Sehen festgehalten werden, so müssen die Sehaxen wenigstens bis zum Fernpunktsabstand convergiren. Es wird also bei nur einigermaassen hochgradiger Myopie eine stärkere Convergenz verlangt, als in der Regel vom emmetropischen Auge. Ausserdem aber wird die Convergenz durch die Formveränderung des myopischen Auges erschwert. Das nahezu kugelförmige emmetropische Auge dreht sich in der Tenon'schen Kapsel wie etwa in einem Kugelgelenke, das myopische Auge dagegen stösst wegen seiner mehr elliptischen Gestalt bei allen Seitenwendungen auf einen viel erheblicheren Widerstand, welcher sowohl die Bewegung nach aussen als nach innen behindert. Während aber die Seitenwendung des Blickes leicht ersetzt werden kann durch Drehung des Kopfes, so ist eine Compensation nicht möglich, wenn beide Augen zugleich nach innen gerichtet werden sollen. Diese erschwerte Convergenz bewirkt bei höheren Graden von Myopie sehr leicht, dass für die Nähe überhaupt auf das binoculare Sehen verzichtet wird, besonders wenn die Myopie oder die Sehschärfe beider Augen ungleich wird. Es wird dann zum Lesen u. s. w. nur das bessere Auge benutzt, während die Sehaxe des andern nicht auf den fixirten Punkt gerichtet, sondern relativ und absolut divergent gestellt ist. Die Beschwerden der Diplopie, welche man unter diesen Umständen erwarten sollte, treten gewöhnlich nicht ein, weil die Aufmerksamkeit sich nur mit dem deutlichen Netzhautbild des eines Auges beschäftigt, und die meist von entfernteren Objecten herrührenden, verwaschenen Netzhautbilder des andern Auges um so leichter vernachlässigt werden können.

Es ist unter diesen Umständen der Verzicht auf das binoculare Sehen als eine ganz zweckmässige Selbsthülfe zu betrachten. Diese Myopen thun gerade das, was wir ihnen anrathen müssten; sie vermeiden jede Accommodationsanstrengung und starke Sehaxen-Convergenz, und meistens auch eine übergebeugte Kopfhaltung, da sie wenigstens beim Lesen das Buch vertical und den Kopf aufrecht zu halten pflegen. Zu unterscheiden von dieser Insufficienz der Augenbewegungen ist eine Insufficienz der Muskeln, von welcher später die Rede sein wird.

Eine andere und sehr beträchtliche Reihe von Functionsstörungen wird eingeleitet durch die Dehnung der Membranen bei hochgradiger Myopie. Die Dehnung der Retina hat jedenfalls eine Auseinander-

rückung der percipirenden Retinal-Elemente zur Folge, und schon hierdurch könnte eine Herabsetzung der Sehschärfe bedingt werden. In der That findet man bei Myopen mit einem Fernpunktsabstand von 10 Ctm. oder weniger kaum jemals volle Sehschärfe, doch muss es dahin gestellt bleiben, ob diese Herabsetzung auf $^1/_3$ oder noch weniger der normalen sich durch die Flächenausdehnung der Retina erklärt. Gewöhnlich indessen führen die Myopen hierüber keine Klage; da sie die Objecte näher an das Auge halten können, benutzen sie einen grösseren Sehwinkel, und können daher häufig selbst kleinere Druckschriften ganz geläufig lesen, obgleich für die Ferne und mit Concavgläsern eine nicht unerhebliche Herabsetzung der Sehschärfe nachweisbar ist.

Möglicherweise kann die Dehnung, welche die Retina und die übrigen Membranen bei Myopie erfahren, auch die Ursache von Beschwerden werden, welche bei Myopie nicht selten sind. Die Patienten klagen über schnelle Ermüdung beim Arbeiten, ein Gefühl von Druck und Spannung im Auge, Blendungserscheinungen und quälende Myodesopie. Letztere bildet häufig die Hauptbeschwerde, über welche Myopen zu klagen haben, und hat wohl immer ihre materielle Begründung in kleinen Formelementen des Glaskörpers, welche im ganz normalen Auge ebenfalls vorhanden sind und auf entoptischem Wege sichtbar werden. In nicht myopischen Augen werden diese »mouches volantes« hauptsächlich dann bemerkt, wenn neben den Schattenfiguren, welche jene Formelemente des Glaskörpers auf die Retina werfen, keine andern scharfgezeichneten Netzhautbilder vorhanden sind, also beim Blick auf eine gleichförmige Fläche. Myopen finden daher nicht selten eine Abhülfe dieser Besschwerden im Gebrauch von Concavgläsern, welche die gleichförmige Unklarheit der Netzhautbilder beseitigen.

Andererseits aber ist es sehr wahrscheinlich, dass in vielen Fällen von Myopie die Myodesopie wirklich von microscopischen Glaskörpertrübungen abhängt, da sich ja häufig genug ophthalmoscopisch sichtbare Glaskörpertrübungen entwickeln. Bei den ausgedehnteren Choroidalveränderungen, welche die höheren Grade der Myopie in der zweiten Hälfte des Lebens so häufig begleiten, ist in der That das Vorhandensein solcher Trübungen die Regel. Die Glaskörper-Flüssigkeit enthält kleine Trübungen, welche unter dem Microscop ohne eine bestimmte Structur zu zeigen, lediglich ein faserig körniges Aussehen darbieten. Die Trübungen sind entweder dadurch fixirt, dass sie in feine, opthalmoscopisch nicht mehr erkenn-

bare Fädchen auslaufen, durch welche sie mit dem noch gesunden durchsichtigen Glaskörpergewebe zusammenhängen, und haben dann ihren Sitz gewöhnlich nicht weit von der Eintrittsstelle des Sehnerven, oder die Trübungen sind frei beweglich und werden in der Flüssigkeit, in welcher sie schwimmen, durch die Augenbewegungen hin und her geschleudert.

Unter den eben genannten Umständen ist häufig auch eine scharf begrenzte Trübung am hinteren Linsenpol (cataracta polaris posterior) vorhanden.

Die Grössenzunahme des Auges bei Myopie bedingt natürlich eine Dehnung sämmtlicher Augenhäute. Der hintere Umfang der Sclera wird verdünnt (s. S. 25) und daher im Leichen-Auge mehr als die vordern Theile der Sclera vorgewölbt. In der Choroidea sind die Folgen der Dehnung ernsterer Natur wegen ihres grossen Gefäss-Reichthums. Da die ganze innere Oberfläche der Choroidea eine engmaschige Capillar-Membran darstellt (Chorio-Capillaris), so ist es begreiflich, dass starke und anhaltende Dehnung Circulations-Störungen leicht zur Folge haben kann. Dazu kommt noch, dass die Dehnung gerade am hinteren Umfang des Auges, wo die hinteren Ciliar-Arterien eintreten am stärksten ist, was vielleicht die bei hochgradiger Myopie häufige Erkrankung der macula lutea erklärt. Endlich wird auch durch die neben dem Sehnerven vorhandene Atrophie der Choroidea die Blutcirculation beeinträchtigt. Auch die Form dieser atrophischen Stelle erleidet bei erheblicher und progressiver Myopie wesentliche Veränderungen. Die ursprünglich sichelförmige oder auch ringförmig den Opticus umgebebende Chorodialatrophie verliert ihre regelmässige Begrenzung und gestaltet sich zu unregelmässigen Ausbuchtungen, meistens in temporaler Richtung. In der Nachbarschaft entstehen inselförmige atrophische Stellen, welche endlich mit der Hauptfigur verschmelzen. Häufig erscheinen auf dem weisson Hintergrunde einige schwarze zackige Flecke, offenbar aus Gruppen veränderter Choroidalepithelien gebildet.

Die unter diesen Umständen eintretende Vergrösserung des Mariott'schen blinden Fleckes dürfte kaum jemals zu Sehstörungen Veranlassung geben, um so weniger als die inneren Schichten der Retina dabei intact bleiben, und daher die Nervenleitung von der Peripherie her nicht beeinträchtigt wird.

Zu Sohstörungen sehr ernster Natur führen dagegen die Erkrankungen der macula lutea, welche gleichzeitig mit den eben erwähnten Veränderungen oder auch unabhängig von denselben auftreten. Im

Anfang zeigen sich hier selbst in Augen, deren Sehschärfe noch nicht wesentlich gelitten hat, eine Anzahl unregelmässiger hellerer Linien etwa von der Breite der Netzhautgefässstämme oder etwas breiter und von verschiedener Länge, welche vielleicht dadurch zu Stande kommen, dass in Folge der Dehnung die Pigmentepithelien stellenweise auseinander weichen, oder abgeflacht, ausgedehnt und pigmentarm werden. Ist das centrale Sehen bereits wesentlich beschädigt, so finden sich meist auch Veränderungen in der macula lutea, welche einen entzündlichen Character zeigen: unregelmässig zerstreute Pigmentveränderungen, schwarze Pigmenthäufchen, abwechselnd mit hellroth oder weiss erscheinenden kleinen Stellen, oder gerade im Centrum der macula lutea ein schwarzer Fleck, etwa von der Grösse des Sehnervenquerschnitts, oder ein etwa ebenso grosser, bläulicher, erhaben erscheinender Fleck, häufig mit einem schwarzen Pigmentringe umgeben und anfänglich oft von Blutungen in der benachbarten Netzhaut begleitet.

Manchmal findet man auch in der Gegend der macula lutea eine vollständige Atrophie der Choroidea mit gleichzeitigen Wucherungen der Pigmentzellen, welche als kohlschwarze, unregelmässige zackige, vom weissen Hintergrund der Sclera scharf abstechende Flecken erscheinen. Es geschieht hier also dasselbe, was wir häufiger im Bereich des Staphyloma posticum sehen, und doch geht die neben dem Sehnerven sich entwickelnde Atrophie, auch wenn sie sich weit ausbreitet, nicht direct auf das Gebiet der macula lutea über; fast immer sieht man zwischen dieser Choroiditis der macula lutea und der an den Sehnerven sich anschliessenden Atrophie einen breiteren oder schmaleren Saum unveränderten Choroidalgewebes. Ausnahmsweise kann es geschehen, dass die eben beschriebene Form von Choroiditis der macula lutea sich zu einem scharf abgegrenzten kleinen Staphylom entwickelt, welches dann ebenfalls von der den Sehnerven umgebenden Sichel durch unverändertes Choroidalgewebe getrennt wird. In einem von mir beobachteten Fall war in der Gegend der macula lutea ein heller Fleck von etwa 1,5 bis 2 Sehnervendurchmesser mit einzelnen eingesprengten Pigmentflecken und umgeben von einem schwarzen Ring deutlich als excavirt zu erkennen, und ein dem entsprechender Defect im Gesichtsfeld nachweisbar [1]).

Die Sehstörungen, welche die erwähnten Veränderungen in der

[1]) Eine Zusammenstellung ähnlicher Fälle giebt Wiethe: Knapp und Schweigger, Archiv für Augenheilkunde. Bd. XIV. S. 11.

Gegend der macula lutea begleiten, hängen ab, theils von der Dehnung der Retina in dieser Gegend, theils von der mechanischen Schädigung, welche die Stäbchenschicht durch Veränderungen an der Oberfläche der Choroidea erleidet, theils von Erkrankung der Retina selbst. Die Kranken klagen über ein Flimmern der Buchstaben beim Lesen, über unregelmässige Krümmung der Zeilen, Schiefstellung und unregelmässige Formveränderung der einzelnen Buchstaben, einen Nebel oder unreinen Fleck, welcher gerade den fixirten Punkt bedeckt und endlich über völligen Mangel des Sehens im Fixirpunkt.

Während die erwähnten Erkrankungen der macula lutea mindestens die Peripherie des Gesichtsfeldes verschonen, und daher immerhin, auch bei erheblicher Beschädigung der centralen Sehschärfe, dem Patienten wenigstens noch die Orientirung gestatten, also nicht zu völliger Erblindung führen, wird bei hochgradiger Myopie häufiger als in vorher ganz gesunden Augen das Sehvermögen durch Netzhautablösung gänzlich zu Grunde gerichtet. Denn auch die Retina erleidet bei Myopie dieselbe Dehnung wie die anderen Augenhäute, und da sie ohnehin schon sehr dünn ist, ist die Folge eine so starke Verdünnung, dass sie auf geringfügigste Veranlassungen einreissen kann, besonders vorn wo sie am dünnsten ist; durch den Riss ergiesst sich dann die im Glaskörper-Raum vorhandene wässrige Flüssigkeit und die Netzhautablösung ist fertig.

Therapie.

Eine Beseitigung oder auch nur Verringerung der Kurzsichtigkeit lässt sich in der Regel nicht in Aussicht nehmen. Zwar sieht man gelegentlich bei Myopen, welche ihre Augen stark angestrengt haben, nach längerer (Wochen bis Monate langer) Ruhe, und nach Atropin-Einträuflung sofort, einiges Zurückweichen des Fernpunktes, allein es handelt sich dabei genau genommen nicht um eine Verringerung des Refractionszustandes, sondern um die Beseitigung einer Accommodations-Spannung. Die dadurch angeregte Hoffnung, dass es gelingen werde durch Atropin die Myopie zu heilen oder auch nur dauernd zu verringern, hat sich, nicht bestätigt. Häufig findet man in der That während der Dauer der Atropin-Mydriasis und auch wohl noch einige Zeit nachher den Grad der Myopie geringer als vorher, in der Regel aber erreicht nach einigen Wochen die Myopie wieder ihren früheren Grad. Zeigt sich während der Atropin-Behandlung der Grad der Myopie nur wenig, d. h. etwa um eine Dioptrie herabgesetzt, so ist

darauf gar kein Gewicht zu legen, denn auch in Augen, welche sich bei der Untersuchung als emmetropisch zeigen, sich ganz normal verhalten und zu gar keinen Klagen Veranlassung geben, wird gewöhnlich während der Atropin-Mydriasis der Refractionszustand um eine Dioptrie (oder auch mehr) geringer gefunden als vorher.

Es ist ausserdem zu berücksichtigen, dass die zur Feststellung des Refractionszustandes und der Sehschärfe verwendbaren Untersuchungsmethoden einige kaum zu vermeidende Fehlerquellen enthalten, was uns ebenfalls vorsichtig machen muss gegen Schlussfolgerungen, welche auf kleine Differenzen einzelner zu verschiedenen Zeiten und wohl auch bei verschiedener Beleuchtung angestellter Untersuchungen ein grosses Gewicht legen.

Eher erscheint es möglich zu sein, die Entwickelung der Myopie aufzuhalten. Zu diesem Zwecke ist vor allem der Gebrauch der Augen zu regeln; Lesen etc. im Dämmerlicht streng zu untersagen, aber auch bei guter Beleuchtung darf die Beschäftigung mit nahen Objecten nicht zu anhaltend und ununterbrochen fortgesetzt werden; vor allem aber ist auf die Vermeidung einer stark übergebeugten Kopfhaltung zu achten. Kinder mit ganz geringer oder gar keiner Myopie benutzen trotzdem häufig zum Lesen, Schreiben u. s. w. hartnäckig eine viel zu geringe Objectdistanz, was natürlich nicht nur mit starker Accommodations-Spannung, sondern auch mit unzweckmässig starker Convergenz und übergebeugter Kopfhaltung verbunden ist; es wird Sache der Eltern und Erzieher sein, diese Gewohnheit zu bekämpfen. Handelt es sich dabei nicht um eine üble Gewohnheit, sondern ist bei guter Sehschärfe ein entsprechend hoher Grad von Myopie vorhanden, so ist es jedenfalls das gerathenste, durch Concavgläser den Fernpunkt auf 30 bis 50 Ctm. zu verlegen, dann aber auch darauf zu halten, dass eine entsprechend weite Objectdistanz innegehalten wird.

Um eine aufrechte Kopfhaltung zu erleichtern, empfiehlt es sich ausserdem zum Arbeiten ein Schreibpult mit schief geneigter und in zweckmässiger Höhe angebrachter Platte zu benutzen. Auch für den Schulunterricht verdienen die eben genannten Punkte volle Berücksichtigung; es liegt geradezu im Interesse der menschlichen Gesellschaft durch gute Beleuchtung der Schulzimmer und zweckmässige Schulbänke der Beförderung der Myopie durch den Schulbesuch Schranken zu setzen. Freilich können auch die grössten Klassenfenster und die vollkommensten Subsellien nichts nützen, wenn die Schuljugend mit

häuslichen Arbeiten überbürdet wird und zu Haus den eben genannten Schädlichkeiten ausgesetzt bleibt.

Zeigt sich hochgradige Myopie schon im jugendlichen Lebensalter, so ist gleich von Anfang an auf eine passende Berufswahl Rücksicht zu nehmen; freilich hält es häufig sehr schwer, in dieser Hinsicht positive Vorschläge zu machen.

In den meisten Fällen handelt es sich darum, durch geeignete Concavgläser ein deutliches Sehen für die Ferne zu ermöglichen. So nothwendig es aber ist den Grad der Myopie für jedes einzelne Auge durch das schwächste Concavglas zu bestimmen, welches für die Ferne ein deutliches Sehen vermittelt, ebenso nothwendig ist es für die Brillenbestimmung binocular zu untersuchen. Fast stets ist beim binocularen Sehen die Sehschärfe besser als beim monocularen und gewöhnlich wird deshalb auch beim binocularen Sehen mit schwächeren Concavgläsern als beim monocularen die überhaupt erreichbare Sehschärfe hergestellt. Die Frage, ob die corrigirenden Concavgläser auch für die Nähe benutzt werden dürfen, muss für jeden einzelnen Fall individuell entschieden werden. Ein mit dem corrigirenden Concavglas bewaffnetes Auge verhält sich zwar ganz wie ein emmetropisches, was jedenfalls ein wünschenswerther Zustand ist, indessen dürfen doch die neutralisirenden Concavgläser nur dann anhaltend und auch für die Nähe benutzt werden, wenn die Myopie nicht zu hochgradig, die Accommodation normal und die Sehschärfe vollkommen ist.

Sind diese Bedingungen erfüllt, so ist gegen den anhaltenden Gebrauch neutralisirender Gläser nichts einzuwenden, und man sieht in der That häufig Myopen, welche gewissermaassen mit ihrer Brille verwachsen sind und sich dabei sehr gut befinden.

Ist dagegen eine dieser Bedingungen nicht erfüllt, so ist damit eine Contraindication gegen den anhaltenden Gebrauch der neutralisirenden Gläser gegeben. Eine genauere Erläuterung der oben aufgestellten Bedingungen fällt folglich zusammen mit einer Auseinandersetzung der eben erwähnten Contraindicationen. Die Umstände also, welche den Gebrauch der neutralisirenden Concavgläser unstatthaft machen, sind folgende:

1) Ein hoher Grad von Myopie überhaupt. Bei Myopie von 10 Ctm. oder noch geringerem Fernpunktsabstand wird das anhaltende Tragen neutralisirender Concavgläser schon wegen der gewöhnlich gleichzeitig vorhandenen Herabsetzung der Sehschärfe unzweckmässig. Wenn auch bei hochgradiger Myopie es meistens als ein Bedürfniss

empfunden wird fortwährend Brillen zu tragen, so geben doch solche Myopen in der Regel einer unvollständigen Correction den Vorzug. Häufig wird dabei ein anhaltender Gebrauch auch nur nahezu neutralisirender Gläser überhaupt nicht vertragen, auch nicht zum Sehen in die Ferne, vielleicht deshalb, weil bei der überwiegenden Verlängerung des Auges in der Richtung der Sehaxe, der sagittale Durchmesser verhältnissmässig mehr zunimmt als alle übrigen, so dass Gläser, welche die Myopie für das centrale Sehen corrigiren, für alle indirect gesehenen Objecte zu scharf sind. Es ist unter diesen Umständen häufig das zweckmässigste, den Fernpunkt nur auf etwa 25—30 Ctm. zu verlegen, die dazu nöthigen Brillen anhaltend tragen zu lassen und zum deutlichen Sehen in die Ferne noch eine Lorgnette von entsprechender negativer Brennweite (also etwa von 3 bis 4 Dioptrien) zu Hülfe zu nehmen.

2) Beschränkung der Accommodationsbreite. Wir haben oben schon bemerkt, dass das myopische Auge von Natur auf eine sehr geringe Accommodations-Anspannung angewiesen ist. Bringen wir nun durch neutralisirende Gläser den Fernpunkt in unendliche Ferne, so rücken wir zugleich den Nahepunkt und das ganze Accommodations-Gebiet vom Auge ab, und der Myop, der früher ohne alle Accomodation in der Nähe deutlich sah, wird dies jetzt nur mit Hülfe seines Accommodations-Vermögens können. Allerdings verlangen wir dabei von der Accomodation nicht mehr, als das emmetropische Auge täglich ohne Beschwerde leistet, aber ehe wir dies verlangen, müssen wir uns davon überzeugen, ob das Accommodations-Vermögen des Myopen dazu befähigt ist, ohne sich in nachtheiliger Weise anzustrengen. Wir werden z. B. niemals eine Accommodation bis in die Gegend des Nahepunktes anhaltend gestatten dürfen. Auch Myopen, welche von Jugend auf gleichsam mit ihrer neutralisirenden Brille verwachsen waren, sehen sich wegen der vom Lebensalter abhängigen Abrückung des Nahepunktes mit der Zeit genöthigt, schwächere Brillen zu benutzen. Presbyopie entwickelt sich im myopischen Auge so gut wie im emmetropischen; in demselben Lebensalter, in welchem der Emmetrop anfängt Convexgläser zu brauchen, werden dem Myopen die corrigirenden Concavgläser für die Nähe zu stark.

3) Ist die Sehschärfe aus irgend einer Ursache erheblich vermindert, so ist meistens die Anwendung von Concavgläsern überhaupt ausgeschlossen. Hornhautflecke oder unregelmässiger Astigmatismus, Linsen- oder Glaskörpertrübung, endlich all die Schwachsichtigkeitsursachen, welche bei hochgradiger Myopie häufig eintreten und in

Retinal- oder Choroidalveränderungen ihren Grund haben, verbieten meistens den Gebrauch von Concavgläsern. Für die Entfernung ist dann gewöhnlich durch die Correction der Myopie nur wenig zu gewinnen, für die Nähe ist sogar eine schädliche Einwirkung der Concavgläser zu befürchten, da die Patienten trotzdem, um möglichst grosse Netzhautbilder zu gewinnen, die Objecte stark annähern und dann eine um so stärkere Accommodations-Anspannung machen müssen. Möglichste Beschränkung der Arbeit ist das einzige, was unter diesen Umständen gerathen werden kann, sofern eine Beseitigung der Schwachsichtigkeitsursache nicht zu erreichen ist.

Es darf endlich aus Rücksicht auf die relativen Accommodationsbreiten mit dem Gebrauch der neutralisirenden Gläser nicht zu spät angefangen werden. Myopen nehmen nicht nur die Gewohnheit an, bis in die Gegend ihres Fernpunktes zu convergiren, ohne ihre Accommodation überhaupt in Thätigkeit treten zu lassen, sondern auch innerhalb ihres deutlichen Sehbereichs verbinden sie mit jedem Convergenzgrad der Sehaxen nur eine relativ geringe Accommodations-Anspannung. Durch die Bewaffnung des Auges mit Concavgläsern wird nicht nur das gesammte Accommodationsgebiet vom Auge abgerückt, sondern auch die Lage der relativen Accommodationsbreiten geändert. Jugendliche Augen gewöhnen sich meistens bald an die veränderten Verhältnisse, sind aber einmal im reiferen Lebensalter die relativen Accommodationsbreiten, wie sie sich ohne Correction der Myopie entwickeln, zur festen Gewohnheit geworden, so finden sich die Myopen nicht mehr leicht hinein, die relative Accommodation so umzugestalten, wie sie dem emmetropischen Auge zukommt. Die durch die neutralisirenden Gläser gebotene Nothwendigkeit, beim Sehen in die Nähe eine stärkere Anforderung an die disponible Accommodation zu stellen, macht sich meistens unangenehm bemerklich und verursacht eine schnelle accommodative Ermüdung.

Ist aus irgend einer Ursache der Gebrauch neutralisirender Gläser nicht gestattet, so tritt sehr häufig die Aufgabe an uns heran, für bestimmte Zwecke, zum Schreiben, zum Clavierspielen u s. w., den Fernpunkt auf eine bestimmt gegebene Entfernung zu verlegen.

Man kann die dazu nöthigen Gläser mit Leichtigkeit berechnen. Wollen wir z. B. bei Myopie von 6,0 D den Fernpunkt in 40 Cm verlegen, so heisst dies M = 6,0 um so viel verringern, dass M = 2,5 übrig bleibt, also 6,0 — 2,5 = 3,5 D ist das dazu nöthige Concavglas. Selbstverständlich müssen sich immer die Rechnung und der directe Versuch gegenseitig controlliren. Man hat eben auch hier das

schwächste Concavglas zu bestimmen, welches für die gegebene Entfernung das Erforderliche gerade noch leistet.

Insufficienz der Augenbewegungen in Folge der Formveränderung des Auges entwickelt sich meist nur bei höheren Graden der Myopie, und es scheint am zweckmässigsten, der daraus hervorgehenden relativen Divergenz beim Nahesehen freien Lauf zu lassen. Mit den unter diesen Umständen häufig in Anwendung gezogenen prismatischen Brillen ist, wie in einer genaueren Auseinandersetzung über den optischen Effect derselben gezeigt werden wird, bei hochgradiger Myopie nicht viel zu erreichen.

Beruht dagegen die Erschwerung des binocularen Sehens nicht auf einer Beschränkung der Augenbewegungen, sondern auf einem elastischen Uebergewicht der musc. recti externi, und lässt es sich nachweisen, dass das binoculare Sehen nur mit starker Anstrengung der musc. recti interni unterhalten wird, so sind die Indicationen für eine Tenotomie des rectus externus gegeben.

Die Irritationserscheinungen, welche bei Myopie nicht selten auftreten und schnelle Ermüdung und Schmerzhaftigkeit der Augen, besonders beim abendlichen Arbeiten, verursachen, erfordern vor allem eine genaue Regulirung des hygienischen Verhaltens. Sorge für gute Beleuchtung und häufige Unterbrechung der Arbeit, Vermeidung gebückter Kopfhaltung sowie überhaupt aller Momente, welche Congestionen nach dem Kopf oder nach den Augen veranlassen können, Warmhalten der Füsse, leichte Abführungen, Augendouche gegen die geschlossenen Augenlider oder kühle Umschläge, sind die hauptsächlichsten Mittel. Häufig haben diese Beschwerden auch in Conjunctivalhyperämie ihren Grund, und werden dann mit Zinklösungen ($^1/_4$ pCt.) oder Bleiwasserumschlägen erfolgreich behandelt.

Bei geringeren Graden von Myopie wird es unter diesen Umständen zweckmässig sein, durch den Versuch festzustellen, ob der Gebrauch von Brillen den Patienten angenehm ist oder nicht, bei höheren Graden mag, sofern nicht etwa die Beschwerden dadurch noch zunehmen, durch Concavgläser der Fernpunkt auf etwa 25 bis 30 Ctm. gebracht werden, ebenso ist jede anstrengende Convergenz zu vermeiden.

Nur für die höchsten Grade der Myopie von wenigstens 16,0 D lässt sich die operative Beseitigung durch Discision der Linse in Aussicht nehmen; die Myopie wird dann corrigirt durch Aphakie, natürlich unter Verlust der Accommodation.

Die Fälle von Sehstörungen, welche sich im Verlauf der Myopie

durch Glaskörper-, Netzhaut- oder Choroidalerkrankungen entwickeln, erfordern neben völliger Schonung des Sehvermögens eine ableitende Behandlung.

Die Prognose ist in diesen Fällen durchschnittlich um so besser, je weniger materielle Veränderungen mit dem Augenspiegel nachweisbar sind.

Hypermetropie.

Hypermetropie ist vorhanden, sobald Lichtstrahlen, welche parallel auf die Cornea fallen, erst hinter der Retina ihre Vereinigung finden würden; auf der Retina kommt dann für jeden Lichtpunkt ein Zerstreuungskreis zu Stande, und nur durch eine Anspannung der Accommodation, oder (da wir vorläufig von der Accommodation abzusehen haben, und nur den Refractionszustand betrachten), durch Zuhülfenahme von Convexgläsern, lässt sich der dem Lichtpunkt entsprechende Bildpunkt nach vorn und auf die Fläche der Retina verlegen. In einem accommodationslosen hypermetropischen Auge können also nur Lichtstrahlen, welche bereits convergent auf die Cornea fallen, ihre Vereinigung auf der Retina finden. Der optische Apparat ist also eingestellt auf einen virtuellen hinter dem Auge gelegenen Punkt, nach welchem die Lichtstrahlen convergiren müssen, um auf der Retina ihre Vereinigung zu finden. Und wenn man als „Fernpunkt“ denjenigen Punkt bezeichnet, auf welchen das Auge bei völliger Accommodationsruhe optisch eingestellt ist, so ist der Fernpunkt des hypermetropischen Auges ein virtueller hinter dem Auge gelegener Punkt. Natürlich kann bei völliger Accommodations-Ruhe nur ein Convexglas von bestimmter Brennweite parallelen Lichtstrahlen gerade diejenige Convergenz verleihen, welche nöthig ist, um das Bild weit entfernter Objecte genau auf der Retina zu entwerfen, und es wird dies nur dann der Fall sein, wenn der Brennpunkt des Convexglases mit dem Fernpunkt des Auges zusammenfällt. Man bezeichnet dies Convexglas als das die Hypermetropie neutralisirende; es drückt zugleich den Grad derselben aus. (Streng genommen muss der Abstand des Convexglases vom Auge dabei in ähnlicher Weise berücksichtigt werden wie bei Myopie.) Ist z. B. ein Convexglas von vier Meterlinsen das corrigirende, so müssen die Lichtstrahlen auf einen 25 Cm hinter dem Convexglas gelegenen Punkt convergiren, um auf der Retina ihre Vereinigung zu finden und wir bezeichnen dann den Refractionszustand als H = 4 D.

Das hypermetropische Auge ist demnach seinem Refractionszustand nach für convergentes Licht eingestellt, und da wir es für gewöhnlich nur mit divergenten oder parallelen Strahlen zu thun haben, so besitzt das hypermetropische Auge eine Eigenschaft, welche ihm keinen Nutzen bringt, wohl aber häufig unangenehm wird.

Hypermetropie ist demnach nachgewiesen, sobald Gegenstände, welche jenseits der Brennweite eines Convexglases sich befinden, noch deutlich gesehen werden, und folglich ist die Diagnose der Hypermetropie gesichert, sobald mit Convexgläsern für die Ferne (mindestens 5 Meter) volle Sehschärfe noch vorhanden ist. Natürlich können Hypermetropen, sofern ihre Accommodation dazu ausreichend ist, auch ohne Convexgläser sowohl in der Ferne als in der Nähe deutlich sehen. Der Unterschied zwischen Emmetropie und Hypermetropie besteht also darin, dass ein Emmetrop für die Ferne mit Convexgläsern volle Sehschärfe nicht haben kann, während jedesmal, wenn mit Convexgläsern in der Ferne scharf gesehen wird, Hypermetropie vorhanden ist. Stets muss, wie bei allen Refractions-Anomalien, die Sehprüfung mit entfernten Sehproben ausgeführt werden, denn die Aufgabe ist immer die, das Verhalten des Auges zu parallelem Lichte zu bestimmen. Das stärkste Convexglas, mit welchem in die Ferne noch deutlich gesehen wird, drückt den Grad der Hypermetropie aus; denn mit schwächeren Gläsern wird nur mit Zuhülfenahme der Accommodation ebenfalls deutlich gesehen, und unsere Aufgabe ist es, den Brechzustand bei völliger accommodativer Ruhe zu bestimmen.

Ist einmal der Begriff der Hypermetropie festgestellt, so hat es wenig Nutzen verschiedene Gruppen dieser Anomalie aufzustellen; doch mag die von Donders angegebene Eintheilung hier wenigstens erwähnt werden.

Absolute Hypermetropie ist nach Donders dann vorhanden, wenn das Auge mit grösstmöglichster Accommodations-Anspannung sich nicht auf paralleles Licht, sondern nur auf Strahlen einstellen kann, welche nach einem näher oder ferner hinter dem Auge gelegenen Punkt convergiren. Fernpunkt sowohl als Nahepunkt sind dann virtuelle hinter dem Auge gelegene Puncte, und deutliches Sehen ist folglich ohne Convexglas überhaupt nicht möglich.

Bei relativer Hypermetropie kann das Auge zwar für paralleles oder auch divergentes Licht eingestellt werden, aber nur dann wenn zugleich die Sehlinien auf eine Entfernung convergiren, welche geringer ist als die, auf welche die Accommodation eingestellt ist.

Es sind dann also zum deutlichen Sehen für die Nähe Convexgläser nothwendig, aber der dabei erreichbare Nahepunkt liegt näher am Auge als die Brennweite des Convexglases.

Bei facultativer Hypermetropie endlich liegt der binoculare Nahepunkt in endlicher Entfernung, es kann also sowohl mit parallelen Sehaxen deutlich in der Ferne, als auch mit richtiger Einstellung der Sehaxen, in der Nähe (bis zum Nahepunkt) deutlich gesehen werden; gleichzeitig aber wird auch mit Convexgläsern deutlich in die Ferne (und natürlich auch in der Nähe) gesehen.

Die eben genannte Eintheilung beruht also wesentlich auf der Accommodation. Ist der Grad, d. h. der optische Werth der Hypermetropie höher als der der Accommodation, so ist die Hypermetropie immer absolut. Die allmälig mit dem Zunehmen der Jahre eintretende Verminderung der Accommodationsbreite macht also auch eine ursprünglich facultative Hypermetropie erst relativ und endlich absolut; und andererseits sind die meisten Fälle von Hypermetropie im jugendlichen Alter bei ausgiebiger Accommodationsbreite facultativ.

Jugendliche Hypermetropen können meistens in der Entfernung deutlich sehen, aber nur unter Aufwendung einer dem Grade der Hypermetropie entsprechenden Accommodations-Anspannung. Während der Emmetrop mit parallelen Sehaxen bei völliger Accommodationsruhe deutlich in die Ferne sieht, muss der Hypermetrop unter diesen Umständen eine seinem Refractionszustand entsprechende Accommodations-Anspannung machen; und was für parallele Sehaxen und weit entfernte Objecte gilt, ist noch viel mehr der Fall beim Sehen in die Nähe. Die zur Einstellung des Auges auf paralleles Licht verbrauchte Accommodation muss natürlich an der Nahepunktsgrenze fehlen. Unter allen Umständen wird die Accommodation des Hypermetropen zur Herstellung scharfer Netzhautbilder mehr beansprucht als die des Emmetropen, und daraus entwickelt sich eine gewohnheitsmässige Anspannung des Accommodationsmuskels, welche häufig eine genaue Bestimmung des Grades der Hypermetropie erschwert. Wir haben schon oben erwähnt, dass der Grad der Hypermetropie ausgedrückt wird durch dasjenige Convexglas, durch welches parallele Lichtstrahlen im accommodationslosen Auge auf der Netzhaut zur Vereinigung gebracht werden. Aber nur bei völliger Erschlaffung der Accommodation giebt die Brennweite des Convexglases, mit welchem am deutlichsten in die Ferne gesehen wird, den Grad der Hypermetropie an. Jede während der Untersuchung fortbestehende Anspannung der Accommo-

dation wirkt in demselben Sinne wie ein Convexglas, und es ergiebt sich daraus die Regel. dass das stärkste Convexglas, mit welchem in der Ferne deutlich gesehen wird, den Grad der Hypermetropie am richtigsten ausdrückt.

Nun bietet aber die Sehprüfung keine Garantie dafür, dass Patient seine Accommodation wirklich erschlafft hat. Die Hypermetropen haben es nun einmal lernen müssen auch zum Erkennen ferner Objecte ihre Accommodation anzuspannen, und halten häufig an dieser Gewohnheit fest, auch wenn wir durch Convexgläser jede Anspannung der Accommodation überflüssig zu machen uns bemühen. Man kommt in der That in vielen Fällen von Hypermetropie, besonders wenn gleichzeitig volle Sehschärfe nicht vorhanden ist, durch die Sehprüfung zu keinem befriedigenden Resultat. Die Patienten behaupten bald mit stärkeren bald mit schwächeren Convexgläsern besser zu sehen, und wenn wir auch das stärkste Convexglas, welches überhaupt noch angenommen wird als den Ausdruck der „manifesten" Hypermetropie betrachten dürfen, so können wir doch aus widerspruchsvollen Angaben keine sicheren Schlüsse ableiten.

Es bleiben uns dann noch zwei diagnostische Hülfsmittel übrig, die Anwendung von Atropin oder besser Homatropin und die ophthalmoscopische Bestimmung des Refractionszustandes. Durch die toxische Lähmung des Accommodationsmuskels schliessen wir alle Störungen, welche die Accommodation bei der Sehprüfung machen kann, vollständig aus und können dann den wirklichen Refractionszustand aus den Angaben des Patienten mit Leichtigkeit bestimmen; doch ist dabei zu bedenken, dass durch die Lähmung des Accommodationsmuskels auch die im Leben, selbst beim Ruhezustand der Muskeln vorhandene „tonische" Spannung beseitigt wird, die Refraction wird daher durch künstliche oder pathologische Accommodationslähmung stets um etwa eine Dioptrie vermindert. Donders, welcher im Beginn seiner Untersuchungen Atropin häufig verwendete, fand sofort, dass die hierbei nachweisbare „totale" Hypermetropie in der Regel viel erheblicher ist als die im Zustande gewohnheitsgemässer Accommodations-Spannung aus den Angaben des Patienten abzuleitende manifeste; die Differenz zwischen der totalen und der manifesten wurde nun als latente Hypermetropie bezeichnet. Die Anwendung des Atropin. sulf. zu diagnostischen Zwecken wird erheblich dadurch contraindicirt, dass die Beschwerden der Pupillenerweiterung und Accommodationsparese etwa acht Tage anhalten. Das Homatropin. hydrobromat. (1 proc. Lösung) bewirkt dagegen eine ebenso vollständige Erweiterung der Pu-

pille und Accommodationslähmung, welche den Vorzug besitzt, nur etwa 24 Stunden zu dauern. In allen Fällen, in welchen bei der Sehprüfung die Angaben der Patienten unsicher erscheinen, ist der Grad der Hypermetropie ophthalmoscopisch zu bestimmen.

Die starken Accommodationsanstrengungen, welche Hypermetropen machen müssen, um in der Nähe deutlich zu sehen, übersteigen nicht selten die Kräfte des Accommodationsmuskels. Während bei der zum Arbeiten gewöhnlich gebrauchten Convergenz der Sehaxen der Myop nur einen geringen Theil, und der Emmetrop nur etwa die Hälfte der disponibeln Accommodationskraft beansprucht, braucht der Hypermetrop fast die ganze disponible Accommodation auf. Diesen Anforderungen ist nun häufig der Accommodationsmuskel nicht gewachsen, derselbe versagt seine Thätigkeit, und es entwickeln sich auf diese Weise Beschwerden, welche mit dem Namen der Asthenopie bezeichnet werden.

Unter den mit Hypermetropie verbundenen Nachtheilen spielt in der That die Asthenopie die Hauptrolle; und die Erscheinungen derselben sind so characteristisch, dass das Krankheitsbild längst bekannt, und unter den verschiedensten Namen beschrieben (hebetudo visus, Kopiopie, amblyopie presbytique, impaired vision from overwork etc.) aber niemals richtig verstanden war, bis Donders als die wahre Ursache Hypermetropie nachwies.

Die Augen zeigen bei äusserer Betrachtung keine Anomalie, die Sehschärfe ist in der Regel vollkommen, anfänglich wird auch beim Arbeiten, Schreiben, Lesen, Nähen etc. deutlich gesehen, bald aber, besonders bei künstlichem Licht oder mangelhafter Beleuchtung wird das Sehen undeutlich und verschwommen, ein Gefühl von Ermüdung und Spannung stellt sich ein, besonders oberhalb der Augen, und nöthigt endlich zur Unterbrechung der Arbeit; die Augen werden geschlossen; die Stirn und Augenlider mit der Hand gerieben, und nach einer kurzen Ruhe kann die Arbeit von Neuem begonnen werden. Bald aber wiederholen sich dieselben Beschwerden, die Unterbrechungen treten häufiger ein, müssen mehr und mehr verlängert, und endlich muss die Arbeit definitiv bei Seite gelegt werden. Wird dennoch trotz der Anstrengung der Augen die Fortsetzung der Arbeit erzwungen, so geht das Gefühl von Spannung oberhalb der Augen in wirklichen Schmerz über, es kommt auch wohl einige Röthung der Augen und Thränen dazu, und es wird für eine kurze Zeit selbst in die Ferne schlecht gesehen. Schmerzen in den Augen selbst kommen bei der accommodativen Asthenopie selten vor.

Je hochgradiger die Hypermetropie ist, in um so jugendlicherem Lebensalter zeigt sich die accommodative Asthenopie. Bei den mittleren Graden der Hypermetropie tritt dieselbe erst später auf, und es kann dann geschehen, dass die Hypermetropie an der Fernpunktgrenze durch die Accommodation noch vollständig gedeckt wird, während an der Nahepunktsgrenze die zum Arbeiten nothwendige Accommodations-Anstrengung bereits so stark wird, dass sie nur kurze Zeit ertragen werden kann.

Geringe Grade von Hypermetropie können lange bestehen, ohne Beschwerden zu machen: die Augen gewöhnen sich allmälig daran, jede Sehaxenconvergenz mit einer relativ starken Accommodations-Anstrengung zu verbinden, und ertragen dieselbe auch beim Arbeiten. Wie sich aber allmälig im Verlauf der Jahre durch Abrückung des Nahepunktes die absolute Grösse der Accommodation verringert, so fällt endlich auch die relative, bei der zum Arbeiten nöthigen Convergenz disponible Accommodation zu gering aus, mehr und mehr stellt sich eine schnelle Ermüdung ein, und so führen auch leichte Grade von Hypermetropie zu einer vorzeitig entwickelten Presbyopie, mit welcher sich asthenopische Beschwerden um so mehr vermischen und desto eher im Laufe des Lebens eintreten, je höher der Grad der Hypermetropie ist. Natürlich werden unter diesen Umständen schwächende Einflüsse, welche die Energie der Muskeln überhaupt, also auch die des Ciliarmuskels herabsetzen, das Auftreten asthenopischer Beschwerden noch befördern können. Ja es können sogar nach erschöpfenden Krankheiten, nach starken Blutverlusten u. s. w. oder bei Accommodationsparese, auch ohne Hypermetropie die Beschwerden der accommodativen Asthenopie entstehen.

Häufig findet sich gleichzeitig mit Hypermetropie, besonders in Verbindung mit den höheren Graden auch eine Schwachsichtigkeit, für welche sich eine optische oder ophthalmoscopische Begründung nicht nachweisen lässt, und welche desshalb zur Amblyopia congenita gerechnet wird.

Bei Complication von Hypermetropie mit Schwachsichtigkeit aus irgend welcher Ursache kommt es vor, dass die Patienten Objecte, welche sie deutlich sehen wollen, dem Auge bis aufs äusserste annähern, beim Lesen z. B. eine Objectdistance von 3 bis 5 Ctm. benutzen. Wird unter diesen Umständen selbst feine Schrift z. B. 0,4 in 4 Ctm. gelesen, so würde dazu immer nur eine Sehschärfe von etwa $\frac{1}{10}$ gehören, wenn es sich um scharfe Netzhautbilder handelte; natürlich sind die Netzhautbilder wahrscheinlich sehr unscharf, solche

Patienten aber mögen es durch Uebung gelernt haben, aus sehr unvollkommenen Retinalbildern richtige Schlüsse auf die Form der Objecte abzuleiten.

Die anatomischen Eigenthümlichkeiten des hypermetropischen Auges bestehen darin, dass es in seinen sämmtlichen Durchmessern, hauptsächlich aber im sagittalen, kleiner ist als das emmetropische. Jedenfalls ist diese Verkürzung der Sehaxe die Ursache der Hypermetropie, wenigstens lässt sich in den brechenden Medien keine Veränderung nachweisen, welche die Brennweite derselben vergrössern würde. Die Cornea ist, wie ophthalmometrische Messungen ergeben haben, nicht flacher, sondern bei hohen Graden von Hypermetropie, wobei ihr Umfang geringer wird, gewöhnlich sogar stärker gewölbt als im emmetropischen Auge; ob im hypermetropischen Auge die Linse flacher ist als gewöhnlich, ist nicht bekannt.

Der hypermetropische Bau des Auges kommt angeboren vor, ja sogar der gewöhnliche Brechzustand der Augen neugeborener Kinder ist Hypermetropie. Der Einfluss der Erblichkeit ist ganz evident; ist auf Seite der Eltern Hypermetropie vorhanden, so findet sich dieselbe gewöhnlich bei einigen ihrer Kinder, andererseits sind manchmal mehrere Geschwister hypermetropisch, ohne dass diese Anomalie bei den Eltern vorhanden ist.

Selten ist Hypermetropie acquisit. Entfernung der Linse aus dem Pupillargebiet (Aphakie) ist als häufigste Ursache acquisiter Hypermetropie zu nennen. Bei Abflachung der Cornea durch centrale Facetten können hohe Grade von Hypermetropie gleichzeitig mit unregelmässigem Astigmatismus auftreten, endlich kann Vordrängung der Retina durch Choroidal-Exsudate oder Abflachung der hinteren Bulbushälfte durch orbitale Tumoren acquisite Hypermetropie veranlassen.

Eine therapeutische Abhülfe wird bei Hypermetropie gewöhnlich nur wegen accommodativer Asthenopie oder wegen Undeutlichkeit des Sehens gesucht. Beiderlei Beschwerden können bei hohen Graden der Hypermetropie schon frühzeitig eintreten.

Die Beseitigung der Asthenopie, welche früher viele Unglückliche machte, bietetet keine Schwierigkeiten mehr, seitdem Donders die Vorurtheile, welche jugendlichen Personen die Anwendung stärkerer Convexgläser verbieten wollten, in so erfolgreicher Weise bekämpft hat. Gewöhnlich genügt es, nur die Hypermetropie zu corrigiren, d. h. die durch die Sehprüfung und ophthalmoscopische Untersuchung als corrigirend ermittelten Convexgläser zu verordnen. Meistens beseitigen dieselben die asthenopischen Beschwerden sofort. Weichen dieselben

trotz richtig gewählter Convexgläser nicht, was übrigens nur selten der Fall ist, so wird zunächst zu untersuchen sein, ob nicht gleichzeitig andere Ursachen vorhanden sind, welche ähnliche Beschwerden veranlassen können, z. B. Astigmatismus, musculare, conjunctivale, oder nervöse Asthenopie. So z. B. entstehen manchmal bei neurasthenischen Personen beim Arbeiten Beschwerden, welche zur Unterbrechung der Beschäftigung nöthigen; in manchen Fällen ist sogar jedes genaue Betrachten irgend eines Objectes, gleichviel ob für die Nähe oder Ferne unmöglich; nach kurzer Zeit tritt ein undeutliches Sehen ein, welches nur auf eine schnelle Erschöpfung der Nerven-Thätigkeit bezogen werden kann, manchmal ist damit auch eine Empfindlichkeit gegen Licht vorhanden.

Ausnahmsweise kommt es vor, dass Gläser, welche lediglich die Hypermetropie corrigiren, dennoch von den Patienten als „zu stark« zurückgewiesen werden, die Arbeit muss dem Auge mehr als gewöhnlich angenähert werden, so dass also eine ungewohnt starke Convergenz der Sehaxen beansprucht wird, die Objecte erscheinen zwar deutlich aber unangenehm vergrössert u. s. w. Hauptsächlich geschieht dies bei solchen Hypermetropen, welche lange Zeit ohne Convexgläser oder mit zu schwachen gearbeitet und dadurch die Gewohnheit angenommen haben, die zu ihren Beschäftigungen nöthige Convergenz mit einer relativ starken Accommodations-Spannung zu verbinden, welche (gerade wie dies auch bei parallelen Sehaxen häufig geschieht) auch dann nicht aufgegeben wird, wenn richtig gewählte Convexgläser einen Nachlass der Accommodations-Spannung nahe legen. Etwas schwächere Convexgläser pflegen unter diesen Umständen alle Beschwerden zu beseitigen.

Andererseits kann es geschehen, dass die Correction der Hypermetropie nicht ausreicht, und dass zur völligen Beseitigung der asthenopischen Beschwerden stärkere Convexgläser nöthig werden. Natürlich ist dies immer der Fall, sobald durch Entwicklung von Presbyopie das Accommodationsgebiet verkleinert wird.

Presbyopische Hypermetropen brauchen daher für die Ferne Gläser, welche nur die Hypermetropie, für die Nähe solche, welche zugleich die Presbyopie corrigiren, und es finden daher hier Gläser mit doppelter Brennweite eine sehr empfehlenswerthe Verwendung. Der obere Theil des Glases wird so geschliffen, dass er für die Ferne, der untere so, dass er für die Nähe passt. Am zweckmässigsten ist hierbei die Verwendung von Lorgnetten, welche leicht in richtiger Weise vor das Auge gehalten werden können, während das richtige

Einpassen solcher Gläser mit zweifacher Brennweite in ein Brillengestell in der Regel grosse Schwierigkeiten macht.

So lange die Accommodation noch ausreicht ein scharfes Sehen für die Ferne zu vermitteln, ist es nicht rathsam Convexgläser anhaltend und auch für die Ferne tragen zu lassen. Man gelangt sonst bald dahin, dass die corrigirenden Convexgläser, mit welchen in der Ferne deutlich gesehen wird, für die Nähe nicht mehr ausreichen. Bei absoluter Hypermetropie dagegen, mag nun dieselbe schon in früher Jugend auftreten oder sich erst in Folge von Presbyopie aus ursprünglich facultativer Hypermetropie entwickeln, lasse man die corrigirenden Convexgläser anhaltend tragen; bei jugendlichen Individuen sind dieselben dann meistens auch für die Nähe ausreichend, im vorgerückteren Lebensalter sind dagegen für die Nähe Gläser nöthig, welche nicht nur die Hypermetropie, sondern auch die Presbyopie corrigiren.

Der Zusammenhang zwischen Hypermetropie und Strabismus convergens wird bei den Krankheiten der Augenmuskeln seine Erwähnung finden.

Astigmatismus.

Wir hatten es oben als die characteristische Eigenschaft des normalen (emmetropischen) Brechzustandes bezeichnet, dass Lichtstrahlen, welche parallel auf die Cornea fallen, nach ihrer Brechung bei völliger Accommodationruhe, gerade auf der Retina ihre Vereinigung finden. Fällt der Ort des Bildpunktes, welcher einem weit entfernten Lichtpunkt entspricht, nicht auf die Retina, so kann er nur vor oder hinter derselben liegen, und es scheinen von diesem Standpunkt aus überhaupt nur zwei Refractionanomalien, nämlich Myopie und Hypermetropie möglich. Wenn wir nun dennoch eine dritte Refractionsanomalie aufstellen müssen, so hat dies seinen Grund darin, dass sich die Voraussetzung, von welcher wir ausgingen, nicht in aller Schärfe verwirklicht findet, denn Lichtstrahlen, welche von einem Punkte ausgehen (homocentrische Strahlen) bleiben nach ihrer Brechung im Auge im allgemeinen nicht homocentrisch.

Die Bezeichnung Astigmatismus soll ihrer etymologischen Ableitung nach weiter nichts ausdrücken, als einen Zustand, bei welchem homocentrische Strahlen nach ihrer Brechung im Auge sich nicht wieder in einem und demselben Punkte durchkreuzen. Schon

der Umstand, dass den meisten Menschen die Sterne nicht punktförmig sondern eben sternförmig erscheinen, beweist die Häufigkeit dieser Aberrationen.

In der That zeigt das menschliche Auge dieselben Aberrationen, welche wir an optischen Instrumenten zu corrigiren suchen, oder geradezu als Fehler bezeichnen würden, ebenfalls, und zwar in ziemlich erheblichem Grade. Am wenigsten in Betracht kommt noch die chromatische Aberration, von der das Auge zwar keineswegs frei ist, welche aber unter gewöhnlichen Umständen der Sehschärfe keinen Abbruch thut. Wichtiger sind die monochromatischen Aberrationen des Auges, welche ziemlich ansehnlich und in hohem Grade complicirt sind. Für den hier vorliegenden Zweck ist zu unterscheiden:

a) eine Aberration, welche diejenigen Strahlen betrifft, welche in einem und demselben Meridian gebrochen werden,

b) eine Aberration, welche abhängt von Unterschieden in der Brennweite verschiedener Meridiane des lichtbrennenden Apparates.

Die erstere, welche als unregelmässiger Astigmatismus bezeichnet wird, hängt unter physiologischen Verhältnissen zum Theil ab von der Form der Hornhaut, grösstentheils aber von Unregelmässigkeiten der Lichtbrechung in der Linse. Zunächst sind die Krümmungsflächen derselben nicht vollkommen centrirt mit denen der Cornea, ferner ist die Brechung in den verschiedenen zu einem und demselben Meridian gehörenden Sectoren und Fasergruppen der Linse nicht vollkommen gleich, dergestalt sogar, dass jeder Sector ein Bildchen giebt, welches mit dem des gegenüberliegenden nicht genau zusammenfällt, und das endlich jedes Bildchen eines jeden Sectors für sich selbst bereits eine Aberration besitzt [1]).

Unter pathologischen Bedingungen ist unregelmässiger Astigmatismus am häufigsten bedingt durch Trübungen der Cornea und durch partielle Linsentrübungen und Nachstaar.

Die Aberration in Folge von Ungleichheit des dioptrischen Apparats in seinen verschiedenen Meridianen bezeichnet man als regelmässigen Astigmatismus oder Meridian-Asymmetrie.

Objectiv nachgewiesen ist die physiologische Meridianasymmetrie an der Cornea durch ophthalmometrische Messungen, welche in der überwiegenden Mehrzahl der Fälle für den verticalen Meridian einen

---

[1]) Donders, Astigmatismus und cylindrische Gläser. Berlin 1862. pag. 9.

kürzeren Krümmungsradius ergaben als für den horizontalen, wenn auch die Hauptmeridiane (d. h. der Meridian der stärksten und der schwächsten Krümmung) keineswegs immer genau vertical und horizontal liegen. In welcher Art und Weise die Lichtbrechung an einer derart asymmetrischen Fläche stattfindet, wurde schon vor längerer Zeit von Sturm berechnet; derselbe fand, (vergl. Fig. 6) dass ein homocentrisches Lichtbündel nach seiner Brechung an einer asymmetrischen Fläche nicht in einen Brennpunkt vereinigt wird, sondern seine grösste Concentration findet in einem Raum, welcher als »Brennstrecke« bezeichnet wird; dieser Raum wird begrenzt durch 2 Linien, die hintere (v v') und vordere (h h') Brennlinie, welche sämmtliche Lichtstrahlen enthalten.

Fig. 6.



Die Lage der vorderen Brennlinie ist bestimmt durch die Brennweite des Meridians der stärksten (V), ihre Richtung durch die Richtung des Meridians der schwächsten Krümmung (H). Die Mitte der Brennstrecke bildet ein rundlicher Zerstreuungskreis; die hintere Brennlinie endlich bildet mit der vorderen einen rechten Winkel, ihr Ort ist bestimmt durch die Brennweite des am schwächsten gekrümmten, ihre Richtung ist parallel zu der des am stärksten gekrümmten Meridians. Liegt z. B. wie gewöhnlich, der Meridian der kürzesten Brennweite vertical, der der längsten horizontal, so wird die vordere Brennweite eine horizontale, die hintere eine verticale Richtung zeigen.

Ein gewisser Grad von Meridianasymmetrie kommt allen Augen zu, kann also nicht als abnorm betrachtet werden; abnorm nennen wir den Zustand erst, wenn er einen Grad erreicht, unter welchem die Sehschärfe merklich leidet. Bei gleicher Länge der Brennstrecke ist dies um so eher der Fall, je weiter die Pupille ist. Mangelhafte Sehschärfe ist demnach die erste Beschwerde, über welche Astigmatiker zu klagen haben. In der That bekommen dieselben unter keinen Umständen für irgend einen Objectpunkt einen deutlichen Bildpunkt auf der Retina, sondern immer nur Zerstreuungskreise, welche rundlich sind, wenn die Retina sich in der Mitte der Brennstrecke befindet, an den Enden der Brennstrecke aber oval oder linienförmig verlängert werden, in einer Richtung, welche mit der der Hauptmeridiane zusammenfällt. Scharfe Netzhautbilder geben überhaupt nur solche Linien, welche einem der Hauptmeridiane parallel sind.

Schon wegen ihrer mangelhaften Sehschärfe haben Astigmatiker selten eine andauernde Arbeitsfähigkeit. Ist nun vollends gleichzeitig mit dem Astigmatismus auch noch Hypermetropie vorhanden, so stellen sich die Beschwerden der Asthenopie um so sicherer ein, als die Astigmatiker gewöhnlich genöthigt sind, kurze Distanzen zum Arbeiten zu benutzen, um durch Grösse der Netzhautbilder zu ersetzen, was denselben an Schärfe abgeht. Auch wenn nur ein Hauptmeridian hypermetropisch ist, besteht schon eine hinlängliche Ursache zum Auftreten accommodativer Asthenopie. Es sei z. B. im verticalen Hauptmeridian Emmetropie, im horizontalen Hypermetropie vorhanden, so wird ein entfernter Lichtpunkt auf der Retina als horizontale Lichtlinie erscheinen, d. h. die vordere, in diesem Falle horizontale Brennlinie fällt auf die Retina. Horizontale Linien erscheinen also deutlich, verticale undeutlich. Beim Lesen z. B. wird es wegen der vorwiegend verticalen Richtung unserer Buchstaben am vortheilhaftesten sein die hintere Brennlinie, wenn sie eine verticale Richtung hat, auf die Retina zu bringen, wozu eine der Hypermetropie des horizontalen Meridians entsprechende Accommodations-Anspannung nothwendig ist. Ist in beiden Hauptmeridianen Hypermetropie aber in verschiedenem Grade vorhanden, so ist die Veranlassung zu accommodativer Asthenopie natürlich noch grösser.

Etwas günstiger gestalten sich die Verhältnisse, wenn im horizontalen Hauptmeridian Emmetropie, im verticalen Myopie besteht; bei völliger Accommodationsruhe fällt dann die hintere verticale Brennlinie auf die Retina, und werden deshalb entfernte verticale Linien scharf gesehen, während durch Verengerung der Lidspalte die Zerstreuungskreise überhaupt verkleinert und auch horizontale Linien deutlicher gesehen werden können. Häufig genug machen Astigmatiker von diesem Vortheil Gebrauch. Ist die Richtung der Hauptmeridiane nicht genau vertical oder horizontal, so nehmen Astigmatiker nicht selten instinctiv eine schiefe Kopfhaltung zu Hülfe, wodurch für das sehkräftigere Auge derjenige Hauptmeridian, welcher für den zu erreichenden Zweck am geeignetsten ist, auch in die zweckmässigste Lage gebracht wird.

Andere optische Störungen, welche mit Nothwendigkeit aus Meridianasymmetrie hervorgehen, wie z. B. dass ein Quadrat als ungleichseitiges Rechteck, oder ein Kreis als Ellipse erscheint, geben den Astigmatikern durchschnittlich nicht zu Klagen Veranlassung.

Lässt eine angeborene Schwachsichtigkeit das Vorhandensein von Astigmatismus vermuthen, so hat man zunächst die Seh-

schärfe für die Ferne festzustellen und zugleich zu ermitteln, ob durch sphärische Concav- oder Convexgläser eine Verbesserung zu erreichen ist, denn gleichzeitig mit Astigmatismus kann ebensowohl Myopie als Hypermetropie vorhanden sein. Zeigt sich, dass durch sphärische Gläser nichts zu gewinnen ist, oder findet sich, dass damit eine Verbesserung, aber keine volle Sehschärfe erreicht werden kann, so ist in zweiter Linie festzustellen

1) ob Meridianasymmetrie vorhanden ist,

2) welche Richtung die Hauptmeridiane zeigen,

3) welcher Brechzustand in jedem Hauptmeridian vorhanden ist.

Die beiden ersten Fragen lassen sich durch die objective Untersuchung mit dem Augenspiegel und noch leichter mit dem Keratoskop von Placido[1]) entscheiden. Letzteres Instrument beruht darauf, dass eine asymmetrisch gekrümmte Cornea auch asymmetrische Spiegelbilder entwirft. Es besteht aus einer Metallscheibe, auf welcher auf weissem Grunde schwarze concentrische Kreise angebracht sind. Der Mittelpunkt der Scheibe ist durchbohrt und an der Rückseite mit einer kurzen engen Röhre versehen, durch welche der Beobachter senkrecht zur Fläche der Scheibe hindurch sieht. Die Scheibe selbst muss parallel zur Grundfläche der Cornea gehalten werden und Patient den Mittelpunkt der Kreise fixiren. Ist die Cornea asymmetrisch gekrümmt, so wird auch das Spiegelbild der Kreise nicht rund, sondern oval und man erkennt sofort die Richtung der Hauptmeridiane.

Für die functionelle Untersuchung ist es am zweckmässigsten, Liniensysteme zu verwenden. Dieselben bestehen entweder aus einer grösseren Anzahl paralleler Linien, von horizontaler, verticaler und schräger Richtung, oder es genügt, zwei rechtwinklig zu einander stehende Gruppen paralleler Linien auf einer Tafel zu haben, welche man leicht in jede beliebige schräge Richtung drehen kann, oder endlich die Linien sind in Gestalt eines halben Sterns angeordnet. Man lässt die Figur mit einem Auge (während das andere verdeckt gehalten wird) und in einer der Sehschärfe des Patienten entsprechenden Entfernung betrachten; wenn durch Concav- oder Convexgläser eine Verbesserung der Sehschärfe für die Ferne zu erzielen ist, so geschieht die Untersuchung mit Zuhülfenahme der corrigirenden Gläser. Es ist nöthig dabei darauf zu achten, dass der Kopf gerade gehalten (nicht zur Seite geneigt) und das Auge gut geöffnet werde, damit die Lidspalte nicht wie ein stenopäischer Schlitz wirke. Ist z. B. im

[1]) Centralblatt der Augenheilkunde. 1882. Januar.

horizontalen Meridian Emmetropie, im verticalen Myopie vorhanden, so wird ein entfernter Lichtpunkt auf der Retina in Gestalt einer verticalen Linie abgebildet, denn die hintere, in diesem Falle verticale Brennlinie, fällt bei völliger Accommodationsruhe gerade auf die Retina. Es werden folglich nur verticale Linien deutlich gesehen, alle andern erscheinen weniger scharf. Ist dagegen im horizontalen Meridian Hypermetropie, im verticalen Emmetropie vorhanden, so geben nur die horizontalen Linien scharfe Netzhautbilder. Aus denselben Gründen werden schief gerichtete Linien deutlich erscheinen, wenn die Richtung der Hauptmeridiane nicht genau vertical oder horizontal ist.

Will man den Brechzustand in jedem der Hauptmeridiane genauer feststellen, so hält man zunächst in Richtung derjenigen Linie, welche am schärfsten erscheint eine stenopäische Spalte von 1—2 Mm. Breite vor das Auge und bestimmt dann auf die übliche Weise durch Concav- und Convexgläser den Brechzustand dieses Hauptmeridians. Man dreht darauf die Spalte um 90°, um auf diese Weise den Brechzustand des zweiten Hauptmeridians zu finden. Die Differenz im Brechzustand der Hauptmeridiane giebt den Grad des Astigmatismus an.

Ist in dem einen Hauptmeridian Emmetropie vorhanden, so bezeichnet Donders die Asymmetrie als einfachen Astigmatismus, und unterscheidet demnach eine einfach myopische und eine einfach hypermetropische Form; der emmetropische Hauptmeridian liegt bei ersterem gewöhnlich horizontal, bei letzterem gewöhnlich vertical. Ist in beiden Hauptmeridianen dieselbe Refractionsanomalie, aber in verschiedenem Grade vorhanden, so handelt es sich um zusammengesetzten myopischen oder hypermetropischen Astigmatismus, und endlich, bei Myopie in dem einen, Hypermetropie im andern Hauptmeridian, um gemischten Astigmatismus.

Durch zahlreiche ophthalmometrische Messungen der Hornhautkrümmung bei regelmässigem Astigmatismus hat Donders[1]) nachgewiesen, dass eine erhebliche Meridianasymmetrie der Hornhaut als Hauptursache dieses Refractionsfehlers betrachtet werden muss. Doch ergab sich, dass weder der Grad des Astigmatismus, welcher sich aus der Krümmungsdifferenz der Hauptmeridiane der Cornea berechnen lässt, noch die Richtung der letzteren vollkommen übereinstimmen mit den Resultaten, welche man durch eine genaue Bestimmung der

[1]) Arch. f. Ophth. Bd. X. 2. p. 83.

Richtung der Hauptmeridiane und des Grades des Astigmatismus für den ganzen lichtbrechenden Apparat des Auges erhält. Letzterer fällt in der Regel geringer aus als der Grad des Astigmatismus, welcher sich aus der Hornhautasymmetrie berechnen lässt, und der folglich vorhanden sein müsste, wenn nur die Asymmetrie der Cornea im Spiel wäre.

Aus weiteren auf dieser Grundlage ausgeführten Berechnungen leitet Donders die Schlussfolgerung ab, dass die Asymmetrie der Cornea in der Regel bis auf einen gewissen Grad compensirt wird durch eine ähnliche, aber im entgegengesetzten Sinne wirkende Asymmetrie der Linse. Wahrscheinlich spielt sogar die Accommodation dabei eine Rolle; wenigstens haben mir einige Sachverständige versichert, dass die durch ihren Astigmatismus verursachten Sehstörungen auch beim Sehen in die Ferne sich erst bemerklich machten, als sie anfingen presbyopisch zu werden. Es kann daher bis zu einen gewissen Grade die Asymmetrie der Cornea ausgeglichen werden durch eine gleichwerthige aber entgegengesetzte asymmetrische Accommodation.

Bei einer genauen Statistik, welche Snellen[1]) über die Richtung der Hauptmeridiane aufgestellt hat, fand sich die Lage des Meridians der kürzesten Brennweite in mehr als 50 pCt. genau vertical (50,5 pCt.) in 9 pCt. horizontal, und wenn weder das eine noch das andere der Fall war (40,5 pCt.) ungefähr gleich häufig in jeder anderen Richtung. Die Lage der Hauptmeridiane ist in beiden Augen meistentheils symmetrisch. Bei myopischem und hypermetropischem Astigmatismus besteht kein wesentlicher Unterschied hinsichtlich der Richtung des Meridians der kürzesten Brennweite, auch der Grad des Astigmatismus hat darauf keinen Einfluss.

Nicht selten zeigt sich bei Astigmatismus der Sehnerv von einem unregelmässigen hellen Rande (der durch die Choroidea hindurchscheinenden Sclera) in unvollständiger und unregelmässiger Weise umgeben; häufig kommt dabei eine weisse mondsichelförmige Figur vor von ganz derselben Gestalt wie bei Myopie, nur dass die concave Seite der Sichel bei Astigmatismus in der Regel den untern Rand des Sehnerven umgreift.

Correction. Man kann sich die sämmtlichen Erscheinungen des regelmässigen Astigmatismus mit Hülfe von cylindrischen Gläsern veranschaulichen, welche dieselbe asymmetrische Lichtbrechung veran-

[1]) Arch. f. Ophth. Bd. XV. 2. pag. 199.

lassen, die auch im astigmatischen Auge stattfindet. Aus demselben Grunde ist ersichtlich, dass der regelmässige Astigmatismus corrigirt werden kann durch cylindrische Gläser, welche denselben Grad von Asymmetrie besitzen, aber in entgegengesetztem Sinne wirken.

Der Grad des Astigmatismus giebt daher sofort die Nummer des positiven oder negativen cylindrischen Glases an, welches zu seiner Correction erforderlich ist.

Theoretisch ist es ganz gleichgültig, ob wir durch ein negativ cylindrisches Glas mit horizontal gehaltener Axe die Brennweite des verticalen Meridians so weit herabsetzen, dass dieselbe der des horizontalen Hauptmeridians gleich wird, oder ob wir durch Erhöhung der Refraction im horizontalen Meridian (mittelst eines Convexcylinders mit vertical gestellter Axe) diese Differenz ausgleichen. Gründe der practischen Zweckmässigkeit werden in jedem einzelnen Fall darüber entscheiden, ob wir ein convex- oder concavcylindrisches Glas wählen.

Man findet z. B. im verticalen Meridian E, im horizontalen eine Hypermetropie von 2 Dioptrien, dann wird ein cylindrisches Glas von + 2 D[1]) den Fehler corrigiren, wenn es mit verticaler Axe vor das Auge gehalten wird; denn Lichtstrahlen, welche in Richtung der Axe des Cylinders divergiren, erfahren keine Ablenkung, während Strahlen, welche in einer rechtwinklig zur Axe gelegenen Ebene divergiren, eine dem Krümmungsradius entsprechende Brechung erleiden. Oder es sei im verticalen Meridian eine Myopie von 4,5 D gefunden, im horizontalen M = 1,5 D, so beträgt die Differenz 4,5 D — 1,5 D = 3 D, es ist folglich As = 3 D vorhanden, und zwar nach obiger Ausdrucksweise zusammengesetzter myopischer Astigmatismus. Ein concav-cylindrisches Glas von 3 Dioptrien wird auch hier genügen, um den Astigmatismus zu corrigiren. Mit horizontaler Axe vor das Auge gehalten, wird es an der im horizontalen Meridian vorhandenen Myopie nichts ändern; die Krümmungsfläche kommt dagegen für den verticalen Meridian zur Geltung, wird aber die Myopie desselben nicht neutralisiren, sondern nur verringern, denn 4,5 D — 3 D = 1,5. Der Astigmatismus ist dann corrigirt, denn es ist in beiden Hauptmeridianen derselbe Grad von Myopie, nämlich 1,5 D vorhanden.

---

[1]) As bedeutet: Astigmatismus, c = cylindrisch, s = sphärisch, ⌓ deutet an, dass in einem sphärisch cylindrischen Glas eine sphärische Krümmungsfläche combinirt wird mit einer cylindrischen.

Für dio Nähe wird also unter diesen Umständen ein Concavcylinder von 3 D genügen, zum deutlichen Sehen für die Ferne wird auch die Correction der Myopie durch eine sphärische Krümmungsfläche nothwendig sein. Ein sphärisch-cylindrisches Glas von — 3 D c ⬭ — 1,5 D s würde also Astigmatismus und Myopie gleichzeitig neutralisiron und nach denselben Regeln anzuwenden sein, wie corrigirende Concavgläser überhaupt.

Bei zusammengesetztem hypermetropischen Astigmatismus dagegen ist es immer nothwendig, durch sphärisch cylindrische Convexgläser auch die nach Correction des Astigmatismus noch übrig bleibende Hypermetropie zu corrigiren, oder auch wenn kein ganz ausreichendes Accommodations-Vermögen vorhanden ist, den Fernpunkt etwas an's Auge anzunähern.

Ebenso wird der gemischte Astigmatismus durch spärisch cylindrische Gläser corrigirt. Die Hypermetropie des einen Hauptmeridians lässt sich stets durch ein cylindrisches Convexglas um so viel übercorrigiren, als die Myopie des andern Hauptmeridians beträgt. Beide Hauptmeridiane sind dann auf denselben Grad von Myopie eingestellt, und es wird für jeden einzelnen Fall zu entscheiden sein, ob durch Zuhülfenahme einer spärischen Krümmungsfläche ein vollständiger oder theilweiser Ausgleich dieser Kurzsichtigkeit wünschenswerth erscheint oder nicht.

Statt sphärisch cylindrischer Gläser kann man in allen Fällen auch bicylindrische Gläser mit rechtwinklig gekreuzten Axen wählen, indem dann jede Cylinderfläche die Ametropie des einen Hauptmeridians corrigirt.

Die Verbesserung des Sehvermögens, welche sich durch cylindrische Gläser erreichen lasst, fällt sehr verschieden aus, je nachdem die Sehstörung lediglich durch regelmässigen Astigmatismus oder zugleich durch andere Momente bedingt ist. Bei hohen Graden von Astigmatismus ist eine Complication mit angeborener Schwachsichtigkeit nicht selten, da häufig obwohl das Vorhandensein von regelmässigem Astigmatismus mit Sicherheit durch die objective Untersuchung nachgewiesen wird, dennoch gar keine Verbesserung der Sehschärfe durch cylindrische Gläser sich erreichen lässt. Ebenso häufig kommt es vor, dass cylindrische Gläser von sehr verschiedener Brennweite für die Verbesserung der Sehschärfe ganz gleiche Dienste leisten. Handelt es sich um concav-cylindrische Gläser, so wird man nach Analogie der Regeln, welche für sphärische Concavgläser gelten, die schwächsten Concavgläser verordnen, mit welchen für die Ferne ein

ebenso gutes Sehvermögen zu erreichen ist, wie durch stärkere; aber auch bei Convexcylindern braucht man kein Gewicht darauf zu legen, immer, nach Analogie des Verfahrens bei Hypermetropie, die stärksten zu wählen, mit welchen in die Ferne am besten gesehen wird; denn beim schiefen Sehen durch das Glas, was beim Tragen einer Brille denn doch nicht zu vermeiden ist, verlieren die cylindrischen Gläser ihre Centrirung und bewirken Verzerrungen der Netzhautbilder, welche um so störender sind, je kürzer die Brennweite des Cylinders.

Aber auch für die Fälle, in welchen sich keine vollkommene, sondern nur eine theilweise Correction der Sehschärfe erreichen lässt, gewähren die cylindrischen Gläser immer noch eine sehr dankenswerthe Erleichterung, und manchmal sieht man accommodative Asthenopie, welche bis dahin durch sphärische Convexgläser nicht zu überwinden war, nach Correction des Astigmatismus weichen, wenn auch keine volle Sehschärfe sich erreichen liess. In einer immerhin beträchtlichen Minorität der Fälle fällt aber die durch cylindrische Gläser zu erreichende Correction der Sehschärfe wirktich recht befriedigend aus.

Es ist schliesslich noch ein sinnreiches Instrument zu erwähnen, nämlich die Stokes'sche Linse. Dieselbe besteht aus zwei plancylindrischen Gläsern von gleicher, aber entgegengesetzter Brennweite. Legt man nämlich ein convexes und ein concaves plancylindrisches Glas von gleicher Brennweite, mit den Planflächen so aufeinander, dass die Axen parallel sind, so sind es auch die Cylinderflächen und das Instrument wirkt dann nicht anders, als ein Glas mit parallelen Flächen. Dreht man dagegen das eine Glas so, dass die Axe desselben einen Winkel von 90° mit der des andern bildet, so erhält man eine Asymmetrie, deren Werth der vollen Differenz beider Gläser gleichkommt. Haben z. B. die beiden combinirten Gläser eine positive und eine negative Brennweite von 3 Dioptrien, so wirken sie mit parallel liegenden Cylinderaxen wie ein Planglas; mit rechtwinklig gekreuzten Axen beträgt der optische Werth der Asymmetrie 6 D. Man kann also bis zu diesem Grenzwerth, durch geringe Drehungen der Gläser jeden beliebigen Grad von Asymmetrie mittelst der Stokesschen Linse hervorbringen, und folglich auch corrigiren.

Für den practischen Gebrauch des Instruments ist indessen zu bedenken, dass mit dem Ausgleich der Meridianasymmetrie noch nicht alles gethan ist. Zunächst müssen die Hauptmeridiane der Stokesschen Linse mit den Hauptmeridianen des Auges zussmmenfallen, was

nicht immer leicht zu erreichen ist; und ist dann auch der Brechzustand in den beiden Hauptmeridianen auf einen und denselben Grad von Myopie oder Hypermetropie reducirt, so müssen wir, um diesen Ausgleich practisch verwerthen zu können, auch noch den Grad dieser, nach Correction der Meridianasymmetrie zurückbleibenden Myopie oder Hypermetropie bestimmen.

Eine exacte Handhabung dieses sinnreichen Instrumentes hat daher ihre besondere Schwierigkeiten, und da cylindrische Gläser sehr leicht zu beschaffen sind, so werden dieselben durchschnittlich dem Gebrauch der Stokes'schen Linse vorzuziehen sein.

Refractionsdifferenz beider Augen (Anisometropie).

In der Regel zeigen beide Augen denselben Brechzustand und in gleichem Grade, obgleich geringe Unterschiede ziemlich häufig sind. Die hier folgenden Bemerkungen beziehen sich hauptsächlich auf solche Fälle, in welchen die Refractionsdifferenz erheblicher ist.

Es kommen nun in Bezug auf den Brechzustand beider Augen thatsächlich alle möglichen Combinationen vor. So kann z. B. bei Emmetropie des einen Auges das andere myopisch oder hypermetropisch sein, oder es ist auf beiden dieselbe Refractionsanomalie, aber im verschiedenen Grade vorhanden; bei hochgradiger Myopie z. B. finden sich verhältnissmässig häufig solche Differenzen.

Auch Hypermetropie des einen und Myopie des andern Auges kommt vor. Ebenso kann Astigmatismus einseitig auftreten. In der Regel ist dann die Uebereinstimmung des Brechzustandes in so weit gewahrt, dass bei myopischen Astigmatismus des einen Auges, Myopie auf dem andern, oder bei hypermetropischem Hypermetropie des andern sich vorfindet; aber auch alle andern Combinationen kommen vor.

Einseitiger Verlust der Linse (z. B. durch Kataractoperation) ist ebenfalls bei dieser Gelegenheit zu erwähnen, und endlich ergeben sich aus einseitiger Accommodationsparese für das Sehen in der Nähe dieselben physiologischen Consequenzen, welche bei Refractionsdifferenz im ganzen Sehbereich auftreten.

Immer nämlich kann unter diesen Umständen nur das eine Auge ein deutliches Netxhautbild erhalten, während das Bild des anderen aus Zerstreuungskreisen zusammengesetzt ist, und zwar auch für diejenigen Entfernungen, für welche jedes Auge für sich allein deutliche Bilder gewinnen kann. Ist z. B. das eine Auge emmetropisch, das andere myopisch,

so können in einem Raum, welcher begrenzt wird durch den Nahepunkt des emmetropischen und den Fernpunkt des myopischen Auges, beide Augen einzeln jeden Punkt deutlich sehen, aber nicht beide zugleich. Denn soll sich das emmetropische Auge auf dieselbe Entfernung einstellen, in welcher der Fernpunkt des myopischen liegt, so braucht es dazu eine Accommodations-Anspannung, deren optischer Werth dem der Myopie des andern Auges gleich sein muss. Dieselbe Accommodations-Anspannung erfolgt aber gleichzeitig auf dem myopischen Auge, welches nun auf einen näheren Punkt eingestellt wird.

Dass die Sache in der That sich so verhält, dass also auch für solche Entfernungen, welche im Accommodations-Gebiet eines jeden der beiden Augen liegen, dennoch immer nur für das eine die richtige Accommodations-Einstellung und scharfe Netzhautbilder vorhanden sind, kann man sehr leicht mit Hülfe von Prismen nachweisen. Lässt man irgend ein geeignetes Object, z. B. eine feine Linie oder eine einzelne Druckzeile betrachten, während man vor das eine Auge ein schwaches Prisma (etwa 4^0—5^0) mit der Basis nach oben oder unten hält, so werden Doppelbilder gesehen, von denen nur das eine, dem richtig eingestellten Auge entsprechende, scharf erscheint. In allen Fällen von Refractionsdifferenz mit beiderseitiger guter Sehschärfe, welche ich auf diese Weise untersuchte, liess sich nachweisen, dass nur das eine Auge zum Nahesehen benutzt wurde und zwar fast ausnahmslos dasjenige, welches scharfe Netzhautbilder mit der geringeren Accommodations-Anspannung erhielt, also z. B. bei einseitiger Myopie das myopische. Unter allen Umständen also bekommt bei Refractionsdifferenz immer nur ein Auge ein deutliches Netzhautbild.

Trotz der Ungleichheit der beiderseitigen Netzhautbilder kann, wie sich durch den Hering'schen Fall-Versuch mit Sicherheit nachweisen lässt, ein normales binoculares Sehen fortbestehen, und es werden die in dem einen Auge vorhandenen Zerstreuungskreise im binocularen Sammelbild nicht wahrgenommen.

Wenn auf dem einen Auge Emmetropie, auf dem andern Myopie mittleren Grades (5,0 bis etwa 2,5 D) beiderseits aber gute Sehschärfe vorhanden ist, so pflegt die Accommodation nur wenig in Anspruch genommen zu werden, indem das myopische Auge nur für die Nähe, das emmetropische nur für die Ferne benutzt wird. Nicht selten wird dann auch die binoculare Verschmelzung der Netzhautbilder allmälig verlernt, und ist dann gleichzeitig eine Störung im Gleichgewicht der Muskeln vorhanden, so kann Schielen entstehen — in

der Regel divergirendes, doch kommt auch Strabismus convergens dabei vor.

Ist das eine Auge hypermetropisch, das andere aber emmetropisch oder myopisch, so richten sich die Accommodationsimpulse lediglich nach dem letzteren Auge. Gewöhnlich besitzt unter diesen Umständen das hypermetropische Auge keine volle Sehschärfe, doch wird der Grad der Schwachsichtigkeit von den an sehr geringe Accommodationsimpulse gewöhnten Patienten in der Regel sehr überschätzt.

Ist beiderseits Hypermetropie, aber in verschiedenem Grade vorhanden, so kann dies das Entstehen eines Strabismus convergens begünstigen, bei welchem, gleiche Sehschärfe vorausgesetzt, stets das weniger hypermetropische Auge zur Fixation benutzt wird, während bei beiderseitiger hochgradiger Myopie verschiedenen Grades, leicht relativer Strabismus divergens sich entwickelt, unter vorwiegender Benutzung des scharfsichtigeren, und in der Regel auch weniger myopischen Auges.

Häufig erhebt sich bei Refractionsdifferenz der Augen die Frage, ob der Differenz im Refractionszustande beider Augen, auch eine Verschiedenheit in der Brennweite der zu Brillen benutzten Gläser entsprechen müsse. Besteht unter diesen Umständen noch gemeinschaftlicher Sehact mit binocularer Fixation, so wird zunächst festzustellen sein, welches Auge die bessere Sehschärfe und zugleich die geringere Refractionsanomalie besitzt. Für dieses Auge erfolgt dann die Auswahl der nöthigen Gläser nach den dafür geltenden Regeln. Die Frage, ob bei Verordnung von Brillen u. s. w. die Refractions-Differenz auszugleichen ist oder nicht, muss für jeden Fall individuell behandelt werden, entscheidend ist hier die Macht der Gewohnheit. Bei plötzlich auftretender einseitiger Accommodationslähmung wird die Ungleichheit der Netzhautbilder gewöhnlich sehr störend empfunden, während bei Refractions-Differenz dieselbe Ungleichheit kaum bemerkt wird, weil die Patienten sich allmälig daran gewöhnt haben. Besonders ältere Presbyopen empfinden den Ausgleich häufig lediglich als eine Störung und ziehen beiderseits gleiche Brillengläser vor; anders verhält es sich meistens bei jugendlichen Individuen.

Bei Myopie mit geringer Refractionsdifferenz wird häufig durch vollständige, oder wenn die Ungleichheit etwas grösser ist, durch theilweise Ausgleichung des Unterschiedes ein deutlicheres Sehen erreicht. Ebenso erhält man bei Hypermetropen mit mangelhafter Seh-

schärfe das relativ beste binoculare Sehen gelegentlich dadurch, dass man jedes Auge mit dem am besten corrigirenden Glase versieht.

Hat, was selten vorkömmt, das Auge, welches die bessere Sehschärfe besitzt, zugleich den höheren Grad von Refractionsanomalie, so wird es stets zweckmässig sein, dem andern Auge die entsprechend schwächeren Gläser zu geben.

Wenn, wie z. B. bei einseitiger Myopie mittleren Grades und Emmetropie des andern, die Augen abwechselnd gebraucht werden, so wird überhaupt selten ein Bedürfniss für Brillen vorliegen.

Accommodationslähmung.

Accommodationslähmung verursacht dieselben optischen Störungen wie Presbyopie. Es ist ja auch gleichgültig, ob der Nahepunkt wegen Elasticitätsverminderung der Linse, oder deshalb vom Auge abrückt, weil der Muskel seinen Dienst versagt. Ein wesentlicher Unterschied besteht indessen darin, dass bei Presbyopie die Pupille sich verengert, während bei Accommodationslähmung in der Regel auch der Sphincter iridis mitbetheiligt, die Pupille erweitert und unbeweglich ist; häufig ist beides in ungleichmässiger Weise der Fall, so dass auch die Form der Pupille und ihre Beweglichkeit ungleichmässig ist. Es kommen übrigens auch Fälle von Accommodationslähmung ohne Betheiligung des Sphincter iridis vor, z. B. bei der Accommodationsparese nach Diphtheritis faucium. Ein sehr nahe liegender Unterschied besteht noch darin, dass Presbyopie, d. h. die vom Alter abhängige Beschränkung der Accommodation stets beide Augen zugleich und in gleichmässiger Weise betrifft, während Accommodationslähmung häufiger einseitig als beiderseitig vorkommt; die auf Allgemein-Erkrankungen beruhenden in der Regel beiderseitig; die Lähmung des Pupillar-Astes des Oculomotorius vorwiegend einseitig. Bemerkenswerth ist die Thatsache, dass bei einseitiger Accommodationslähmung das befallene Auge häufig auch eine geringe Herabsetzung des Refractionszustandes zeigt, z. B. bei vorher vorhandener beiderseitiger Emmetropie einen geringen Grad von Hypermetropie, da der unter normalen Verhältnissen vorhandene Muskel-Tonus (d. h. die auch im Ruhezustand vorhandene physiologische Spannung) durch die Lähmung aufgehoben wird.

Gerade wie die Presbyopie machen sich daher auch die Beschwer-

den der Accommodationslähmung bei Myopen mit einem Fernpunktsabstand von nicht mehr als 30 bis 40 Ctm. nur wenig bemerklich, da diese Entfernungen zum Lesen, Schreiben u. s. w. durchschnittlich genügen. Emmetropen fühlen sich durch die schnell entwickelte Undeutlichkeit des Sehens in der Nähe beunruhigt, sehen aber immer noch scharf in die Ferne; Hypermetropen endlich verlieren mit der Accommodation gleichzeitig die Möglichkeit, auch in die Ferne deutlich zu sehen. Die Sehstörung macht dann den Eindruck einer erheblichen Amblyopie und ist gelegentlich auch wohl damit verwechselt worden. Derartige diagnostische Irrthümer lassen sich freilich sehr leicht vermeiden, weil durch Correction der Hypermetropie und der Accommodationslähmung mit Convexgläsern sich die frühere Sehschärfe sofort wieder herstellen lässt.

Alle Beschwerden der Accommodationslähmung sind um so merklicher, je weiter und unbeweglicher die Pupille, weil damit zugleich die Grösse der Zerstreuungskreise und die Blendung durch Licht zunimmt.

Eine eigenthümliche bei Accommodationlähmung manchmal zu beobachtende Erscheinung ist Micropie. Objecte, welche mit voller Anspannung der Accommodation gerade noch deutlich gesehen werden können, erscheinen verkleinert, weil unser Urtheil über die Grösse der Objecte nicht nur von der Grösse des Netzhautbildes, sondern auch von der Entfernung abhängt, in welche wir das Bild projiciren. Unser Urtheil über die Entfernung der Objecte hängt nun ab grösstentheils von der Sehaxenconvergenz und von der Accommodations-Spannung.

Vom Einfluss der Sehaxenconvergenz kann man sich leicht überzeugen, indem man prismatische Brillen (4° bis 6°) mit der brechenden Kante nach aussen aufsetzt, wodurch (vergl. Fig. 1 S. 11) die Sehlinien relativ zur Entfernung des fixirten Punktes divergent gestellt werden. Objecte, welche man in etwa 25 bis 30 Ctm. Entfernung mit einer ungewohnt geringen Sehaxenconvergenz betrachtet, erscheinen dann deutlich vergrössert. Die Grösse des Netzhautbildes bleibt natürlich unverändert, aber es wird auf einen entfernteren und deshalb grösseren Gegenstand bezogen. Bei Betrachtung plastischer Objecte wird gewöhnlich eine scheinbare Zunahme der Tiefendimension sehr auffällig.

Aus ganz ähnlichen Gründen erscheint bei Accommodationsparese ein mit starker Accommodations-Spannung fixirtes Object ungefähr so

klein als ein in der normalen Nahepunktslage gesehener Gegenstand sein würde, welcher ein ebenso grosses Netzhautbild gäbe [1]).

Der Ciliarmuskel wird bekanntlich vom nerv. oculomotorius innervirt, und es werden daher auch im Bereich dieses Nerven die Hemmungen zu suchen sein, welche die Accommodationslähmung veranlassen. Im klinischen Interesse sind zunächst diejenigen Fälle in eine Gruppe zusammenzufassen, in welchen neben der Accommodation auch die anderen vom Oculomotorius versorgten Muskeln ganz oder zum Theil gelähmt sind, in welchen also die Accommodationslähmung lediglich als Theilerscheinung einer Oculomotoriuslähmung auftritt. Selbst wenn nur einzelne der vom Oculomotorius versorgten Muskeln gelähmt sind, bleibt die Accommodation selten frei; andererseits pflegt selbst bei vollständiger Lähmung der Accommodation und aller vom Oculomotorius versorgten Muskeln, die Pupille nur eine mittlere Erweiterung zu zeigen, so dass sie durch Atropin noch mehr erweitert werden kann. Die Aetiologie und Therapie dieser Fälle fällt ganz mit der der Oculomotoriuslähmung zusammen.

Fälle, in welchen die Accommodationslähmung als selbstständige

---

[1]) Eine andere Form von Micropie wird später als Folgezustand von Retinitis ihre Erwähnung finden.

In manchen Fällen hat Micropie lediglich einen psychischen Grund. Ein als sehr genauer Beobachter bekannter Arzt (der verstorbene Ludwig Traube), welchen ich an einer rechtsseitigen rheumatischen Abducenslähmung mit Strabismus convergens paralyticus im ganzen Blickfeld behandelte, fand, dass unter ganz bestimmten Verhältnissen das excentrisch gesehene Doppelbild erheblich kleiner erschien als das fixirte Object. Die Doppelbilder eines in der Medianlinie gelegenen Objectes erschienen wie gewöhnlich gleich gross; eine recht merkliche Grössendifferenz der Bilder trat jedoch ein, wenn sich Patient der Wand seines Zimmers gegenüber stellte und nun ein seitlich und links gelegenes Object mit dem linken Auge fixirte. Offenbar konnte die Erklärung dieser Micropie weder aus der Beschaffenheit der Netzhaut, noch aus dem Verhalten der Accommodation oder der Augenmuskeln abgeleitet werden. v. Graefe, welcher sich gleichfalls für den Fall interessirte, gab folgende Erklärung des Phänomens. Das Netzhautbild des abgewichenen Auges wurde projicirt in eine Ebene, deren Lage gegeben war, durch die dem Patienten gegenüberstehende Wand. Da es sich nun stets um seitlich liegende Fixirobjecte und um gleichnamige Doppelbilder handelte, so wurde es an einen Ort der Wand projicirt, dessen Entfernung vom Patienten geringer war als die des Fixirobjectes. Dem entsprechend wurde das Netzhautbild auf einen Gegenstand bezogen, welcher in dieser geringeren Entfernung ein ebenso grosses Netzhautbild geliefert haben würde, folglich auf ein verkleinertes Abbild des Fixirobjectes.

Affection und ohne Betheiligung der übrigen Oculomotoriusäste auftritt, kommen vor als unvollständige, oder als vollständige Lähmungen. Im orsteren Fall ist der Nahepunkt vom Auge abgerückt, immerhin aber noch ein Rest von Accommodation vorhanden und die Pupille häufig in ungleichmässiger Weise erweitert. Oder die Accommodation ist vollständig aufgehoben und dann manchmal auch die Pupille ad maximum erweitert, ganz wie bei Atropin-Mydriasis.

Die Aetiologie dieser Fälle bleibt meistens unklar, manchmal werden Erkältungsursachen beschuldigt, häufig ist gar keine Ursache aufzufinden, auch in veralteter Syphilis hat man die Ursache gesucht obgleich eine antisyphilitische Behandlung auch keine besonderen Resultate aufzuweisen hat, ausnahmsweise können auch Gehirnleiden zu Grunde liegen.

Die Prognose ist in Bezug auf Dauer und Heilbarkeit der Krankheit durchaus ungewiss; in Bezug auf Erhaltung des Sehvermögens günstig, doch ist Vorsicht insofern nöthig, als die Accommodationslähmung als Vorbote tieferer Störungen des Centralnervensystems auftreten kann.

Therapie: Anfänglich empfiehlt sich gewöhnlich ein antirheumatisches Verfahren, Blutentziehungen an der Schläfe, Ableitungen auf den Darm, diaphoretisches Verhalten, Einreibung reizender Substanzen in die Stirngegend (z. B. Veratrinsalbe), Vesicantien hinter den Ohren und in den Nacken, endlich Electricität; zum innerlichen Gebrauch wird ausserdem secale cornutum empfohlen. — Gleichzeitig natürlich möglichste Schonung des Sehvermögens.

Einen erfreulichen aber nur vorübergehenden Erfolg erreicht man durch Eserin oder Physostygmin. Die Pupille wird dadurch verengert und bei unvollständiger Accommodationsparese das noch vorhandene Accommodationsgebiet dem Auge angenähert. Für einige Stunden also lassen sich sämmtliche Störungen der Accommodationsparese beseitigen. Die Hoffnungen jedoch auf einen dauernden Heilerfolg haben sich nicht bewährt.

Man verwendet gewöhnlich das Eserinum sulf. neutr. oder Physostygmin. hydrochlor. in $^1/_2$ bis 1 procentiger Lösung, oder statt dessen Eserin-Gelatine, von welcher jedes Blättchen $^1/_{25}$ Milligrm. Eserin enthält.

Bei dieser Behandlung, oder auch ohne dieselbe, heilen manche Accommodationsparesen in einigen Wochen oder Monaten, eine grössere Anzahl zeigt sich für jede Therapie unzugänglich. In diesen Fällen

nun handelt es sich wesentlich um Beseitigung der optischen Störungen. Auch bei einseitiger Affection wird anfänglich, besonders beim Lesen, Schreiben u. s. w. die Störung durch die Ungleichheit der Netzhautbilder recht unangenehm empfunden (vorausgesetzt, dass nicht etwa durch Myopie das deutliche Sehen für die Nähe erhalten bleibt). Die Netzhautbilder des kranken Auges sind nicht allein diffus, sondern wegen der Pupillenerweiterung zugleich lichtstärker als die des andern Auges, und können deswegen nicht so leicht vernachlässigt werden. Eine Correction durch ein Convexglas, welches das Auge auf die zum Arbeiten nöthige Entfernung einstellt, ist daher anfänglich meist sehr angenehm, später gewöhnen sich die Patienten an die Ungleichheit der Netzhautbilder, gerade wie bei Refractionsdifferenz, und legen die Brille meistens wieder bei Seite.

Viel erheblicher sind die Störungen bei beiderseitiger Accommodationslähmung, besonders wenn sie vollkommen, und mit starker Erweiterung der Pupille verbunden ist. Freilich lässt sich durch Convexgläser der Mangel der Accommodation ersetzen, aber immer nur für eine ganz bestimmte Entfernung. Ein Emmetrop z. B. mit beiderseitiger vollkommener Accommodationslähmung, wird mit jedem Convexglas eben nur in der durch die Brennweite gegebenen Entfernung deutlich sehen. Bei jeder Annäherung oder Entfernung des Objectes entstehen sofort Zerstreuungskreise, welche um so grösser ausfallen, je weiter die Pupille ist. Für diese Fälle gewährt Eserin oder Physostigmin wenigstens die Möglichkeit, die Pupille verengert zu erhalten und dadurch den Gebrauch der Convexgläser zum Nahesehen leichter und angenehmer zu machen. Eine Lösung, welche so verdünnt zu wählen ist, dass ein Tropfen in den Conjunctivalsack gebracht, gerade ausreicht die Pupille etwa 12 Stunden verengert zu erhalten, kann lange Zeit fortgebraucht werden.

Die Accommodationslähmung nach Diphtheritis faucium tritt auf als Theilerscheinung einer eigenthümlichen Gruppe von Lähmungen, welche als Nachkrankheit der Diphtheritis und zwar meistens 3 bis 6 Wochen nach Ablauf derselben, zur Erscheinung kommen. Die Schwere der diphtheritischen Erkrankung hat darauf keinen Einfluss, auch die leichtesten Fälle können nachher Lähmungserscheinungen zeigen. Zuerst zeigt sich stets eine Lähmung der Schlundmuskeln, welche sich durch Beschwerden beim Schlucken, durch näselnde Sprache und einen, gewisse Consonanten begleitenden schnarrenden Nebenton zu erkennen giebt. Die Schlundlähmung ist gewöhnlich

halbseitig[1]) (einseitige Erschlaffung des Velum und Pharynx, Schiefstehen der Uvula, der Epiglottis, mangelhafter Schluss der Stimmritze durch Zurückbleiben, des einen processus vocalis) und mit Anästhesie der befallenen Theile verbunden. Endlich können Lähmungserscheinungen in den Extremitäten und schliesslich, als bedenklichstes Symptom, eine Lähmung der Respirationsmuskeln oder des Herzens hinzukommen. So häufig wie nach Diptheritis faucium die Accommodationslähmung, so selten ist Abducenslähmung; indessen habe ich doch einige Fälle gesehen, in welchen bei Kindern nach Diphtheritis Abducenslähmung auftrat und, wie gewöhnlich diese diphtherischen Lähmungen, bei einem lediglich roborirenden Verfahren heilte.

Wie sämmtliche befallene Muskelgruppen, so wird in der Regel auch die Accommodation nicht vollständig gelähmt; auch die Pupillen zeigen nur eine geringe oder keine nachweisbare Erweiterung und kaum eine Beschränkung ihrer Beweglichkeit.

Die Prognose der diphtheritischen Lähmungen ist durchschnittlich günstig, nur bei der ziemlich seltenen Betheiligung der Respirationsmuskeln bedenklich.

Diese Accomodationslähmung heilt, sich selbst überlassen, gewöhnlich in 6—8 Wochen, während die Sehstörungen sich beseitigen lassen durch Brillen, welche den Nahepunkt auf etwa 30 Ctm. bringen. Es findet dann gleichzeitig eine mässige Uebung des Accommodationsmuskels statt, welche ebenfalls zur Heilung beitragen mag.

Das Allgemeinbefinden des Patienten erfordert meistens zugleich eine tonisirende Behandlung (Eisen, China, gute Nahrung u. s. w.).

Auch bei Wurst- und Fischvergiftung ist Mydriasis und Accommodationslähmung beobachtet worden.

Schiesslich ist noch eine eigenthümliche Form von Mydriasis mit Accommodationslähmung zu erwähnen, nämlich die traumatische. Nach Contusionen des Auges zeigt sich häufig, ohne irgend welche andere nachweisbare Verletzung, eine ungleichmässige oder auch vollständige Erweiterung der Pupille mit Beschränkung oder Aufhebung der Accommodation. Die Prognose hat zunächst die traumatische Veranlassung zu berücksichtigen. Auch wenn unmittelbar nach der Verletzung, abgesehen von der Mydriasis keine erhebliche Sehstörung vorliegt, können schwere Functionsstörungen nachfolgen, besonders wenn gleichzeitig traumatische Linsenluxation zu Stande gekommen ist

---

[1]) Pagenstecher (aus Elberfeld), klin. Monatsbl. f. Augenheilk. 1864. pag. 358.

Geringere Grade traumatischer Mydriasis gehen häufig spontan vorüber. Die Therapie ist der Natur der Verletzung entsprechend, anfänglich wenigstens antiphlogistisch.

Mydriasis ohne Accommodationslähmung kann vorkommen in Folge von Reizung des Hals-Sympathicus. Du Bois Reymond[1]) constatirte durch Selbstbeobachtung während seiner Migräne-Anfälle eine Erweiterung der Pupille der leidenden Seite, welche er, ebenso wie die übrigen Erscheinungen, als eine Tetanisirung der vom Hals-Sympathicus versorgten contractilen Gebilde auffasst. Aber auch unabhängig von Migräne kommen Zustände von Pupillenerweiterung ohne Beeinträchtigung der Accommodation und ohne Lähmung des sphincter iridis vor, von denen besonders die einseitigen für die Betheiligung des Sympathicus beweisend sind (Mydriasis spastica).

Accommodationskrampf und scheinbare Myopie.

Bei Hypermetropie wird gewöhnlich die Anspannung des Accommodationsmuskels nur eingeleitet durch das Bestreben scharf zu sehen, häufig freilich auch dann, wenn wir bei der Sehprüfung durch Vorhalten von Convexgläsern jede Accommodations-Anspannung überflüssig und unzweckmässig machen. Diese Thätigkeit des Accommodations-Muskels als Accommodations-Krampf zu bezeichnen, wie es von einigen Seiten geschehen ist, dürfte einer naturgemässen klinischen Auffassung wenig entsprechen, so lange als dieser Vorgang innerhalb physiologischer Grenzen bleibt und lediglich die Nachtheile der Hypermetropie dadurch ausgeglichen werden.

Es kommt indessen vor, dass dabei die Grenze des physiologischen überschritten, und beim Fixiren entfernter Gegenstände die Accommodations-Anspannung so stark wird, dass zum deutlichen Sehen Concavgläser nothwendig werden, also eine scheinbare Myopie entsteht. Auch hier pflegt bei der Augenspiegel-Untersuchung der wahre Refractionszustand sofort zu Tage zu treten. Die Anspannung des Ciliarmuskels erfolgt, wie gewöhnlich bei Hypermetropie, bei der Fixation, nur dass sie über das Ziel hinausschiesst und das Auge auf einen zu nahen Punkt einstellt. Bei der Sehprüfung erhält man nun auch stets widerspruchsvolle An-

[1]) Arch. für Anatomie und Physiologie. 1860. p. 461.

gaben von Seiten der Patienten; es wird bald mit schwächeren, bald mit stärkeren Concavgläsern deutlicher in die Ferne gesehen; auch die Entfernung, in welcher kleiner Druck in der Nähe gelesen wird, ist in der Regel erheblich geringer als die Brennweite der Concavgläser, mit welchen für die Ferne die entsprechende Sehschärfe erreicht wird. Endlich treten auch in den Angaben über die Sehschärfe ebensolche Widersprüche hervor, wie bei der Refractionsprüfung. Die hier geschilderten Erscheinungen sind mir übrigens nur bei jugendlichen Hypermetropen vorgekommen.

Die Beschwerden der scheinbaren Myopie unterscheiden sich manchmal in keiner Weise von denen der wirklichen; häufig wird über schnelle Ermüdung und Schmerzen beim Arbeiten geklagt, denn gewiss lässt sich annehmen, dass die übermässige Anspannung des Accommodationsmuskels das normale Spiel seiner Bewegungen und seine Ausdauer beeinträchtigt.

Die Behandlung der scheinbaren Myopie hat zunächst für Schonung des Auges zu sorgen, ausserdem pflegt man Atropin ein bis zwei Wochen lang einigemal täglich (in 1 procentiger Lösung) einzuträufeln. Uebrigens habe ich mit Homatropin in einigen Fällen dasselbe Resultat erreicht.

Ein typisches Bild toxischen Accommodations-Krampfes geben die sog. Miotica[1]). Wenige Minuten nach dem Einträufeln einer etwa 1 procentigen Eserin- oder Physostigmin-Lösung in das Auge beginnt eine erhebliche Verengerung der Pupille, welche in 20—30 Minuten ihr Maximum erreicht, gleichzeitig rücken der Fernpunkt sowohl als der Nahepunkt an das Auge heran. Bereits etwa $^3/_4$ Stunden nach der Einträuflung fängt der Fernpunkt an, allmälig wieder vom Auge abzurücken und erreicht nach etwa zwei Stunden seine ursprüngliche Lage. Die gleichzeitig eintretende Abrückung des Nahepunktes erfolgt langsamer, so dass während einiger Stunden eine wirkliche Zunahme der Accommodationsbreite constatirt werden kann. Die Verengerung der Pupille fängt einige Stunden nach der Installation an nachzulassen, bleibt aber 2 bis 3 Tage noch nachweisbar.

Miosis nennt man jede andauernde Verengerung der Pupille, wie sie z. B. als senile Erscheinung nicht selten ist, aber auch jüngere Personen zeigen manchmal auffallend enge, wenig bewegliche Pupillen, welche auch durch Mydriatica nur wenig verändert werden.

Häufig ist Pupillen-Verengerung ein Symptom von Erkrankung der

---

[1]) Donders, l. c. p. 513; v. Graefe, Arch. f. Ophth. Bd. IX. 3. p. 87.

Nervencentren und zwar hauptsächlich des Rückenmarkes, und besonders dann von diagnostischer und prognostischer Bedeutung, wenn sie mit Pupillenstarre verbunden ist. Eine eigenthümliche hierher gehörige, aber nicht immer mit enger Pupille verbundene Erscheinung ist die reflectorische Pupillenstarre, d. h. das Fehlen der Lichtreaction trotz nachweisbarer Leitungsfähigkeit der Sehnervenfasern bei Fortbestehen der mit der Convergenz-Bewegung verbundenen Pupillen-Verengerung. Es ist also die Reflexbahn zwischen Opticus und Oculomotorius unterbrochen, während beide Nerven noch leistungsfähig sind.

Bemerkenswerth ist ferner eine durch Lähmung der Sympaticusfasern bedingte Pupillenverengerung, welche gewöhnlich mit Senkung des oberen Lides verbunden ist (Ptosis und Myosis).

Monoculares Doppelsehen.

Monoculare Diplopie und Poloypie kann bei allen Refractions- und Accommodations-Anomalien vorkommen und ist stets nach den Principien des Scheiner'schen Versuchs zu erklären. Die Bedingungen zum Zustandekommen dieses Symptoms sind eine ungenaue optische Einstellung des Auges auf den fixirten Punkt und das Vorhandensein von Unregelmässigkeiten in den brechenden Medien; unter pathologischen Verhältnissen sind es hauptsächlich Unregelmässigkeiten in der Cornea oder in der Iris (z B. Spaltbildungen oder Substanzdefecte neben der Pupille) oder im Linsensystem (Cataracta incipiens, manchmal auch Luxation), welche im Verein mit ungenauer optischer Einstellung Polyopie veranlassen.

II.

Brillen, Augenspiegel und Ophthalmometer.

Brillen.

Am häufigsten in Gebrauch kommen sphärische Brillen, und da die Regeln über deren Gebrauch bereits in dem vorigen Abschnitte aufgestellt sind, so sind hier nur die elementarsten Gesetze der optischen Wirkung derselben kurz anzudeuten.

Sphärische Gläser.

a) Concavgläser. Lichtstrahlen, welche parallel auf die Oberfläche eines Concavglases auffallen, divergiren nach der Brechung so, als ob sie vom negativen Brennpunkt des Concavglases ausgegangen wären, von weit entfernten Objecten wird also ein virtuelles verkleinertes Bild in der Brennweite des Concavglases entworfen. Lichtstrahlen, welche von einem in endlicher Entfernung gelegenen Punkt ausgehend, divergent auf die Oberfläche des Concavglases treffen divergiren nach ihrer Brechung so, als ob sie von einem Punkte ausgegangen wären, dessen Entfernung geringer ist als die Brennweite. Die conjugirten Vereinigungsweiten berechnen sich nach der Formel

$$\frac{1}{a} + \frac{1}{\alpha} = -\frac{1}{f}$$

Fig. 7.

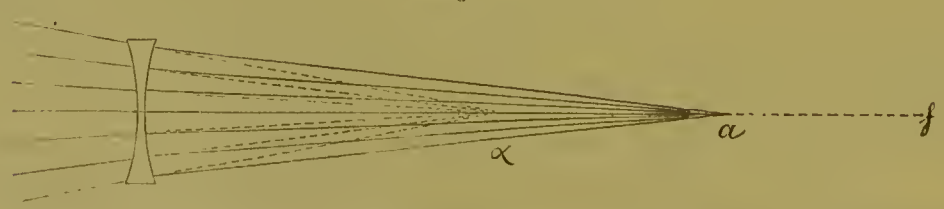

Ist z. B. in Fig. 7 die Entfernung des negativen Brennpunktes $(f) = 30$ Ctm. (also $\frac{1}{f} = -\frac{1}{30}$), die Entfernung des durch das

Concavglas betrachteten Punktes $a = 20$ Ctm. (also $\frac{1}{a} = \frac{1}{20}$), so ergiebt sich die Lage des Bildpunktes α aus der Rechnung

$$\frac{1}{\alpha} = -\frac{1}{f} - \frac{1}{a} = -\left(\frac{1}{20} + \frac{1}{30}\right) = -\frac{1}{12}$$

d. h. das Licht divergirt nach der Brechung im Concavglas so, als ob es ausgegangen wäre von einem 12 Ctm. entfernten Objecte, nämlich von α, dem virtuellen Bilde des Punktes a.

Fällt der Fernpunkt des myopischen Auges mit f, der Nahepunkt mit α zusammen, so liegt demnach der Fernpunkt des mit dem Glas bewaffneten Auges in unendlicher Ferne, sein Nahepunkt in der Entfernung von a. Die virtuellen Bilder aller deutlich gesehenen Objecte fallen zwischen α und f. In einer grösseren Entfernung als f kann kein virtuelles Bild zu Stande kommen, da bereits unendlich entfernte Objecte ihr Bild in f entwerfen. (Für convergent auffallende Lichtstrahlen würde der Zerstreuungspunkt allerdings weiter entfernt liegen als f, wir können indess vorläufig von diesem Fall absehen.)

b) Convexgläser. Lichtstrahlen, welche von einem weit entfernten Punkte ausgehend, parallel auf die Oberfläche auffallen, convergiren nach ihrer Brechung so, dass sie sich im Brennpunkt durchkreuzen. Von weit entfernten Objecten wird demnach ein umgekehrtes verkleinertes Bild in der Brennweite entworfen. Liegt der leuchtende Punkt in endlicher Entfernung vor dem Glas, so berechnen sich die conjugirten Vereinigungsweiten nach der Formel

$$\frac{1}{a} + \frac{1}{\alpha} = \frac{1}{f}$$

Fig. 8.

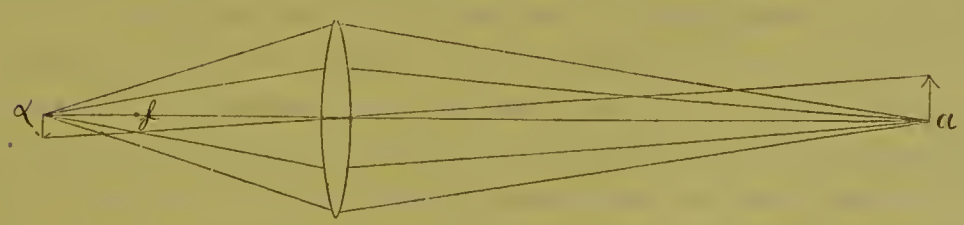

Ist in Fig. 8 die Entfernung des Brennpunktes $f = 10$ Ctm. und befindet sich das Object a in 30 Ctm., so findet sich das Bild α in 15 Ctm., $\frac{1}{10} - \frac{1}{30} = \frac{1}{15}$.

In α wird also ein verkleinertes umgekehrtes Bild von a entworfen. Gehen dagegen umgekehrt die Lichtstrahlen von α aus, so

befindet sich sein umgekehrtes vergrössertes Bild in a. Bild und Object sind gleich gross, wenn die Distanz von a oder α genau der doppelten Brennweite gleichkommt.

Fällt der leuchtende Punkt zusammen mit dem Brennpunkt, so sind die Strahlen nach der Brechung parallel.

Liegt dagegen in Fig. 9 der leuchtende Punkt a dem Glase näher als die Hauptbrennweite, so divergiren die gebrochenen Strahlen so, als ob sie von dem weiter entfernten Punkte α ausgegangen wären.

Fig. 9.

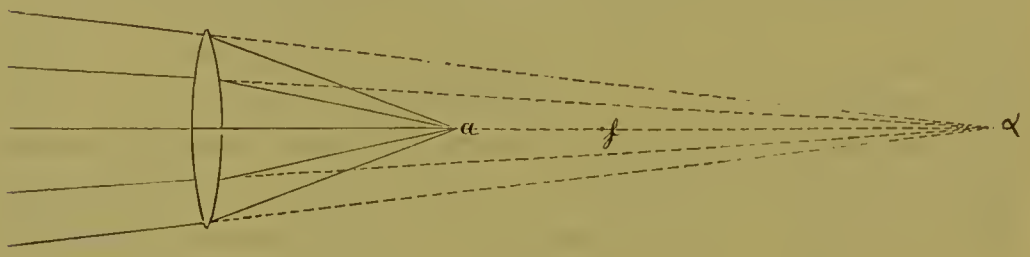

In der Formel $\frac{1}{a} + \frac{1}{\alpha} = \frac{1}{f}$ wird dann der Werth von α negativ, d. h. es handelt sich um einen virtuellen Punkt; ist z. B. die Brennweite (f) = 30 Ctm., die Entfernung von a = 20 Ctm., so findet sich das virtuelle Bild α in 60 Ctm.

Werden im emmetropischen oder leicht myopischen Auge wegen Presbyopie oder Accommodationsparese Convexgläser nöthig, so findet immer das in Fig. 9 dargestellte Verhältniss statt. Nur solche Objecte, deren Entfernung geringer ist als die Brennweite oder derselben höchstens gleichkommt, werden deutlich gesehen; die von einem weiter entfernten Punkte ausgehenden Strahlen werden nach der Brechung convergent, vereinigen sich also schon vor der Netzhaut.

Bei facultativer Hypermetropie werden mit dem corrigirenden Convexglas nicht nur Objecte, welche sich diesseits des Brennpunktes befinden, so weit eben die Accommodation ausreicht, deutlich gesehen, sondern auch alle weiter entfernten Objecte, weil sich das Auge sowohl für divergentes als für convergentes Licht accommodiren kann. Bei absoluter Hypermetropie werden nur solche Objecte, welche sich wie in Fig. 8, jenseits des Brennpunktes befinden, deutlich gesehen, weil das Auge nur für convergente Strahlen eingerichtet ist.

Die von Wollaston empfohlenen sog. periscopischen Gläser sind positive oder negative Meniscen (Gläser mit einer concaven und einer convexen Fläche von verschiedener Krümmung), welche sich durch

geringere sphärische Aberration auszeichnen. Bei schwachen Gläsern fällt indessen dieser Vortheil kaum ins Gewicht, bei starken wird er reichlich aufgewogen durch die beträchtliche Dicke ihres Randes.

Zur Bequemlichkeit derjenigen, welche für die Nähe andere Gläser gebrauchen als für die Ferne, wurde zuerst von Franklin vorgeschlagen, die beiden Gläser derartig in einer Brillenfassung zu vereinigen, dass man sie halbirt und die für die Ferne bestimmte Hälfte in die obere, die für das Nahesehen bestimmte in die untere Hälfte des Rahmens einfügt. Zweckmässiger sind die jetzt in Gebrauch gekommenen Gläser mit doppelter Brennweite. Die obere Hälfte des Glases wird so geschliffen, dass sie für die Ferne, die untere so, dass sie für die Nähe passt. Besonders für presbyopische Hypermetropen sind solche Lorgnetten sehr zweckmässig, da die geringste Verschiebung genügt, das Auge bald für die Nähe bald für die Ferne einzurichten.

Cylindrische Gläser.

Wie bei den sphärischen Gläsern die Krümmungsflächen Kugelabschnitte, so sind bei den cylindrischen die Krümmungsflächen Theile eines Cylinders. Denkt man sich von einer gläsernen Säule mit kreisförmigem Querschnitt ein Stück parallel zur Achse abgeschnitten, so bekommt man ein plancylindrisches Convexglas. In einem rechtwinklig zur Achse des Cylinders geführten Schnitte (Fig. 10*a*) wird ein solches Glas auf der einen Seite von einer geraden Linie, auf der andern von einer Kreislinie begrenzt sein. Liegt dagegen die Achse des Cylinders in der Ebene des Schnittes (Fig. 10*b*), so wird der Durchschnitt des plancylindrischen Glases von zwei parallelen geraden Linien begrenzt.

Fig. 10[1]).

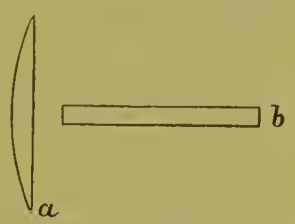

Lichtstrahlen, welche parallel zur Achse divergiren, erfahren daher eine Brechung wie in einem Planglas, während Strahlen, welche rechtwinklig zur Axe divergiren, eine dem Krümmungsradius entsprechende Ablenkung erleiden.

Gläser, welche zwei cylindrische Krümmungsflächen mit recht-

[1]) Durchschnitt durch ein cylindrisches Convexglas; *a* rechtwinklig, *b* parallel zur Achse des Cylinders.

winklig gekreuzten Achsen besitzen, nennt man bicylindrische. Sind in diesem Falle die Krümmungsradien gleich, und beide Flächen convex oder beide concav, so hebt sich die cylindrische Wirkung auf, und der Effect ist der eines sphärischen Glases.

Sphärisch cylindrische Gläser besitzen eine cylindrische und eine sphärische Krümmungsfläche. Es können beide concav oder beide convex, oder auch die eine concav die andere convex sein.

Die Einfügung cylindrischer Gläser in das Brillengestell muss stets sehr sorgfältig in der Weise geschehen, dass die Achse des Cylinders genau in die Richtung des einen Hauptmeridians zu liegen kommt, worüber dem Optiker eine genaue Anweisung zu geben ist.

Die Lichtbrechung eines asymmetrischen Systems lässt sich sehr einfach dadurch demonstriren, dass man ein starkes Convexglas mit einem cylindrischen Glas oder mit der Stokes'schen Linse combinirt und die von einem hellen Lichtpunkt ausgegangenen Strahlen nach ihrem Durchgang durch diesen Apparat auf einer mattgeschliffenen Glastafel auffängt. Die Gestaltung der Brennstrecke lässt sich auf diese Weise deutlich veranschaulichen.

In ähnlicher Weise wie in cylindrischen Gläsern gestaltet sich die Lichtbrechung in sphärischen Gläsern mit schief gestellter Achse. In Fällen, in welchen starke sphärische Gläser nothwendig werden, z. B. nach Cataractoperationen, lassen sich daher geringere Grade von Astigmatismus durch schiefe Stellung der Gläser ausgleichen.

Prismatische Brillen.

Auf ihrem Wege durch ein Prisma werden die Strahlen nach der Basis desselben abgelenkt und zwar um so mehr, je grösser der brechende Winkel des Prisma und je brechbarer die Strahlen sind. Sowohl die Farbenzerstreuung als die Schwere der prismatischen Gläser setzt ihrer Verwendung zu Brillen ziemlich enge Grenzen. Die Correction der Farbenzerstreuung durch achromatische Prismen bietet zwar keine physikalischen Schwierigkeiten, solche aus zwei Gläsern combinirte Prismen sind aber viel zu voluminös, als dass sie zu Brillen verwendbar wären.

Prismen mit einem brechenden Winkel von mehr als 6^{0}, lassen sich kaum als Brillen gebrauchen, da bereits an dieser Grenze sowohl die Farbenzerstreuung als die Schwere der Gläser anfangen, störend

zu werden; durchschnittlich finden selbst Prismen von mehr als 4° keine häufige Verwendung mehr.

Die Vortheile, welche sich durch Prismen erreichen lassen, bestehen hauptsächlich darin, dass sie störende Doppelbilder von geringer Distanz vereinigen, eventuell das Auftreten der Diplopie verhüten können. Ist z. B. die Sehachse des einen Auges genau auf das fixirte Object eingestellt und weicht die andere seitlich von dem Fixirobject ab, so wird auf dem nicht fixirenden Auge das Bild neben die macula fallen, und wir werden dann dasselbe durch richtig gewählte Prismen auf die macula lutea schieben können.

Ihre häufigste Verwendung finden Prismen bei Insufficienz der musc. recti interni, nicht sowohl um vorhandene Doppelbilder zu verschmelzen, als vielmehr um das Auftreten von Diplopie zu verhindern.

Fig. 11.

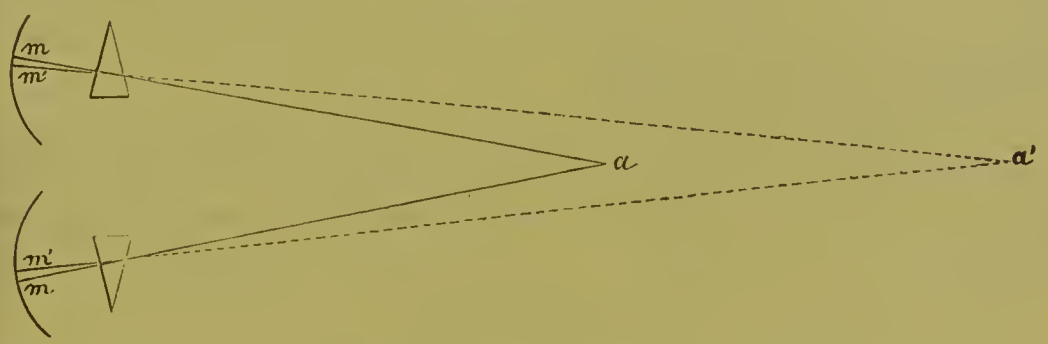

Kann z. B. ein in der Medianebene gelegener Punkt (Fig. 11 *a*) nur mit einer auf die Dauer nicht ertragenen Anspannung der recti interi fixirt werden, und wir bringen vor jedes Auge ein Prisma mit dem brechenden Winkel nach aussen, so wird zunächst das Netzhautbild des fixirten Punktes (*m*) an die mediale Seite der macula lutea (nach *m'*) verschoben; es treten demnach Doppelbilder auf, welche aber sofort dadurch verschmolzen werden, dass die Cornea nach aussen, die macula lutea also nach innen gedreht wird. Die Accommodation bleibt während dessen unverändert auf die Entfernung des Punktes *a* eingestellt, die Sehaxen dagegen schneiden sich erst in *a'*.

Wir haben also die Leistung der musc. recti interni durch Prismen ersetzt, gerade wie wir die Accommodation durch Convexgläser ersetzen können. Während wir aber um Convexgläser niemals in Verlegenheit kommen werden, sind uns in Bezug auf die Verwendung von Prismen ziemlich enge Grenzen gesteckt. Das Minimum der Ablenkung für die hier zu verwendenden schwachen Prismen beträgt etwa die Hälfte des brechenden Winkels (für stärkere Prismen etwas mehr),

wir können also für eine gegebene Objectdistanz die Lage des scheinbaren Bildes berechnen.

Bei Myopie kann, wenn wir nicht Concavgläser zu Hülfe nehmen wollen, die Objectdistanz nicht grösser gewonnen werden als der Abstand des Fernpunktes vom Auge. Liegt z. B. der Fernpunkt 10 Ctm. vom Auge und wird die Convergenz auf diese Entfernung nicht dauernd ertragen, so können wir allerdings, wenn wir vor jedes Auge ein Prisma von 4° mit dem brechenden Winkel nach aussen bringen, den Schnittpunkt der Sehaxen etwas hinausschieben. Die Rechnung ergiebt aber, dass diese Verschiebung gerade 15 Mm. beträgt. Statt auf 10 Ctm. braucht jetzt allerdings nur noch auf 11,5 Ctm. convergirt zu werden; aber es dürfte sich denn doch fragen, ob nicht die meisten Myopen unter diesen Umständen, statt von einer so insufficienten Erleichterung Gebrauch zu machen, es vorziehen werden, mit und ohne prismatische Brille lieber auf das binoculare Sehen zu verzichten und bei relativer Sehaxendivergenz monocular, aber ohne alle Anstrengung deutlich zu sehen.

Auch durch die noch verwendbaren stärkeren Prismen wird nicht viel mehr erreicht; selbst durch Prismen von 6° mit der Basis nach innen vor dem Auge wird, bei einer Objectdistanz von 10 Ctm. der scheinbare Ort des Bildes nur nach 12,5 Cm. verschoben, die zum binocularen Sehen nöthige Convergenz also nur wenig verringert.

Etwas günstiger gestalten sich die Verhältnisse, wenn es möglich ist, grössere Abstände zu benutzen. Für eine Entfernung von 25 Ctm. wird durch Prismen von 4° (vor jedem Auge) der scheinbare Ort des Bildes, nach welchem die Sehaxen convergiren müssen, bis auf etwa 30 Ctm. abgerückt, beträgt die zum Arbeiten benutzte Entfernung 30 Ctm., so schaffen dieselben Prismen eine richtige binoculare Fixation bei einer Sehaxenconvergenz auf nicht mehr als etwa 47 Ctm.

Die Verwendbarkeit prismatischer Brillen nimmt also zu, je weiter die zum Arbeiten benutzte Entfernung abgerückt werden kann, und aus diesem Grunde ist in manchen Fällen von Myopie durch concavprismatische Gläser mehr zu erreichen, als durch einfache Prismen. Freilich geben solche Gläser wegen der schiefen Lage der Krümmungsflächen und der dadurch bedingten asymmetrischen Brechung stets etwas unregelmässige Netzhautbilder.

Ebenso wie sphärisch-prismatische Gläser wirken sphärische Gläser mit decentrirten Axen. Die Grösse der Ablenkung wird bedingt durch die Brennweite des Glases und durch den Grad der Decentration.

Wird z. B. ein Convexglas von 6 Dioptrien so in ein Brillengestell gefasst, dass der optische Mittelpunkt des Glases um 5 Mm. nach der Medianlinie zu verschoben wird, so wird damit derselbe Effect erreicht, wie durch die Verbindung des Convexglases mit einem Prisma von 4°, dessen brechender Winkel an der Schläfenseite liegt. Bei schwächeren Gläsern und geringerer Decentrirung fällt der Effect natürlich noch unbedeutender aus.

Stenopäische Apparate.

Die von Donders eingeführten stenopäischen Apparate haben den Zweck, dem Lichte nur durch eine enge Oeffnung oder einen schmalen Schlitz Zugang zum Auge zu gestatten. Als diagnostisches Hülfsmittel sind dieselben bei der Untersuchung von Augenkranken geradezu unentbehrlich. Bei Trübung der brechenden Medien (der Cornea, partiellen Linsentrübungen, Nachstaar u. s. w.) ist durch stenopäische Apparate häufig eine erhebliche Besserung des Sehvermögens zu erreichen, dennoch aber ist es selten möglich, dieselben in Form von Brillen tragen zu lassen, weil dabei das Gesichtsfeld durchschnittlich zu klein ausfällt.

Schutzbrillen.

Für Brillen, welche den Zweck haben die Augen gegen blendendes Licht zu schützen, empfiehlt sich am meisten eine blaue oder rauchgraue Färbung. Um womöglich das ganze Gesichtsfeld gleichmässig zu beschatten, sind die Gläser uhrglasförmig gebogen oder an der Schläfenseite mit kleinen Schirmen von Seide oder ebenfalls von gefärbtem Glas versehen, da sich das seitlich einfallende Licht um so unangenehmer bemerkbar macht, je dunkler das Glas ist. Es ist nicht zweckmässig Schutzbrillen den ganzen Tag tragen zu lassen, auch wenn kein blendendes Licht vorhanden ist, weil dadurch die Empfindlichkeit der Retina gegen Licht eher noch gesteigert wird. Es ist ferner zu bedenken, dass Gläser, welche dem Sonnenschein ausgesetzt sind, um so mehr erhitzt werden, je dunkler sie sind, und auch dadurch schädlich werden können.

Der Augenspiegel.

Die erste Bedingung, welche bei der ophthalmoscopischen Beleuchtung des Auges erfüllt sein muss, ist die, dass in Richtung der Sehaxe des Beobachters Licht in das untersuchte Auge einfällt, was am einfachsten mit Hülfe des Augenspiegels geschieht, durch welchen der Augenhintergrund beleuchtet wird.

Die Lichtstrahlen, welche im Augenhintergrund das Beleuchtungsfeld darstellen, werden nur zum Theil vom Pigment des Augenhintergrundes absorbirt, der Rest wird diffus reflectirt, und endlich tritt ein Theil dieses diffus reflectirten Lichtes durch das Pupillargebiet nach aussen, und durch den Augenspiegel in das Auge des Beobachters, welcher eben deshalb die Pupille hell erleuchtet sieht.

Der genauere Gang der vom Augenhintergrund reflectirten Strahlen nach ihrem Austritt aus den brechenden Medien wird bestimmt durch die Lage des Augenhintergrundes relativ zur Brennweite der brechenden Medien. Ist, wie im emmetroprischen accommodationslosen Auge, die Länge der Sehaxe gleich der Brennweite des dioptrischen Apparates, so werden die von jedem erleuchteten Punkte des Augenhintergrundes reflectirten Strahlen nach ihrem Austritt aus den brechenden Medien ein paralleles Strahlenbündel bilden. Denn werden z. B. in Figur 12 Lichtstrahlen, welche parallel auf das schematische Auge auffallen, nach ihrer Brechung auf dessen Hintergrund in r vereinigt, so werden umgekehrt Strahlen, welche von r ausgehen, nach ihrem Austritt aus dem Auge parallel sein. Ist nun auch der Beobachter emmetropisch, so wird er, sobald er seine Accommodation in Ruhe lässt, die parallel auf seine Cornea fallenden Strahlen, auf der Retina zur Vereinigung bringen können und sonach für jeden Punkt des Hintergrundes im untersuchten Auge einen deutlichen Bildpunkt auf seiner Retina bekommen, d. h. er wird den Augenhintergrund ohne weitere optische Hülfsmittel sehen können.

Fig. 12.

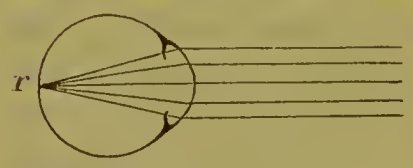

Der dioptrische Apparat des untersuchten Auges dient dem Beobachter also gleichsam als Lupe, mittelst welcher er ein in der Brennweite derselben gelegenes Object, den Hintergrund des untersuchten Auges, betrachtet; die Lupe entwirft unter diesen Verhältnissen ein aufrechtes, vergrössertes Bild, und man bezeichnet daher diese Art

der ophthalmoscopischen Beobachtung als Untersuchung im aufrechten oder virtuellen Bild. Der Ort dieses Bildes würde in unendlicher Entfernung hinter dem Auge gegeben sein, denn Emmetropie bedeutet eben Einstellung der Refraction auf parallele Strahlen gleichviel ob der Kreuzungspunkt der parallelen Strahlen in unendlicher Entfernung vor oder hinter dem Auge liegt.

Ein myopischer Beobachter muss also, um ein emmetropisches Auge im aufrechten Bilde zu untersuchen, seine Myopie vollständig neutralisiren, ein Hypermetrop muss gerade wie beim Sehen in die Ferne entweder seine Accommodation anspannen oder Convexgläser verwenden und das letztere ist hier vorzuziehen.

Um ein in der Brennweite einer Lupe gelegenes Object unter günstigen Bedingungen zu betrachten, müssen wir unser Auge so viel als möglich der Lupe annähern, nur unter dieser Bedingung erhalten wir die erreichbar grösste Ausdehnung des Gesichtsfeldes. Vergrössern wir die Entfernung des Auges von der Lupe, so nimmt die Vergrösserung nur scheinbar zu, gleichzeitig aber erfolgt eine erhebliche Verkleinerung des Gesichtsfeldes.

Für die Augenspiegel-Untersuchung folgt daraus, dass man, um den Augenhintergrund im aufrechten Bild zu untersuchen, sich dem Auge so viel als nur möglich annähern muss; entfernt man sich zu weit vom Auge, so wird das gleichzeitig zu übersehende Gesichtsfeld so eng, dass es bereits von sehr kleinen Objecten, z. B. von der Breite eines Netzhautgefässes, vollständig ausgefüllt wird, und es ist dann nicht mehr möglich ein zusammenhängendes und deutliches Bild des Hintergrundes zu gewinnen. Die Grösse des gleichzeitig zu übersehenden Gesichtsfeldes fällt immer kleiner aus, als der Durchmesser der Pupille des untersuchten Auges, und wird durch den ganz unvermeidlichen Hornhautreflex noch etwas beeinträchtigt.

Ist das untersuchte Auge myopisch, so verhält sich die Sache so wie in Figur 13 veranschaulicht wird. Parallel auf die Cornea auffallende Strahlen würden ihre Vereinigung in φ vor der Retina finden, um auf der letztern sein Bild zu entwerfen, muss sich der leuchtende Punkt bis r annähern. Folglich werden Lichtstrahlen, welche von r' aus im Auge divergiren, nach ihrem Austritte aus demselben nach r convergiren.

Das vom Augenhintergrunde eines myopischen Auges ausgehende Licht findet demnach unter Voraussetzung völliger Accommodationsruhe im Fernpunkte des Auges seine Vereinigung, und entwirft in dieser Entfernung ein umgekehrtes vergrössertes Bild des Augenhinter-

grundes. Es treten also bei der ophthalmoscopischen Untersuchung convergente Strahlenbündel aus dem myopischen Auge aus, welche ein auf parallele Strahlen eingerichteter Beobachter nicht zu einem deutlichen Netzhautbild vereinigen kann. Ein Emmetrop wird folglich

Fig. 13.

den Augenhintergrund des myopischen Auges nur in verschwommenen Umrissen sehen, und muss, um ein deutliches Bild zu gewinnen, die convergenten Strahlenbündel in parallele verwandeln.

Es sei in Fig. 14 *A* das untersuchte myopische Auge, *B* das auf parallele Strahlen eingestellte des Beobachters. Die vom Punkte *a* des Auges *A* ausgegangenen Strahlen würden in *a'*, dem Fernpunkt ihre Vereinigung finden. Bewaffnet sich jetzt das Auge *B* mit einem

Fig. 14.

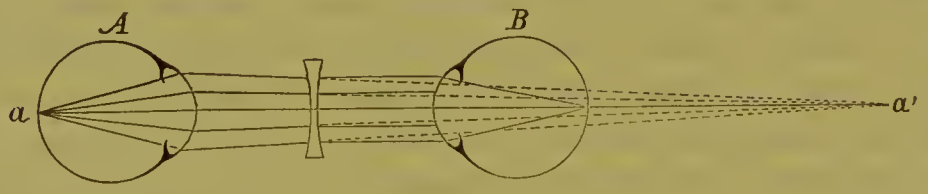

Concavglas, welches so gewählt ist, dass sein negativer Brennpunkt mit *a'* zusammenfällt, so werden die convergent auf das Glas auffallenden Strahlen in paralleles Licht umgewandelt und werden folglich im Auge *B* ein deutliches Netzhautbild liefern.

Ein myopischer Beobachter muss folglich durch ein hinter dem Spiegel angebrachtes Concavglas nicht nur seine eigene Myopie, sondern auch die des untersuchten Auges ausgleichen. Ein Hypermetrop dagegen kann den Hintergrund eines myopischen Auges ohne weiteres scharf sehen, vorausgesetzt, dass seine Hypermetropie dem Grade der Myopie mindestens gleichwerthig ist.

Es ergiebt sich bereits aus dem eben gesagten, dass bei hochgradiger Myopie das umgekehrte Bild des Hintergrundes dem Auge bis auf einige Centimeter nahe rücken kann. Liegt z. B. der Fern-

punkt r des Auges (Fig. 15) in 10 Ctm. Entfernung, so wird das Object n des Augenhintergrundes in derselben Entfernung in einem vergrösserten umgekehrten Bilde n' dargestellt, und der Beobachter

Fig. 15.

braucht sich nur so weit vom Bilde n' entfernen, dass er es mit blossem Auge oder mittelst eines Convexglases (etwa 4 Dioptrien) deutlich sehen kann, um sofort einzelne Theile des Augenhintergrundes, Netzhautgefässe, Pigmentflecke der Choroidea u. s. w. in einem vergrösserten umgekehrten Bilde zu erkennen. Eine Verwechselung dieses umgekehrten reellen Bildes mit dem bei Hypermetropie unter ähnlichen Bedingungen sichtbaren aufrechten virtuellen Bild lässt sich leicht vermeiden, und zwar 1) durch die scheinbare Verschiebung des Bildes, wenn der Beobachter seinen Kopf verschiebt. Da die Sehlinie des Beobachters stets durch die Pupille des untersuchten Auges gehen muss, das umgekehrte Bild aber zwischen dem untersuchten Auge und dem Beobachter liegt, so muss eine Verschiebung desselben nach rechts eine scheinbare Bewegung des Bildes nach links zur Folge haben u. s. w. Das virtuelle Bild bei Hypermetropie zeigt, weil es hinter dem untersuchten Auge liegt, eine geringe Scheinbewegung in derselben Richtung in welcher der Beobachter seinen Kopf bewegt. 2) Nähert sich der Beobachter dem untersuchten Auge, so kommt das umgekehrte Bild bald diesseits des Nahepunktes zu liegen und wird dadurch undeutlich und schliesslich überhaupt nicht mehr erkennbar; bei Hypermetropie dagegen wird bei Annäherung an das untersuchte Auge das Bild immer deutlicher und das Gesichtsfeld grösser, weil das virtuelle Bild hinter dem Auge liegt.

Ist das untersuchte Auge hypermetropisch, liegt also der Augenhintergrund vor der Brennweite des dioptrischen Apparates, so wird (Fig. 16) das von a reflectirte Licht nach seinem Austritte aus den brechenden Medien so divergiren, als wenn es vom Fernpunkt a' ausgegangen wäre. Die Sache verhält sich also bei der ophthalmoscopischen Untersuchung gerade so, als wenn wir irgend einen Gegenstand mit einer (im Verhältniss zu ihrer Brennweite) zu stark an-

genäherten, oder anders ausgedrückt, relativ zur Objectdistanz zu schwachen Lupe betrachteten. Unter diesen Verhältnissen nimmt die Vergrösserung ab, das Gesichtsfeld aber nimmt zu. Bei Emmetropie

Fig. 16.

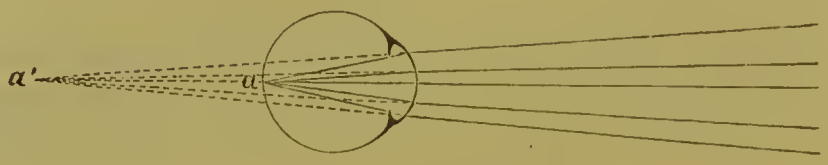

sind wir genöthigt, stets mit möglichst grosser Annäherung zu untersuchen, weil mit der Entfernung vom Auge eine zu erhebliche Verkleinerung des Gesichtsfeldes eintritt, bei Hypermetropie kommt, wegen der beträchtlicheren Grösse des Gesichtsfeldes dieser Umstand in Wegfall, und man sieht daher bei der ophthalmoscopischen Beleuchtung sofort einzelne Theile des Augenhintergrundes in einem aufrechten vergrösserten Bild. Da der Ort dieses Bildes sich hinter dem Auge befindet, so muss der Beobachter eine dem entsprechende Accomodationseinstellung annehmen. Bei starker Annäherung an das Auge nimmt das Gesichtsfeld an Grösse zu, aber nur bei sehr hohen Graden von Hypermetropie kann es geschehen, dass das Bild undeutlich wird, weil es diesseits des Nahepunktes (des Beobachters) zu liegen kommt.

Statt seine Accommodation anzuspannen, kann ein emmetropischer Beobachter, und dies ist im Allgemeinen das wünschenswerthere, auch von Convexgläsern Gebrauch machen, welche so zu wählen sind, dass ihr Brennpunkt mit dem Fernpunkt des untersuchten Auges zusammenfällt. Sobald also ein emmetropischer Beobachter bei möglichster Annäherung an das untersuchte Auge den Hintergrund noch durch Convexgläser deutlich sieht, so ist Hypermetropie vorhanden.

Ein myopischer Beobachter kann bei der Untersuchung eines hypermetropischen Auges ohne Gläser auskommen, vorausgesetzt, dass seine Myopie etwas geringer ist als der Grad der Hypermetropie. Ist die Hypermetropie geringer, so gebraucht der Myop Concavgläser, welche seinen Fernpunkt so weit abrücken, dass er mit dem des untersuchten hypermetropischen Auges zusammenfällt.

Ganz übereinstimmend gestalten sich die Verhältnisse für einen hypermetropischen Beobachter, derselbe muss, um ein hypermetropisches

Auge im aufrechten Bild ohne Accommodationsspannung zu untersuchen nicht nur die Hypermetropie des beobachteten Auges, sondern auch seine eigene durch Convexgläser ausgleichen.

Untersuchung im umgekehrten Bild.

Nehmen wir den Augenhintergrund in Fig. 17 als beleuchtet an, und fangen dann die aus dem Pupillargebiet desselben austretenden Strahlen mit dem Convexglas *c* auf, so werden die von dem Punkte *a* ausgegangenen Strahlen nach bekannten Gesetzen wieder in einem Punkt *a'* vereinigt werden. Ist das untersuchte Auge emmetropisch,

Fig. 17.

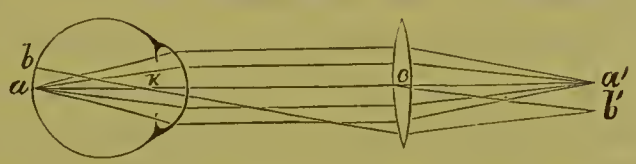

ist also das aus dem Pupillargebiet austretende Licht parallel, so fällt der Punkt *a'* mit der Hauptbrennweite des Convexglases zusammen. Ist das untersuchte Auge myopisch, fällt also convergentes Licht auf das Convexglas, so wird der Punkt *a'* demselben näher liegen als die Hauptbrennweite; bei Hypermetropie folglich, wo die Lichtstrahlen divergent aus dem Auge austreten, liegt das vom Convexglas entworfene umgekehrte Bild ferner als die Hauptbrennweite. Ebenso findet sich der Ort des Punktes *b'*. Die Richtung des von *b* ausgehenden Strahlenbündels wird zunächst bestimmt durch eine Linie, welche von dem Punkt *b* ausgehend, die Linie *aa'* im optischen Mittelpunkt des Auges schneidet. Einer der zu diesem Bündel gehörenden Strahlen wird durch den optischen Mittelpunkt des Glases *c* gehen und wird dadurch der Achsenstrahl, auf welchem sämmtliche im Convexglas gebrochenen Strahlen dieses Bündels ihre Vereinigung finden (z. B. in *b'*).

Schon aus der Zeichnung ist ersichtlich, dass das umgekehrte Bild um so grösser ausfällt, je grösser seine Entfernung vom Convexglas wird; denn je weiter *a'* abrückt, um so grösser wird auch das Bild *a'* b'.

Um nun das, auf diese Weise entworfene, umgekehrte Bild des Augenhintergrundes deutlich zu sehen, hat der Beobachter nur dafür

zu sorgen, dass seine Sehaxe mit der Linie aa' zusammenfällt, so wie dafür, dass seine Accommodation auf das Bild $a'\ b'$ genau eingestellt ist.

Die Grösse des Gesichtsfeldes wird bei der Untersuchung im umgekehrten Bild zunächst bestimmt von der Weite der Pupille des untersuchten Auges. Ferner von der Brennweite des Convexglases, je kürzer die Brennweite, um so geringer die Vergrösserung, um so grösser das Gesichtsfeld. Von grossem Einfluss ist endlich die richtige Haltung des Convexglases. Dasselbe soll in einer Entfernung vom untersuchten Auge gehalten werden, welche seiner Brennweite ungefähr gleichkommt. Wird nämlich das Convexglas so gehalten, dass Lichtstrahlen, welche parallel auf dasselbe auffallen, nach ihrer Brechung genau in der Pupillarebene des untersuchten Auges ihre Vereinigung finden, so würde umgekehrt das von jedem Punkte der Pupillarebene aus divergirende Licht, durch seine Brechung im Convexglas parallel werden. In diesem Falle gewinnt das vom Convexglas entworfene Bild der Pupille seine möglichst grösste Ausdehnung, es wird nämlich, weil es in unendlicher Ferne liegt, unendlich gross. Ein zu nahe am Auge befindliches Convexglas entwirft ein virtuelles, ein zu weit entferntes, ein reelles Bild der Iris, wodurch in beiden Fällen das Gesichtsfeld verengt wird.

Ophthalmoscopische Diagnose der Refractionsanomalien.

Die Benutzung des Augenspiegels zur Diagnose des Brechzustandes ist so alt, wie die Anwendung dieses Instrumentes überhaupt. Schon Helmholtz[1]) erwähnt einen Fall, in welchem er an einem völlig erblindeten Auge die für die Anamnese wichtige Frage, ob gewisse frühere Gesichtsbeschwerden, von denen der Kranke erzählte, auf Kurzsichtigkeit oder beginnende Amblyopie zu beziehen waren, mit Hülfe des Augenspiegels entscheiden konnte, und rühmt es als Vortheil dieser Methode, dass sie den Beobachter von den Aussagen des Kranken ganz unabhängig macht, da er selbst gleichsam mit dessen Augen, wenigstens mittelst der brechenden Theile dieses Auges sieht. Die Fälle, in denen es wünschenswerth ist, auf die Weise von den Aussagen des Patienten unabhängig zu sein, sind in der That recht häufig, ja man kann behaupten, dass die Diagnose der Refractions-Anomalien erst dann vollständig ist, wenn sie auch objectiv mit dem Augenspiegel bestätigt wurde.

[1]) Beschreibung eines Augenspiegels. 1851. pag. 38.

Unter Refraction verstehen wir genau genommen den Brechzustand in der fovea centralis, soll also die ophthalmoscopische Diagnose der Refraction genau sein, so muss sie in der Gegend der macula lutea bestimmt werden, was meistens ohne Erweiterung der Pupille nicht ausführbar ist. Auch noch aus einem anderen Grunde, nämlich um die Accommodation des untersuchten Auges auszuschliessen, ist für eine genaue Refractions-Diagnose die künstliche Accommodationslähmung (am besten durch Homatropin) nothwendig, wobei indess zu bedenken ist, dass dadurch auch der Refractionszustand etwas herabgesetzt wird. Niemals sollte für eine lediglich zu diagnostischen Zwecken wünschenswerthe Pupillen-Erweiterung Atropin verwendet werden, denn die dadurch bewirkte Accommodationslähmung und Mydriasis dauert 6—8 Tage, während die Homatropin-Wirkung kaum 24 Stunden anhält. Meistentheils ist auch Homatropin überflüssig und eine annähernd richtige objective Refractions-Bestimmung für die Zwecke der Praxis ausreichend.

Jede ophthalmoscopische Refractions-Diagnose beruht auf dem Gesetz der conjugirten Brennweiten; stets wird entweder ein reelles oder ein virtuelles Bild des Augenhintergrundes entworfen, und die Aufgabe ist immer die, den Ort dieses Bildes festzustellen. Kennen wir die Lage des virtuellen oder reellen Hintergrundbildes, welches die brechenden Medien bei völliger Accommodations-Ruhe entwerfen, so wissen wir die Entfernung, auf welche das Auge durch seinen anatomisch-optischen Bau eingestellt ist, d. h. die Refraction. Der Ort des virtuellen Bildes lässt sich nur dadurch feststellen, dass wir es in eine feststehende und bekannte Entfernung verlegen und dazu eignet sich nur der Fernpunkt des Beobachters; ist das untersuchte Auge nicht schon von selbst auf ein virtuelles Bild, sondern z. B. bei Myopie auf ein reelles Bild eingestellt, so müssen die aus dem Auge convergent austretenden Strahlen so gebrochen werden, dass ihr Vereinigungspunkt mit dem Fernpunkt des Beobachters zusammenfällt. Unter allen Umständen also ist die Aufgabe die, bei vollständiger Accommodations-Ruhe sowohl des untersuchten als des untersuchenden Auges das stärkste Convex- oder das schwächste Concavglas zu bestimmen, mit welchem der Augenhintergrund scharf gesehen wird; aus der Brennweite des Correctionsglases und der Fernpunkts-Lage des Beobachters lässt sich dann die Refraction des untersuchten Auges berechnen, was für einen Emmetropen natürlich sehr einfach ist; ein ametropischer Beobachter muss natürlich stets seine eigene Refraction mit in Rechnung stellen. Voraussetzung ist dabei, dass das Corrections-

glas sich so nahe als möglich am untersuchten Auge befinde, ungefähr in derselben Entfernung wie bei der Sehprüfung das Brillenglas, und auch dann muss bei Gläsern von kurzer Brennweite diese Entfernung in Rechnung gestellt werden (s. S. 23). Ein emmetropischer Beobachter wird also den Hintergrund eines emmetropischen Auges ohne weiteres deutlich sehen, vorausgesetzt, dass er sich so viel als möglich annähert, um ein hinreichend grosses Gesichtsfeld zu gewinnen, und dass er seine Accommodation in Ruhe lässt.

Die aus dem untersuchten (ebenfalls accommodationslosen) emmetropischen Auge austretenden Strahlen divergiren von einem in unendlicher Ferne hinter demselben gelegenen Punkt, ein Emmetrop würde also den Hintergrund eines emmetropischen Auges auch noch mit einem schwachen Concavglas deutlich sehen, aber mit einer Accommodations-Anspannung, welche grundsätzlich ausgeschlossen sein soll; mit einem schwachen Convexglas würde das Augenspiegelbild verschleiert erscheinen, wenn das untersuchte Auge emmetropisch ist, aber immer noch scharf bei Hypermetropie; ganz entsprechend den Regeln für die Sehprüfung ist dann das stärkste Convexglas zu bestimmen, mit welchem der Hintergrund noch scharf gesehen wird, ebenso wie bei Myopie das schwächste Concavglas.

Ein myopischer Beobachter muss die aus dem emmetropischen Auge parallel austretenden Strahlen durch Concavgläser so divergent machen, als ob sie von seinem eigenen Fernpunkt ausgegangen wären, und ein Hypermetrop muss sie durch Convexgläser so convergent machen, dass sie sich in seinem eigenen Fernpunkt schneiden würden. Immer kommt es darauf an das schwächste Concav- oder das stärkste Convexglas zu bestimmen, mit welchem bei möglichster Annäherung an das untersuchte Auge ein scharfes Bild des Augenhintergrundes gesehen wird — und dass ist gerade die schwache Seite der Untersuchung im virtuellen Bild, denn ob wir den Augenhintergrund wirklich so scharf als möglich sehen, das ist eben auch eine subjective Empfindung. Am besten eignen sich dazu die feinen Netzhautgefässe in der Nähe der macula lutea.

Bei der Untersuchung im reellen Bild kommt es gar nicht darauf an, ein scharfes Bild des Hintergrundes zu sehen, und dennoch können wir den Ort des Bildes mit völlig ausreichender Genauigkeit feststellen, indem wir seine von den Drehungen des Augenspiegels abhängigen Bewegungen beobachten.

Nehmen wir z. B. an, das untersuchte Auge besitze eine Myopie mittleren Grades z. B. 4,0 D, so wird ein umgekehrtes reelles Bild

des Augenhintergrundes in 25 Ctm. vor dem Auge entworfen; aber dieses Bild können wir überhaupt nicht scharf sehen, denn für diese Entfernung ist das ophthalmoscopische Gesichtsfeld so klein, dass schon ein Punkt des Beleuchtungsfeldes ausreicht, es auszufüllen, und ein Punkt ist kein Bild. Die Lage des reellen Bildes wird bestimmt 1) von der optischen Einstellung des untersuchten Auges und 2) von der Lage des Beleuchtungsfeldes im Augenhintergrund und diese wieder ist abhängig von der Stellung des Augenspiegels. Durch Drehung des Augenspiegels verschieben wir die Lage des Beleuchtungsfeldes, wir können den Spiegel soweit drehen, dass das Beleuchtungsfeld nur noch theilweise mit dem ophthalmoscopischen Gesichtsfeld zusammenfällt, so dass also nur ein Theil des Pupillargebietes roth erscheint, während der andere Theil das normale Schwarz der Pupille zeigt. Wird bei Myopie ein reelles Bild des Augenhintergrundes d. h. des Beleuchtungsfeldes entworfen, so bewegt sich dasselbe natürlich in entgegengesetzter Richtung zur Bewegung des Beleuchtungsfeldes im Augenhintergrund; denn es ist eben ein umgekehrtes Bild. Geschieht diese Bewegung vor unserem Auge, so sehen wir sie genau so, wie jede andere Bewegung. Liegt also z. B. bei einer Myopie von 4,0 D. das Bild des Beleuchtungsfeldes 25 Ctm vor dem untersuchten Auge und wir verschieben durch Drehung des Spiegels das Beleuchtungsfeld nach oben, so bewegt sich das umgekehrte Bild des Beleuchtungsfeldes nach unten, und befinden wir uns jetzt nur um ein weniges weiter als 25 Ctm. vom untersuchten Auge entfernt, so dass diese Bewegung dicht vor unserem Auge stattfindet, so sehen wir sie in derselben Richtung wie sie geschieht, d. h. wir sehen das Beleuchtungsfeld sich nach unten verschieben und in derselben Richtung folgt das normale Schwarz der Pupille nach. Nähern wir uns dagegen nur wenig mehr als 25 Ctm. an das untersuchte Auge an, so dass die das reelle Bild des Beleuchtungsfeldes ausmachenden Strahlen so convergent auf unser Auge fallen, dass sie sich hinter dem optischen Mittelpunkt desselben schneiden würden, so verschiebt sich das Bild des Beleuchtungsfeldes genau so wie vorher, aber da diese Bewegung nicht vor sondern in unserem Auge stattfindet, so wird sie in umgekehrter Weise projicirt; verschieben wir z. B. im untersuchten Auge durch Drehung des Spiegels das Beleuchtungsfeld nach oben, so bewegt sich das umgekehrte Bild nach unten, gleichviel, ob es vor oder hinter dem optischen Mittelpunkt unseres Auges zu Stande kommt, in letzterem Falle aber wird in unserem eigenen Auge das Beleuchtungsfeld nach unten verschoben,

folglich nach oben projicirt, und wir sehen die Bewegung nicht umgekehrt, sondern in der Richtung, in welcher sie im untersuchten Auge geschieht. Wenn wir also je nach der Entfernung, in welcher wir uns vor dem untersuchten Auge befinden, die Bewegung einmal gleichsinnig und dann entgegengesetzt zur Drehung des Augenspiegels sehen, so muss dazwischen eine neutrale Zone liegen, welche aber nur eine geringe räumliche Ausdehnung besitzt (etwa 1 Ctm.) und deren Ort mit dem Ort des reellen Bildes zusammenfällt.

Ist das untersuchte Auge nicht auf ein reelles Bild eingestellt wie z. B. bei Emmetropie oder Hypermetropie so können wir durch ein vor das Auge gehaltenes Convexglas ein reelles Bild des Beleuchtungsfeldes in jeder beliebigen Entfernung entwerfen und ebenso ist es bei Myopie nicht selten nothwendig, das Bild in eine für die Untersuchung bequeme Entfernung zu verlegen.

Als geeignete Entfernung wurde zunächst 1 Meter angegeben. Man wird z. B. bei Emmetropie durch ein vor das Auge gehaltenes Convexglas von einer Meterlinse das umgekehrte Bild in einer Entfernung von 1 Meter verlegen, und dann, wenn man sich etwas näher als das reelle Bild am untersuchten Auge befindet, die Verschiebung des Beleuchtungsfeldes in umgekehrter Richtung sehen, als wenn das reelle Bild vor unserem Auge liegt; ebenso würde man bei einer Myopie von 2,0 ein Concavglas von 1,0 und bei H = 1,0 ein Convexglas von 2,0 gebrauchen. Das Glas, welches man gebraucht, um das reelle Bild nach 1 Mt. zu verlegen, drückt also nicht direct den Grad der Ametropie aus, sondern es muss bei Emmetropie und Hypermetropie von dem Convexglas 1,0 D abgezogen, bei Myopie dagegen — 1,0 dem Concavglas zugezählt werden.

Es ist klar, dass es nicht nöthig ist, das reelle Bild in eine Entfernung von 1 Mt. zu verlegen, wenn es von selbst in einer für die Untersuchung bequemen und leicht messbaren Entfernung liegt, wie es bei Myopie mittleren Grades stets der Fall ist. Man kann dabei ohne weiteres die Fernpunkts-Lage direct bestimmen, denn wenn man sich hinter dem Fernpunkt des untersuchten Auges befindet, erfolgt die Verschiebung des Beleuchtungsfeldes in umgekehrter Richtung als es der Fall ist, wenn wir über die Fernpunktslage hinweg an das Auge uns annähern; jedoch ist dazu die Benutzung eines Planspiegels nothwendig.

Verwendet man einen Concavspiegel, so ist die für die Beleuchtung des Augenhintergrundes zunächst in Betracht kommende Lichtquelle das vom Concavspiegel entworfene umgekehrte Flammenbild,

dessen Entfernung vom Spiegel abhängig ist von der Hauptbrennweite desselben und der Entfernung der Lichtquelle, jedenfalls aber erheblicher ist, als die Brennweite für parallele Strahlen. Je mehr wir uns mit dem Spiegel dem untersuchten Auge und damit zugleich der Lichtquelle annähern, um so länger wird die conjugirte Brennweite; das umgekehrte Flammenbild nähert sich also dem untersuchten Auge noch schneller, als es schon durch die Annäherung des Concav-Spiegels bedingt wird. So lange das umgekehrte Flammenbild vor dem untersuchten Auge liegt wird durch Drehung der Spiegelfläche nach oben, auch das umgekehrte Flammenbild nach oben verschoben, das Beleuchtungsfeld im Augenhintergrund also nach unten u. s. w. Sobald aber bei fortgesetzter Annäherung das umgekehrte Flammenbild nicht mehr vor dem untersuchten Auge sondern in demselben zu Stande kommt, wird durch Drehung des Spiegels nach oben, auch das Beleuchtungsfeld im Augenhintergrund nach oben verschoben. Alle Erscheinungen kehren sich plötzlich um, was nothwendig zur Verwirrung führen muss.

Verwendet man dagegen einen Planspiegel, so liegt die für den Augenhintergrund in Betracht kommende Lichtquelle stets hinter dem Spiegel. Bei Drehung der Spiegelfläche nach oben wird auch das Beleuchtungsfeld im Augenhintergrund nach oben verschoben u. s. w. Befinden wir uns also weiter entfernt vom untersuchten Auge, als es der Lage des reellen Bildes entspricht, so dass sich dasselbe vor unserm Auge befindet, so sehen wir bei einer Drehung der Spiegelfläche nach links eine Verschiebung des Beleuchtungsfeldes nach rechts, weil das reelle Bild sich in entgegengesetzter Richtung verschiebt als das Beleuchtungsfeld im Augenhintergrund; befindet sich dagegen unser Auge zwischen dem Ort des reellen Bildes und dem untersuchten Auge, so sehen wir bei einer Drehung des Spiegels nach links auch eine Verschiebung des Beleuchtungsfeldes nach links, d. h. wir sehen die Verschiebung so wie sie im untersuchten Auge geschieht. Dazwischen liegt natürlich die einen Raum von etwa 1 Ctm. einnehmende neutrale Zone, innerhalb welcher eine deutliche Verschiebung des Beleuchtungsfeldes überhaupt nicht zu sehen ist und welche genau der Lage des reellen Bildes entspricht; messen wir dann durch ein am Spiegel angebrachtes Bandmaass die Entfernung zwischen dem untersuchten und unserem eigenen in der neutralen Zone befindlichem Auge, so messen wir die Lage des reellen Bildes, d. h. bei Myopie genau den Grad der Myopie. Ebenso können wir natürlich bei jedem beliebigen Refractionszustand durch Correctionsgläser das reelle Bild in eine für die Unter-

suchung bequeme Entfernung verlegen, d. h. in 25—40 Ctm. vom entfernten Auge. Schon bei einer Entfernung von 50 Ctm. ist die Messung mit dem Bandmaass nur schwer ausführbar und bei einer Annäherung bis auf 20 Cm. wird der Raum, welcher 0,25 Dioptr. entspricht, schon gleich der Ausdehnung der neutralen Zone; für die Genauigkeit der Untersuchung aber ist es wünschenswerth, dass die neutrale Zone erheblich kleiner sei als der 0,25 Dioptrien entsprechende Raum. Z. B. der Unterschied der Brennweite zwischen 4,0—3,75 D. (0,25—0,266 Mt.) beträgt 1,6 Ctm., während 2,25 D. bis 2,5 D. (0,444 bis 0,400 Mt.) 4,4 Ctm. beträgt; am zweckmässigsten ist es daher, das reelle Bild in eine Entfernung von etwa 25—40 Ctm. zu verlegen, wozu es nöthig ist Meterlinsen von etwa 1,0 bis 12,0 D. (im Fall hochgradiger Myopie bis — 20,0 D.) vor das zu untersuchende Auge zu halten. Aus der bekannten Brennweite des Correctionsglases und der gemessenen Entfernung des reellen Bildes lässt sich die optische Einstellung des untersuchten Auges leicht berechnen. Das Bandmaass muss daher auf der einen Seite eine Centimetertheilung, auf der andern die den Meterlinsen entsprechende Brennweite (s. S. 6) besitzen und ich lege Gewicht darauf, dass hier auch die in den Brillenkästen gewöhnlich nicht enthaltenen Gläser von 3,25 (30,76 Ctm.), 3,75 (26,66 Ctm.) und 4,25 (23,52 Ctm.) Dioptrien auf dem Bandmaass verzeichnet sind. Wir finden z. B. in einem Fall von hochgradiger Myopie, dass wir ein Concavglas von 5,0 gebrauchen, um das reelle Bild in eine Entfernung von 3,25 Dioptrien zu verlegen, dann ist eine Myopie von 8,25 D. vorhanden, denn von der vorhandenen Myopie wird durch — 5,0 D. nur so viel abgezogen, dass 3,25 D. übrig bleiben; oder wir finden bei geringer Myopie mit convex 1,0 das reelle Bild in 2,5 D., dann ist M. = 1,5 vorhanden, denn wir haben die gegebene Myopie um eine Dioptrie verstärken müssen, um das reelle Bild in eine Entfernung von 40 Ctm. zu verlegen. Oder endlich wir finden mit + 9,0 das reelle Bild in 3,75 D. dann ist eine Hypermetropie von 9,0—3,75 D. = 5,25 D. vorhanden.

Sehr werthvoll ist die Untersuchung im reellen Bilde bei Astigmatismus, da man durch entsprechende Drehung des Spiegels die Refraction in jedem der beiden Hauptmeridiane genau bestimmen kann. Schiefe Richtung der Hauptmeridiane macht sich sofort dadurch kenntlich, dass die Grenzlinie zwischen Beleuchtungsfeld und dunklem Hintergrund sich in dem der Drehung des Spiegels zunächst liegenden Hauptmeridiane verschiebt, weil die von jedem Punkte des

Beleuchtungsfeldes ausgehenden Strahlen in den Brennlinien vereinigt werden (s. S. 56. Fig. 6).

Ein grosser Vorzug der Untersuchung im reellen Bild besteht darin, dass controllirende Messungen möglich sind; bei Emmetropie z. B. muss mit + 4,0 D. das reelle Bild in 25 Ctm., mit 3,0 D. in 33 Ctm. liegen, und ähnlich verhält es sich natürlich bei jeder Refractions-Anomalie.

Die erste Anregung zu dieser Untersuchungs-Methode ging von Cuignet aus und es ist hauptsächlich das Verdienst französischer Augenärzte das Verfahren weiter entwickelt zu haben. [1]) Von den vielen Namen, mit welchen diese Methode bezeichnet wurde, sind die gebräuchlichsten „Keratoscopie" und „Skiascopie oder Schattenprobe." Aber die Hornhaut ist nur einer der Factoren, welche bestimmend sind für die Refraction und der dunkle Theil des Pupillargebietes, auf welchen die Aufmerksamkeit sich hauptsächlich richtet ist überhaupt kein Schatten, sondern das normale Schwarz der Pupille.

Zur Untersuchung im reellen Bild gehören auch diejenigen Methoden, welche aus der Lage des durch ein Convexglas entworfenen umgekehrten Hintergrundbildes die Refraction bestimmen wollen. Bei Emmetropie liegt das umgekehrte Bild natürlich in der Brennweite des Convexglases, bei Myopie näher, bei Hypermetropie weiter. Allein der dem optischen Werth einer Dioptie entsprechende Raum ist bei dieser Methode sehr klein; benutzt man z. B. ein Cönvexglas von 10,0 D. in 10 Ctm. Entfernung vom untersuchten Auge, so entspricht jeder Dioptie eine Verschiebung des Bildes um 1 Ctm.

Es war eine glückliche Idee von Schmidt-Rimpler, zur ophthalmoscopischen Refractions-Bestimmung im umgekehrten Bilde das von einem Concavspiegel entworfene umgekehrte Bild der Lichtquelle zu benutzen. Hält man den Spiegel so, dass dieses Flammenbild in die Hauptbrennweite des zur Untersuchung im umgekehrten Bild benutzten Convexglases fällt, so werden die von jedem Punkte desselben ausgehenden Lichtstrahlen nach ihrer Brechung im Convexglas parallel auf die Cornea des untersuchten Auges fallen und folglich, wenn dasselbe emmetropisch ist, auf der Retina wieder zu einem Bild der Lichtquelle vereinigt werden. Daraus folgt aber wieder

[1]) Recueil d'ophthalmologie 1873. 1877 u. 1879. Parent: Recueil d'ophthalmologie 1880. Chibret: Annales d'oculistiques 1882.

umgekehrt, dass bei Emmetropie die vom Retinalbild ausgehenden, Strahlen nach ihrer Brechung in den Augenmedien parallel auf das Convexglas fallen und in der Brennweite desselben zu einem Flammenbilde vereinigt werden, welches der Beobachter durch den Augenspiegel sehen kann. Ist das untersuchte Auge nicht emmetropisch, sondern z. B. myopisch, so muss nebst dem Concavspiegel das umgekehrte Flammenbild etwas näher, bei Hypermetropie etwas weiter von dem Convexglas zu liegen kommen. Unter allen Umständen kann nur bei einer dem Refractionszustand des untersuchten Auges entsprechenden ganz bestimmten Entfernung des Concavspiegels vom Convexglas, ein scharfes Bild der Lichtquelle auf dem Augenhintergrund entworfen und vom Beobachter gesehen werden. Zur Herstellung eines für die Untersuchung brauchbaren Bildes genügt indessen die gewöhnliche Lampenflamme nicht, man muss noch die Schatten, die ein vorgestelltes Gitterwerk entwirft, hinzunehmen. Man benutzt dazu einen undurchsichtigen Schirm, aus welchem ein Quadrat von etwa $1^1/_2$ Ctm. Seitenlänge herausgeschnitten und mit einem Gitter bedeckt ist, dessen einzelne Stäbe etwa 1 Mm. Dicke und dessen offene Quadrate, durch welche die Lampenflamme hindurchscheint, etwa 4 Mm. Länge haben müssen. Gebraucht man nun den Augenspiegel in der Weise, dass man ein deutliches Bild dieses Gitters zu sehen bekommt, so kann man daraus den Refractionszustand des untersuchten Auges berechnen, wenn man folgende Grössen kennt: 1) die Brennweite des zur Entwerfung des umgekehrten Bildes benutzten Convexglases, welche vorher genau bestimmt worden sein muss; 2) die Entfernung des Convexglases vom untersuchten Auge, welche der Brennweite des Convexglases möglichst gleich sein muss; 3) die Entfernung zwischen Spiegel und Convexglas und 4) die Entfernung, in welcher das umgekehrte Bild der Lichtquelle in jedem einzelnen Fall entworfen wurde. Es müssen also bei jeder Untersuchung die unter 3 und 4 genannten Grössen gemessen werden, was natürlich nicht gleichzeitig, sondern nur nach einander geschehen kann. Während dieser beiden Messungen muss die Kopfhaltung des Beobachters völlig unverändert bleiben, denn schon eine Verschiebung von 1 Ctm. nach vorn oder hinten verursacht einen Fehler von einer Dioptrie.

Wir haben bisher den Augenhintergrund als beleuchtet vorausgesetzt und müssen daher jetzt noch die Hülfsmittel angeben, welche es ermöglichen, ein Strahlenbündel in Richtung unserer Sehlinie in das untersuchte Auge zu senden. Dieser Zweck wurde vollkommen er-

reicht durch den ursprünglichen Helmholtz'schen[1]) Augenspiegel. Dass derselbe in seiner ursprünglichen Form wenig Verwendung gefunden hat lag wesentlich an der unbequemen Stellung der Lichtquelle, welche der von Helmholtz vorgeschriebene Einfallswinkel von 60° erforderte. Allerdings lässt sich dieser Uebelstand vermeiden, wenn man als Lichtquelle ein kleines Glühlicht verwendet, welches man leicht auf einen Einfallswinkel von 60° einstellen kann; allein zur Zeit der Erfindung des Augenspiegels gab es das noch nicht. Theils aus diesem Grunde, theils wegen der besonders für das umgekehrte Bild erforderlichen grösseren Lichtintensität gab man durchbohrten Spiegeln den Vorzug. Rüte[2]) führte den Gebrauch des Concavspiegels ein, Coccius[3]) zog es vor, denselben Effect durch Combination eines Planspiegels mit einer convexen Beleuchtungslinse zu erreichen. Uebrigens ist die Zahl der von verschiedenen Seiten angegebenen Augenspiegel so gross, und der Unterschied in der Ausführung der von Helmholtz dafür aufgestellten Grundsätze so gering, dass es unnütz wäre, alle diese Instrumente und ihre Namen zu nennen. Ein den jetzigen Anforderungen entsprechender Augenspiegel muss ebensowohl für die Untersuchung im umgekehrten, als im aufrechten Bild, wie zur Refractions-Diagnose eingerichtet sein. Es ist also zweckmässig, Concav- und Planspiegel an demselben Instrument zu vereinigen und dasselbe mit einer hinreichend grossen Anzahl von Concav- und Convexgläsern zu versehen, welche am besten auf einer hinter dem Spiegel befindlichen Drehscheibe angebracht werden.

Als Lichtquelle dient bei der ophthalmoscopischen Untersuchung entweder eine helle Oel- oder Gaslampenflamme, electrisches oder Tageslicht. Letzteres, dessen Verwendbarkeit bereits von Helmholtz[4]) angedeutet wurde, ist die vorzüglichste Lichtquelle für alle Fälle, in denen es darauf ankommt ein genaues Urtheil über die Farben des Augenhintergrundes zu gewinnen, oder leichte Trübungen der Retina wahrzunehmen.

Man richtet die Beleuchtung mit Tageslicht am besten so ein, dass man in den Fensterladen eines im übrigen ganz verdunkelten Zimmers, eine 3 bis 4 Ctm. grosse Oeffnung anbringt, welche es gestattet, den Augenspiegel, ähnlich wie den Spiegel eines Microscops,

[1]) Beschreibung eines Augenspiegels. 1851.
[2]) Der Augenspiegel und das Optomometer. 1853.
[3]) Ueber die Anwendung eines Augenspiegels etc. 1853.
[4]) Beschreibung eines Augenspiegels. Berlin 1851. S. 19.

nach dem Himmel zu richten. Directes Sonnenlicht darf natürlich nur bei völlig erblindeten Augen Verwendung finden. Besonders empfehlenswerth ist die Benutzung von Tageslicht für die ophthalmoscopische Untersuchung des Sehnerven und der Retina; für alle andern Fälle ist eine gute Lampenflamme vollkommen ausreichend und in mancher Beziehung bequemer.

Das Ophthalmometer.

Das Ophthalmometer wurde von Helmholtz zu dem Zwecke construirt, die bei der Accommodation betheiligten Krümmungsflächen mit Genauigkeit zu messen.

Eine convexe spiegelnde Fläche entwirft bekanntlich von den umgebenden Gegenständen um so kleinere Bilder, je kürzer ihr Krümmungsradius ist. Somit kann man denn auch wiederum die Grösse der Bilder benutzen, um daraus den Krümmungsradius zu berechnen. Der Messung des Spiegelbildes der Cornea stellte sich aber die grosse Schwierigkeit entgegen, dass es unmöglich ist, das lebende Auge unbeweglich festzustellen. Scharf sind die Bilder eines Kugelspiegels, also auch der Hornhaut, nur dann, wenn alle Strahlen nahezu senkrecht auf die spiegelnde Fläche fallen. Daraus ergiebt sich, dass man zum Zwecke dieser Messungen nur Bilder gebrauchen kann, welche beträchtlich kleiner sind, als der Hornhautradius. Man muss deshalb die Bilder bis auf den hundertsten Theil eines Millimeters sicher bestimmen können, wenn man den etwa 8 Mm. betragenden Hornhautradius bis auf $^1/_{100}$ seiner Grösse richtig berechnen will. Natürlich giebt es keine Befestigungsweise des Kopfes eines Menschen, bei welcher nicht Verschiebungen von $^1/_{100}$ Mm. vorkommen könnten. Es kam also darauf an, das bewegliche Hornhautbildchen zu messen, während es sich bewegt. Helmholtz[1]) löste die Aufgabe durch die Construction seines Ophthalmometers, dessen Wirkung darauf beruht, dass Gegenstände, welche wir durch eine schräg gegen die Gesichtslinie gehaltene Glasplatte mit vollkommenen ebenen und parallelen Flächen betrachten, etwas seitlich verschoben erscheinen, und dass diese Verschiebung desto grösser ist, je grösser der Einfallswinkel der Lichtstrahlen gegen die Platte. In Fig. 18 sei A ein Fernrohr, vor dessen Objectivglas und schräg gegen seine Axe die beiden planparallelen Glasplatten a_1 b_1 und a_2 b_2 so stehen, dass die erstere die rechte, die andere die linke Hälfte des

[1]) Arch. f. Ophth. Bd. I. 2. p. 1—74.

Objectivglases deckt. Das Fernrohr sei auf das Object $c\,d$ eingestellt, dann erscheint dem Beobachter durch die Platte $a_1\ b_1$ das Bild nicht in $c\ d$, sondern in $c_1\ d_1$ und durch die Platte a_2 b² in $c_2\ d_2$. Beide Bilder erscheinen gleichzeitig in dem Gesichtsfelde des Fernrohrs neben einander. Wenn man nun die Glasplatten so weit dreht, dass das Ende c^1 des ersten mit dem Ende d^2 des zweiten Bildes zusammenfällt, und man die Winkel kennt, um welche die Glasplatten gedreht sind, so lässt sich daraus und aus der bekannten Entfernung des

Fig. 18.



Objectes $c\ d$ seine Grösse α berechnen. Die Einstellung der betreffenden Ränder der Doppelbilder kann sehr scharf geschehen, selbst wenn sich das Gesichtsfeld ein wenig bewegt, da die beiden Bilder $c_1\ d_1$ und $c_2\ d_2$ sich immer genau in derselben Weise mitbewegen, und ihre Berührung dabei nicht gestört wird.

Der Krümmungsradius der Cornea (in der Sehlinie gemessen) hat nach Donders bei Emmetropie eine durchschnittliche Grösse von 7,7 Mm. Bei Myopie fand sich der Krümmungsradius durchschnittlich grösser als bei Emmetropie, was sich wohl daraus erklärt, dass bei Myopie nicht nur die Sehaxe länger, sondern sämmtliche Durchmesser des Auges grösser werden. Auch bei Hypermetropen fand Donders durchschnittlich die Cornea etwas weniger gewölbt, als bei Emmetropen, doch war ein Zusammenhang zwischen dem Grade der Hypermetropie und der Grösse des Krümmungsradius nicht ersichtlich.

Zahlreiche Messungen haben bewiesen, dass die Cornea in ihren verschiedenen Meridianen einen verschiedenen Krümmungsradius besitzt, und zwar entspricht das Krümmungsmaximum durchgehends ungefähr dem verticalen Meridian. Die Krümmung in jedem einzelnen Meridian ist nahezu elliptisch; der Ort, an welchem sich die Scheitel sämmtlicher Ellipsen scheiden, liegt ungefähr in der Mitte der Hornhautoberfläche.

Die Sehlinie weicht unter normalen Verhältnissen stets nach innen vom Hornhautscheitel ab. Den Winkel, welchen dieselbe mit der Hornhaut bildet, bezeichnet man als den Winkel α. Die Grösse

dieses Winkels maass Donders[1]) auf folgende Weise: Senkrecht und unmittelbar über dem Ophthalmometer wurde eine Lichtflamme angebracht, deren Hornhautspiegelbild ophthalmometrisch beobachtet wurde. Vor dem untersuchten Auge befand sich ein horizontaler Gradbogen so aufgestellt, dass sein Mittelpunkt mit dem Drehpunkt des Auges zusammenfiel. Auf demselben war ein Visirzeichen verschiebbar angebracht, welches dem untersuchten Auge seinen Fixirpunkt anwies und es in diejenige Stellung zu führen gestattete, bei welcher das Spiegelbild der Lichtflamme gerade von der Mitte der Hornhaut reflectirt wurde. Letzteres war der Fall, wenn bei der Drehung der Glasplatten des Ophthalmometers die Doppelbilder des Hornhautreflexes an beiden Seiten gleichzeitig den Rand der sich zur Hälfte bedeckten Doppelbilder der Hornhaut erreichten. (Vergl. Fig. 19.)

Fig. 19[2])

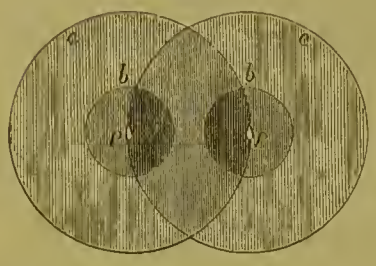

Die nach dieser Methode angestellten Untersuchungen haben ergeben, dass die Grösse des Winkels α in Zusammenhang steht mit dem Brechzustand. Bei Emmetropie beträgt der Winkel α durchschnittlich 5°, bei Myopie wird er kleiner, und kann sogar negativ werden, so dass die Gesichtslinie nach aussen von der Hornhautmitte abweicht. Bei Hypermetropie ist der Winkel grösser als bei Emmetropie, in 16 von Donders untersuchten Fällen betrug das Minimum 6°, das Maximum 9°, das Mittel 7,3°. Auch bei Meridian-Asymmetrie, besonders wenn Hypermetropie dabei im Spiele ist, findet sich gewöhnlich die Abweichung der Gesichtslinie von der Mitte der Hornhaut grösser als sonst.

In neuerer Zeit ist das Ophthalmometer, besonders eine von Javal und Schiötz modificirte Form desselben, vielfach benutzt worden zur Diagnose des Astigmatismus. Ich bevorzuge für diesen Zweck die Untersuchung im reellen Bilde (s. S. 96).

Die verschiedene Grösse der Abweichung der Gesichtslinie von der Mitte der Hornhaut liegt einigen Eigenthümlichkeiten des Blickes zu Grunde, welche im myopischen und hypermetropischen Auge auf-

---

[1]) l. c. pag. 157.

[2]) c ist die Cornea, p die Pupille, b der Hornhautreflex. Um das untersuchte Auge hinreichend genau sehen zu können, muss es von einer dicht daneben aufgestellten Lampe beleuchtet werden, welche nach dem Ophthalmometer hin durch einen Schirm abgeblendet wird.

fallen. Unser Urtheil über die Stellung der Augen hängt ab von der Stellung der Hornhaut. Stehen die Sehlinien parallel, so divergiren bei emmetropischen Augen die Mittellinien der Hornhaut um etwa 10°. Diese Stellung sind wir gewöhnt als die normale zu betrachten. Wird nun der Winkel α grösser, wie z. B. bei Hypermetropie bis zu 9°, so schneiden sich bei parallelen Sehlinien die Mittellinien der Hornhäute hinter dem Auge unter einem Winkel von 18°, und diese Stellung macht dann den Eindruck der Divergenz. Ein scheinbarer Strabismus divergens gehört daher zu den Eigenthümlichkeiten des hypermetropischen Auges, und manchmal ist dieser Schein so täuschend, dass man sich erst durch den Versuch von der richtigen Stellung der Sehlinien überzeugen muss.

Man stellt derartige Versuche am einfachsten so an, dass man ein in etwa 25 Ctm. gehaltenes Object fixiren lässt und nun zunächst das eine Auge, dann das andere verdeckt. Muss das aufgedeckte Auge, um sich zur Fixation einzustellen, erst eine Bewegung ausführen, so war eine Stellungsanomalie, Schielen, vorhanden; behält das Auge bei diesem Versuche seine Stellung unverändert bei, so ist kein Schielen, sondern nur ein scheinbarer Strabismus vorhanden.

Umgekehrt verhält es sich bei Myopie. Die Kleinheit des Winkels α' verursacht einen scheinbaren Strabismus convergens und manchmal findet man sogar bei dem angeführten Fixationsversuch, dass scheinbarer Strabismus convergens vorhanden ist, zugleich mit einer nachweisbaren Divergenz der Sehlinien.

III.

Krankheiten der Augenmuskeln.

Von den Bewegungen der Augen und den Gesetzen der Diplopie.

Die Bewegungen des Auges geschehen um Drehungsaxen, von welchen man annimmt, dass sie sich sämmtlich in einem Punkte, dem Drehpunkte, schneiden. Ueber die Lage des Drehpunktes liegen zahlreiche Untersuchungen vor, welche jedoch zu ziemlich abweichenden Resultaten führten. Die Ursache dieses Mangels an Uebereinstimmung ist zum Theil den Untersuchungsmethoden zuzuschreiben, zum Theil aber auch in der Verschiedenheit der Augen begründet. Von der Thatsache ausgehend, dass Ametropie hauptsächlich von der Länge der Sehaxe abhängt, eröffneten Donders und Doyer[1]) eine Untersuchungsreihe, um die Lage des Drehpunktes bei den verschiedenen Refractionszuständen festzustellen. Die Resultate, welche sich dabei ergaben, sind folgende:

1) Im emmetropischen Auge liegt das Bewegungscentrum durchschnittlich 1,77 Mm. hinter der Mitte der Sehaxe.

2) Bei Myopie liegt das Bewegungscentrum tiefer im Auge, zugleich aber (wegen der Verlängerung des sagittalen Durchmessers) auch weiter von der hinteren Wand. Das Verhältniss zwischen dem Theil der Sehaxe, welcher vor dem Bewegungscentrum liegt, und dem hinter ihm gelegenen Theile ist nahezu dasselbe wie im emmetropischen Auge.

3) Im hypermetropischen Auge liegt das Bewegungscentrum weniger tief hinter der Hornhaut, trotzdem aber der hinteren Wand des Auges erheblich näher.

---

[1]) Vergl. Donders, Die Anomalien der Refraction und Accommodation. § 16.

Die Excursion der Augenbewegungen beträgt in verticaler Richtung etwa 90°, so jedoch, dass die Bewegung nach unten beträchtlicher ist, als die nach oben. In horizontaler Richtung kann das normale emmetropische Auge in der Jugend sich etwa um 42 bis 51° nach einwärts, um 44 bis 49° nach auswärts drehen; die Beweglichkeit ist für beide Augen in der Regel gleich. Mit der Zunahme des Lebensalters nimmt die Beweglichkeit ab. Zu bemerken ist noch, dass Uebung der Augenbewegungen einen nachweisbaren Einfluss auf die Grösse derselben erkennen lässt.

Die Innenwendung fällt erheblicher aus, wenn beide Augen gleichzeitig nach derselben Seite bewegt werden (associirte Bewegung), als wenn beide Augen gleichzeitig nach innen gewendet werden sollen (Convergenz- oder accommodative Bewegung). Es folgt daraus, dass bei der Convergenzbewegung nicht allein die recti interni, sondern auch die externi innervirt werden. Die Spannung der Augenmuskeln ist also bei der Convergenz grösser, als sie für jedes Auge einzeln bei derselben Blickrichtung, aber mit parallelen Sehaxen, ausfallen würde. Der durch die stärkste Convergenz der Sehlinien erreichbare Punkt zeigt bei Emmetropie eine Entfernung von 6—8 Ctm.

Die Stellung des Auges ist durch die Lage der Blicklinie, d. h. der Linie, welche den fixirten Punkt und den Drehpunkt des Auges verbindet, noch nicht hinreichend bestimmt, der Augapfel würde vielmehr noch beliebige Rollungen um die Blicklinie als Axe machen können, ohne dass diese ihre Lage dabei ändert. Solche Drehungen des Augapfels pflegt man Raddrehungen zu nennen, weil die Iris sich dabei dreht wie ein Rad. Die darauf hin gerichteten Untersuchungen haben das von Donders zuerst aufgestellte Gesetz bestätigt, dass, wenn die Lage der Blicklinie in Beziehung zum Kopfe gegeben ist, dazu auch ein bestimmter und unveränderlicher Werth der Raddrehung gehört. Uebrigens fallen die physiologischen Meridianneigungen nie so gross aus, wie die sehr erheblichen pathologischen Rollungen, welche in Folge von Abnormitäten der Augenmuskeln vorkommen.

Unter physiologischen Verhältnissen wird die Innervation der Augen durch die Gewohnheit des binocularen Einfachsehens beherrscht. Wollen wir irgend ein Object, auf welches sich unsere Aufmerksamkeit richtet, genau ins Auge fassen, so geben wir den Augen diejenige Richtung, bei welcher das Netzhautbild auf der physiologisch am besten construirten Stelle der Retina, auf der fovea centralis, zu Stande kommt. Die symmetrische Lage der physiologischen Netzhautcentren ist also der anatomische Grund für die binocu-

lare Fixation. Wird z. B. ein weit entferntes Object mit parallelen Sehlinien fixirt und richtet sich dann die Aufmerksamkeit auf ein zweites seitlich gelegenes Object, so befindet sich das Netzhautbild desselben in beiden Augen gleich weit von der macula lutea entfernt und es müssen daher die Augen, um dieses Object zu fixiren, um gleiche Winkel gedreht werden. Es wird folglich auch eine beiderseits gleiche Innervation für die symmetrischen Augenbewegungen gefordert werden. Die Sache verhält sich natürlich ebenso, wenn das Fixirobject sich in der Medianlinie annähert.

Im Interesse des binocularen Einfachsehens können aber auch Augenbewegungen eingeleitet werden, welche unter normalen Verhältnissen gar nicht vorkommen, nämlich Divergenz der Sehaxen und Höhenunterschiede derselben. Bringt man bei Betrachtung eines weit entfernten Objectes, vor das eine Auge ein Prisma von 6—7° mit dem brechenden Winkel nach aussen, so wird das Netzhautbild medialwärts von der macula lutea abgelenkt, und es tritt Doppelsehen ein, welches allmälig verschwindet, dadurch dass das Auge eine Drehung ausführt, durch welche die macula lutea nach innen, die Cornea also nach aussen bewegt wird. Die auf diese Weise erreichbare Divergenz der Sehaxen beträgt bei Emmetropie durchschnittlich 4°. Es hat auf das Maximum der erreichbaren Divergenz gar keinen Einfluss, ob man ein Prisma von 8° (welches eine Minimalablenkung von etwa 4° bewirkt) nur vor dem einen Auge anbringt, oder ob man die prismatische Wirkung auf beide Augen vertheilt, indem man jedes Auge mit einem Prisma von etwa 4° (mit dem brechenden Winkel nach aussen) versieht. Schon dieser Umstand beweist, dass auch hierbei die Innervationsimpulse auf beide Augen gleichmässig vertheilt werden, so dass, wenn bei einseitiger Application des Prisma auch nur das eine Auge nach aussen abweicht, dennoch die Innervationsimpulse sich auf beide Auge erstrecken.

Die Ausgleichung eines durch Prismen hervorgerufenen Doppelsehens mittelst einer compensirenden Drehung des Auges bezeichnet man gewöhnlich als Ueberwindung des Prisma. Es werden also von Emmetropen, ausgehend von paralleler Stellung der Sehaxen, durchschnittlich Prismen von 8° durch Divergenz überwunden, was einer Divergenz der Sehlinien um 4° gleichkommt. Bei Hypermetropen ist in der Regel die durch Prismen erreichbare Divergenz der Sehlinien geringer, bei Myopen grösser als bei Emmetropen.

In ganz ähnlicher Weise werden Prismen mit dem brechenden Winkel nach innen durch Convergenz überwunden, wobei gleichzeitig

eine Verkleinerung der Pupillenweite und eine Accommodations-Anspannung eintritt. Unter Verzichtleistung auf scharfe Netzhautbilder und mit einiger Uebung kann man sehr starke Prismen mit dem brechenden Winkel nach innen, bis zu dem überhaupt erreichbaren Convergenzgrade überwinden.

Immerhin handelt es sich bei diesen Vorgängen um Augenbewegungen, welche uns bereits mehr oder weniger geläufig sind. Convergenzbewegungen machen wir so häufig im täglichen Gebrauch der Augen, dass wir gar keine Schwierigkeiten finden, sie auch unter dem Einfluss von Prismen auszuführen. Divergenz der Sehlinien kommt allerdings im Normalzustand niemals vor, wohl aber haben wir gelernt, so oft wir von Convergenz der Sehlinien zu paralleler Blickrichtung übergehen, beide recti externi zugleich in Thätigkeit zu bringen und wir vermögen dies auch etwas über die normale Grenze hinaus fortzusetzen, wenn es zum Zwecke des binocularen Einfachsehens gefordert wird. Aehnlich verhält sich die Sache, wenn wir durch Prismen mit dem brechenden Winkel nach oben oder unten, über einander stehende Doppelbilder machen, welche durch einen Höhenunterschied der Sehlinien vereinigt werden; unter physiologischen Verhältnissen ist diese Höhenabweichung der Sehaxen nur in sehr geringem Grade möglich, sie beträgt meistens nur $1^1/_2$ bis 2^0, d. h. Prismen von 3 bis 4^0 werden durch Höhenabweichungen überwunden. Durch Uebung und dadurch, dass man die Prismen zunächst horizontal hält und nur ganz allmälig in verticale Richtung dreht, kann man Prismen von 6 bis 8^0 überwinden lernen. Besonders bei Myopie werden manchmal erheblich stärkere in verticaler Richtung wirkende Prismen durch einen Höhenunterschied der Sehlinien überwunden.

Das Doppelsehen bei physiologischen Versuchen lässt sich immer, pathologisches Doppelsehen in den meisten Fällen auf Grundlage der sogenannten empiristischen Theorie des Sehens erklären. Wenn wir irgend ein Object zunächt mit einem Auge, z. B. mit dem rechten, fixiren, so wird ein zweiter nach rechts gelegener Gegenstand sein Bild auf der medialen Hälfte der Retina entwerfen. Eindrücke also, welche die mediale Hälfte der rechten Retina treffen, werden auf rechts vom Fixirpunkt gelegene Objecte bezogen. Aus denselben Gründen werden die Netzhautbilder, welche der temporalen Hälfte der Retina des rechten Auges angehören, auf links gelegene Objecte bezogen. Für das linke Auge gestalten sich die Verhältnisse natürlich in genau symmetrischer Weise.

Wenden wir diese einfachen Sätze auf beide Augen zugleich an, so enthalten sie die Gesetze für das Auftreten gleichnamiger oder gekreuzter Doppelbilder.

Es seien in Fig. 20 beide Augen auf den Punkt b gerichtet, so wird das Bild a' des Punktes a in beiden Augen auf der medialen

Fig. 20.

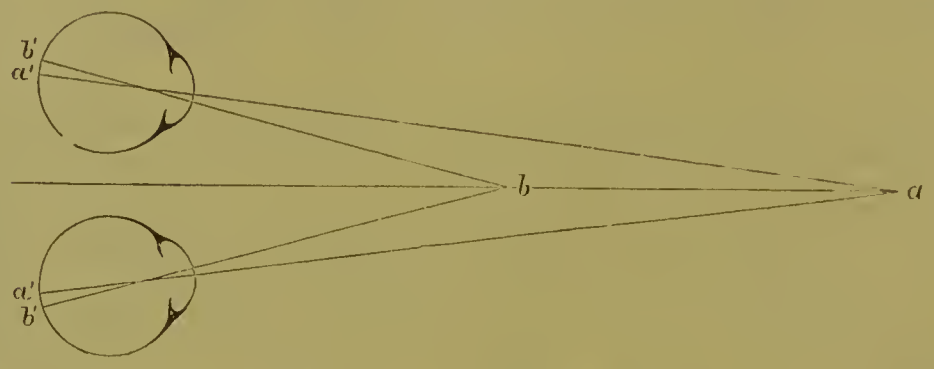

Hälfte der Retina entworfen, und es wird also nach dem eben Gesagten das Bild a' des linken Auges auf einen nach links, das Bild a' des rechten Auges auf einen nach rechts von b gelegenen Punkt bezogen werden. Der Punkt a erscheint also in Doppelbildern und zwar in gleichnamigen. Relativ zum Punkt a stehen die Sehaxen, da sie sich in b schneiden, convergent. Convergenz der Sehaxen giebt also zu gleichnamigen Doppelbildern Veranlassung, und umgekehrt können wir der Regel nach aus gleichnamigen Doppelbildern auf Convergenz der Sehaxen schliessen. Netzhauteindrücke dagegen, welche die temporale Hälfte der Retina treffen, werden vom rechten Auge nach links, vom linken nach rechts vom Fixirpunkt projicirt. Ist also a der fixirte Punkt, so entwirft b sein Bild b' beiderseits auf der temporalen Hälfte der Netzhäute; der Punkt b erscheint also doppelt, und zwar wird das dem rechten Auge angehörige Bild links, das dem linken Auge zukommende rechts von b gesehen werden. Die Diplopie ist also gekreuzt. Relativ zum Punkt b stehen die auf a gerichteten Sehaxen divergent, folglich giebt Divergenz der Sehaxen zu gekreuzten Doppelbildern Veranlassung, und umgekehrt, gekreuzte Diplopie lässt auf Divergenz der Sehaxen schliessen.

Diese sehr leicht ausführbaren Versuche finden eine weitere Bestätigung durch Prismen. Bringen wir vor das eine Auge, z. B. das rechte, ein Prisma mit der Basis nach innen, so wird das Bild so abgelenkt, dass der mit dem linken Auge fixirte Punkt, im rechten sein Bild medialwärts von der macula lutea entwirft; es tritt demnach

gleichnamigo Diplopie ein. Ist umgekehrt in Folge einer falschen (convergirend schielenden) Richtung des rechten Auges gleichnamige Diplopie vorhanden, so werden wir das medialwärts von der macula lutea abgewichene Netzhautbild durch Prismen von geeigneter Stärke und mit der Basis nach aussen, so weit temporalwärts verschieben können, dass es jetzt auf der macula lutea liegt. Wir haben damit die Möglichkeit des binocularen Einfachsehens wieder hergestellt, und diese Möglichkeit wird verwirklicht werden, wenn überhaupt ein normales binoculares Sehen besteht. Unter dieser Voraussetzung also können wir gleichnamige Diplopie durch Prismen mit der Basis nach aussen, gekreuzte Diplopie durch Prismen mit der Basis nach innen corrigiren.

In Uebereinstimmung mit dem oben über die Wirkung der Prismen Gesagten, ist es nicht nothwendig, das corrigirende Prïsma vor dem abgewichenen Auge anzubringen, meistens ist es zweckmässiger, die Prismen auf beide Augen gleichmässig zu vertheilen.

Ebenso verhält es sich, wenn die Doppelbilder einen Höhenunterschied zeigen. Liegt z. B. das Netzhautbild des fixirten Gegenstandes auf dem einen Auge unterhalb der macula lutea, so wird es oberhalb des fixirten Objectes gesehen werden. Durch ein Prisma mit der Basis nach oben, können wir es der macula lutea annähern und das binoculare Einfachsehen wieder herstellen. Will man die prismatische Wirkung auf beide Augen vertheilen, so würde das andere Auge mit einem Prisma zu versehen sein, dessen Basis nach unten liegt.

Der Nachweis, dass normales binoculäres Einfachsehen vorhanden ist, wird geliefert durch den Hering'schen[1]) Fall-Versuch, welcher am einfachsten auf folgende Weise angestellt wird.

Eine kurze (etwa 25 Ctm.) lange cylindrische Röhre, weit genug um beide Augen aufzunehmen, ist an ihrem einem Ende mit zwei aussen befestigten langen Nadeln versehen, welche so weit nach aussen abgebogen sein müssen, dass sie beim Sehen durch die Röhre nicht sichtbar sind. Die beiden Enden dieser Nadeln sind durch einen sehr feinen Seidenfaden mit einander verbunden in dessen Mitte ein Knoten oder besser eine sehr kleine Perle so angebracht ist, dass sie sich beim Sehen durch die Röhre gerade in der Mitte des Gesichtsfeldes befindet. Die Röhre wird bei horizontaler Richtung des Fadens dicht an das Gesicht gehalten, so dass sie beide Auged einschliesst; die Perle in der Mitte des Gesichtsfeldes dient als Fixirpunkt.

[1]) v. Graefe's Archiv. Bd. XIV. 1. S. 3.

Lässt man dann kleine Kugeln von verschiedener Grösse etwa 12 mal hinter einander bald vor, bald hinter der Perle aus beliebiger Höhe herabfallen, so weiss ein binocular Sehender, wenn er überhaupt aufmerksam ist, stets mit voller Sicherheit anzugeben, ob die Kugel diesseits oder jenseits des Fixirpunktes herabgefallen ist; während Jemand, der nur mit einem Auge sieht, sich sehr häufig täuscht oder unsicher ist; denn er kann den Fallort der Kugel nur errathen und irrt daher in der Hälfte der Fälle.

Augenmuskel-Lähmungen.

Die Nerven, welche die Bewegungen des Auges beherrschen, sind in ungleichmässiger Weise auf die Muskeln vertheilt. Während der nerv. abducens und der trochlearis nur den einen gleichnamigen Muskel innerviren, hängen sämmtliche übrigen inneren und äusseren Augenmuskeln einschliesslich des musc. levator palpebrae sup. von dem nerv. oculomotorius ab. Ausserdem übt noch der Sympathicus einen Einfluss auf die Muskeln der Lider aus.

Einer speciellen Betrachtung der Augenmuskel-Lähmungen legen wir am besten das durch die Nervenvertheilung an die Hand gegebene Eintheilungsprincip zu Grunde.

Abducenslähmung.

Die Lähmung des musc. rectus externus bewirkt eine Beschränkung der Aussenwendung des Auges, welche je nach dem Grade der Lähmung sehr verschieden ausfällt. Während bei vollständiger Lähmung das Auge kaum über die Mitte der Lidspalte nach aussen gewendet werden kann, bleibt bei unvollständiger Lähmung die Beweglichkeit manchmal so gut erhalten, dass das Auge fast die Grenze der Aussenwendung, wenn auch gewöhnlich nur auf kurze Zeit und unter zuckenden Bewegungen erreicht. Die Abschätzung des Beweglichkeitsdefectes wird dadurch sehr erleichtert, dass der Raum, welcher bei möglichster Aussenwendung des Auges zwischen dem Hornhautrand und dem äusseren Lidwinkel frei bleibt, eine leicht erkennbare Grösse darstellt. Es kommt indessen hierbei wesentlich darauf an, die Beweglichkeit beider Augen mit einander zu vergleichen, da die Grösse der überhaupt erreichbaren Drehung nicht unerhebliche individuelle Differenzen zeigt. Während manche Individuen einen so grossen

Drehungsbogen beschreiben können, dass der Hornhautrand hinter dem äusseren Lidwinkel verschwindet, bleibt bei anderen stets noch ein mehr als Millimeter breites Segment der Sclera sichtbar. Indessen abgesehen von Ausnahmen, welche in auffälligen Differenzen des anatomischen Baues ihre Erklärung finden (z. B. einseitige hochgradige Kurzsichtigkeit), ist die Beweglichkeit beider Augen gleich, so dass ein Unterschied in der Excursion der Augenbewegungen, der Regel nach, auf eine Muskellähmung desjenigen Auges bezogen werden darf, welches bei den associirten Bewegungen zurückbleibt.

Selbst wenn der Defect der absoluten Beweglichkeit zu gering ist, als dass er unzweifelhaft sichtbar wäre, so tritt doch die Beweglichkeitsstörung bei den associirten Augenbewegungen hervor. Bei einer rechtsseitigen Abducenslähmung z. B. werden bei den associirten Bewegungen nach links der musc. rectus externus des linken und der rectus internus des rechten Auges in gleichmässiger Weise zusammenwirken; bei der Bewegung nach rechts dagegen werden die auf beide Augen gleichmässig vertheilten Innervationsimpulse nur für den gesunden rectus internus des linken, nicht für den paretischen rectus externus des rechten Auges genügen. Das linke Auge ist daher im Stande, der Bewegung des Fixirobjectes genügend zu folgen, das rechte Auge bleibt, schon ehe es die Grenzen seiner absoluten Beweglichkeit erreicht hat, in der Bewegung zurück, es muss die Fixation aufgeben, eine abnorme Convergenz der Sehaxen und in Folge dessen gleichnamige Doppelbilder treten ein. Bedeckt man nun das gesunde (linke) Auge mit der Hand oder mit einem mattgeschliffenen Glas, so kann das andere, wenn es die Grenze seiner absoluten Beweglichkeit noch nicht erreicht hatte, sich nun auf das Fixirobject einstellen, natürlich aber nur mit einer grösseren Kraftanstrengung als unter normalen Verhältnissen der Fall sein würde. Da aber die Innervationsimpulse auf beide Augen gleichmässig wirken, der gesunde rectus internus des linken Auges also ebenso stark innervirt wird, wie der paretische rectus externus des rechten, so fällt die associirte Bewegung des linken Auges relativ zu stark aus, und es tritt eine noch stärkere abnorme Convergenz ein, als wenn das gesunde Auge zur Fixation benutzt wird.

Häufig geräth der Antagonist des gelähmten Muskels in einen Zustand von Verkürzung, welcher eine Ausbreitung der abnormen Convergenz über das ganze Blickfeld zur Folge hat. Es erklärt sich dies daraus, dass der Antagonist fortwährend in Function bleibt. So wird z. B. bei rechtsseitiger Abducenslähmung der rectus interus des be-

fallenen Auges, sowohl bei den associirten Bewegungen nach links, als bei den Convergenzbewegungen in Thätigkeit gesetzt, ohne dabei das normale Gegengewicht in der Spannung des Abducens zu finden. In vielen Fällen entwickelt sich dieses paralytische Schielen schon in einer recht frühen Krankheitsperiode; bei beträchtlicher Abducenslähmung bleibt es nur ausnahmsweise aus. Doch kommen auch Fälle vor, in welchen im ganzen Verlaufe der Abducenslähmung ein eigentliches paralytisches Schielen sich nicht entwickelt, sondern die Convergenz nur in jenen Stellungen hervortritt, bei welchen die Thätigkeit des gelähmten Muskels erfordert wird. Höchst wahrscheinlich liegen dem frühzeitigen Auftreten oder gänzlichen Ausbleiben des paralytischen Schielens präexistirende Elasticitätsverhältnisse der Augenmuskeln zu Grunde.

Die Diagnose der Abducenslähmung bietet wenig Schwierigkeiten: häufig ist die Beschränkung der Beweglichkeit so deutlich, dass schon dadurch die Diagnose gesichert wird; ist die Beweglichkeitsbeschränkung gering, so dass Zweifel übrig bleiben, so giebt die Prüfung der Doppelbilder eine sehr zuverlässige Untersuchungsmethode an die Hand. Die Diplopie tritt auf bei denjenigen Blickrichtungen, für welche die Wirkung des Abducens ungenügend ausfällt, und es wird die Distanz der Doppelbilder um so mehr zunehmen, je mehr die Wirkung des gelähmten Muskels beansprucht wird. Die methodische Prüfung der Doppelbilder geschieht am besten in der Weise, dass man ein scharf begrenztes, leicht wahrnehmbares Fixationsobject (am besten eine hell brennende Kerzenflamme) benutzt und das eine Auge mit einem gefärbten (hellrothen) Glas versieht. Die Farbendifferenz der beiden Bilder erleichtert dem Patienten die gesonderte Auffassung derselben und giebt sofort Aufschluss darüber, welchem Auge jedes der Doppelbilder angehört. Nehmen wir wieder eine rechtsseitige Abducensparese an, zunächst ohne secundäre Contraction des Antagonisten, so wird Einfachsehen vorhanden sein, in der linken Hälfte des Blickfeldes, bis zur Mittellinie oder auch über dieselbe hinaus, bis das Fixirobject dem rechten Auge gegenüber steht. Je mehr wir aber den Blick nach rechts wenden lassen, um so mehr bleibt das rechte Auge in seiner Bewegung zurück, es treten gleichnamige Doppelbilder auf, deren Entfernung in merklicher Weise zunimmt, je mehr die Kerze nach rechts bewegt wird.

Die Grenzlinie, welche das Gebiet des Einfachsehens von dem der Diplopie trennt, findet sich je nach dem Grade der Lähmung, und je nachdem eine secundäre Contraction des Antagonisten eingetreten

ist oder nicht, bald diesseits bald jenseits der Mittellinie. Diese Grenzlinie hat ferner meistens keine verticale, sondern eine derartig schiefe Richtung, dass das Gebiet des Doppelsehens nach unten ein ausgedehnteres ist, als nach oben. Da nämlich fast alle Objecte in der oberen Hälfte des Blickfeldes mit parallelen Sehlinien zu betrachten sind, während mit gesenkter Blickrichtung sich in der Regel Convergenz verbindet, so finden wir überhaupt häufig auch unter pathologischen Verhältnissen beim Blick nach oben Neigung zu paralleler Sehaxenrichtung oder auch Divergenz, beim Blick nach unten Neigung zu Convergenz.

Endlich ist jene Grenze zwischen Einfach- und Doppelsehen überhaupt keine feste und unabänderliche, sie zeigt eine etwas verschiedene Lage, je nachdem man bei der Untersuchung vom Gebiete des Einfach- oder des Doppelsehens ausgeht. Im ersteren Falle wird am binocularen Einfachsehen festgehalten, so lange die Verhältnisse der Innervation es irgend erlauben, während umgekehrt, wenn man vom Gebiete des Doppelsehens aus das Fixirobject nach der anderen Seite hin allmälig verschiebt, die Doppelbilder noch bei einer Stellung der Augen vorhanden zu bleiben pflegen, in welcher das binoculare Einfachsehen recht wohl hergestellt werden kann. Der Drang zum binocularen Einfachsehen widersetzt sich also dem Auseinanderweichen der Doppelbilder so lange, als es nur irgend möglich, er kommt weniger stark zur Geltung, wenn es sich darum handelt, durch kräftige Innervationsimpulse bereits vorhandene Doppelbilder zu verschmelzen. Der Einfluss, den das Bedürfniss des binocularen Einfachsehens auf die Unterhaltung einer richtigen Augenstellung ausübt, lässt sich häufig deutlich nachweisen bei rückgängigen Augenmuskellähmungen, bei welchen im grössten Theile des Blickfeldes das Einfachsehen wieder hergestellt ist. Bringt man z. B. in einem solchen Falle von Abducensparese durch vertical ablenkende Prismen über einander stehende Doppelbilder hervor, so zeigen dieselben im Grenzgebiete des binocularen Einfachsehens neben dem Höhenunterschiede auch eine gleichnamige Seitenablenkung. Es liegt darin der Beweis, dass das Einfachsehen nur mit Hülfe ungewöhlich starker Innervationsimpulse unterhalten werden konnte, welche aufzubieten kein Grund vorliegt, sobald durch vertical ablenkende Prismen eine binoculare Verschmelzung der Netzhautbilder unmöglich gemacht wird.

Hat sich paralytischer Strabismus convergens entwickelt, so breitet sich nebst der falschen Stellung des Auges auch die Diplopie über das ganze Blickfeld oder den grössten Theil desselben aus. Die Diagnose zwischen paralytischem und typischem Strabismus convergenz

ist nicht schwierig, trotzdem dass ein ursprünglich paralytisches Schielen in typisches übergehen kann, wenn nämlich nach Heilung der Lähmung Strabismus convergens zurückbleibt. Wir werden alle Fälle zum paralytischen Schielen rechnen, in welchen die Kennzeichen der Augenmuskellähmung noch fortbestehen und sich durch die objectiv nachweisbare Beweglichkeitsbeschränkung und durch das Verhalten der Doppelbilder nachweisen lassen. Ist beim typischen Schielen überhaupt Doppelsehen vorhanden, so bleibt die gegenseitige Entfernung der Doppelbilder im ganzen Blickfelde ungefähr dieselbe, während beim paralytischen Schielen eine deutliche Zunahme der gegenseitigen Entfernung der Doppelbilder sich um so mehr bemerklich macht, je mehr wir die Wirkung des paretischen Muskels beanspruchen.

Bemerkenswerth ist, dass in einzelnen Fällen die Klagen der Patienten sich nicht auf Doppelsehen, sondern nur auf Undeutlichsehen beziehen. Der ursprüngliche Sinneseindruck ist ja in der That der, dass verschiedenes undeutlich durch einander erscheint, da jedes Auge einen anderen Theil des Gesichtsraumes sieht, während es Sache der Beobachtung ist, die zu einander gehörenden Doppelbilder im Gesichtsfeld aufzufinden. Diese Form des Undeutlichsehens, welche man gewöhnlich als »verkapptes Doppeltsehen« bezeichnet, characterisirt sich sehr einfach dadurch, dass mit jedem Auge einzeln deutlich gesehen wird, da die Störung nur beim binocularen Sehen auftritt. In den meisten Fällen dieser Art gelingt es übrigens auch die Doppelbilder zur Wahrnehmung zu bringen, wenn man das eine Auge mit einem rothen Glas versieht und als Fixirobject eine Kerzenflamme benutzt. Dieselbe Erscheinung kann natürlich bei allen Augenmuskellähmungen vorkommen.

Ein sehr eigenthümliches Krankheitsbild bieten jene Fälle dar, in welchen das mit der Muskellähmung behaftete Auge, wegen Schwachsichtigkeit des andern dennoch zur Fixation benutzt wird. Nehmen wir wieder den Fall einer rechtsseitigen Abducensparese an, aber mit Schwachsichtigkeit des linken Auges, so geräth das letztere aus den oben (S. 111) auseinandergesetzten Gründen in eine starke secundäre Ablenkung. Der Patient wird sich uns daher mit einem starken linksseitigen Strabismus convergens bei vollständig freier Beweglichkeit dieses Auges vorstellen, und letzteres wird daher zunächst als das leidende erscheinen. Dennoch wird durch eine genaue Vergleichung der Beweglichkeit beider Augen und durch das Verhalten der Doppelbilder (wenn das schwachsichtige Auge ein dazu ausreichendes Seh-

vermögen besitzt), das rechte leicht als der Sitz der Muskellähmung erkannt werden können.

Gewöhnlich tritt in diesen Fällen ein Symptom, welches auch sonst bei Augenmuskellähmungen vorkommt, mit besonderer Deutlichkeit hervor, nämlich eine schiefe Kopfhaltung. Theils um die Wirkung des gelähmten Abducens durch Drehung des Kopfes einigermaassen zu ersetzen, theils um das Gebiet des Einfachsehens möglichst nach vorn zu verlegen, wird der Kopf nach der Seite des gelähmten Muskels gedreht.

Manche Fälle von Abducensparese lassen sich auf rheumatische Ursachen zurückführen, seltener ist Syphilis als Veranlassung nachzuweisen; auch Diphtheritis faucium kann Abducensparese zu Folge haben; in manchen Fällen liegen Ursachen in der Orbita vor. Endlich tritt Abducensparese (wie Augenmuskellähmungen überhaupt) als Symptom eines Cerebral- oder Spinalleidens ein: manchmal sogar als erstes Symptom dieser Erkrankungen, was sich aus dem Vorhandensein reflectorischer Pupillenstarre erkennen lässt; die Pupillen reagiren nicht mehr auf Lichtreiz (trotz guten Sehvermögens), zeigen aber eine deutliche Verengerung bei Convergenz der Sehaxen. Auch als angeborenes Leiden kommen einzelne Fälle vor, oder sie entwickeln sich ohne bekannte Ursachen in den Kinderjahren. Die Prognose ist meistens günstig, aber auch bei normalem Heilungsverlauf beträgt die Krankheitsdauer durchschnittlich etwa zwei Monat. Die secundäre Contraction des Antagonisten verliert sich in der Regel in dem Maasse als die Lähmung sich zurückbildet, geht die Lähmung nicht vollständig zurück, so wird der Uebergang in bleibendes convergirendes Schielen wahrscheinlicher; die Beschwerden der Diplopie pflegen dann zwar nicht ganz zu verschwinden, aber erträglicher zu werden.

Für die Therapie ist hauptsächlich die Krankheitsursache zu berücksichtigen. Rheumatische Lähmungen erfordern zunächst sorgfältige Vermeidung aller Schädlichkeiten. Aufenthalt in warmen Zimmern mit möglichster Vermeidung von Temperaturwechseln. Warmhalten der betreffenden Kopfhälfte, diaphoretisches Verfahren, empfehlen sich für die früheste Krankheitsperiode. Rheumatische Schmerzen in der Schläfe oder überhaupt in der betheiligten Kopfhälfte, welche anfänglich manchmal vorhanden sind, werden durch örtliche Blutentziehungen in günstiger Weise beeinflusst. Im weiteren Krankheitsverlaufe werden ableitende Mittel indicirt, Vesicatore in den Nacken, Einpinselung von Jodtinctur in die Stirn und Schläfe u. s. w. Auch

Electricität findet häufig Verwendung, obwohl die electrische Behandlung der Augenmuskeln wegen ihrer tiefen Lage nicht in so directer Weise möglich ist wie bei anderen Muskeln. Wirksamer ist manchmal in den späteren Stadien des Verlaufes eine Uebung des paretischen Muskels durch häufiges Ausführen der von ihm zu bewirkenden Blickrichtung.

Die Indicationen, welche sich aus dem Vorhandensein von Syphilis, von cerebralen oder spinalen Erkrankungen ergeben, sind als ins Gebiet der speciellen Pathologie gehörig hier nicht weiter auseinander zu setzen.

Als Palliativmittel zur Beseitigung des Doppelsehens empfiehlt es sich, eine Brille tragen zu lassen, bei welcher das erkrankte Auge mittelst eines mattgeschliffenen Glases verdeckt wird. Die Idee, die Doppelbilder durch Prismen zu vereinigen, liegt nahe, lässt sich aber nur selten in Ausführung bringen. Die Gründe, welche dem Gebrauch von Prismen entgegenstehen, liegen hauptsächlich darin, dass bei nur einigermassen hochgradiger Lähmung der Abstand der Doppelbilder viel zu beträchtlich ist, als dass sie sich durch Prismen, welche als Brillen getragen werden können, vereinigen liessen. Prismen von mehr als 6 bis 7° kann man, theils wegen der Schwere des Glases, theils wegen der Farbenzerstreuung kaum zu diesem Zwecke verwenden. Werden also beide Augen in symmetrischer Weise mit solchen Prismen versehen, so erhält man die Wirkung eines Prisma von 12 bis 14°, was meistens unzureichend ist.

Ein zweiter sehr wesentlicher Grund gegen die Anwendung von Prismen besteht aber darin, dass der Abstand der Doppelbilder, je nach der Blickrichtung sehr verschieden ausfällt. Wenn z. B. bei rechtsseitiger Abducensparese in der linken Hälfte des Blickfeldes Einfachsehen besteht, während bei geradeaus gerichteter Blicklinie Doppelbilder vorhanden sind, welche sich durch ein Prisma von 12 bis 14° vereinigen lassen, so würde es doch nicht zweckmässig sein, derartige prismatische Brillen zu verordnen. Wegen der Zunahme des Abstandes in der rechten Hälfte des Blickfeldes, würden sie nämlich für diese Blickrichtungen nicht genügen, die Doppelbilder zu vereinigen, während in der linken Hälfte des Blickfeldes, in welcher normales Einfachsehen bestand, die Prismen gekreuzte Doppelbilder und eine dieselben compensirende Convergenz verursachen würden. Man würde also unter diesen Umständen eine sesundäre Contraction des Antagonisten herbeiführen und die Entwickelung von Strabismus convergens begünstigen.

Der Uebergang in convergirendes Schielen kann ausnahmsweise fortbestehen trotz vollständig geheiter Lähmung; sind in solchen Fällen beide Augen gleich in Bezug auf Refraction und Sehschärfe, so entwickelt sich gewöhnlich Strabismus convergens alternäns, welcher durch Tenotomie des einen, oder beider recti interni operativ zu beseitigen ist. Häufiger geschieht Uebergang in convergirendes Schielen bei nicht vollständig geheilten Lähmungen. Neben der Tenotomie des rectus internus kann dann die Vornähung des externus in Frage kommen.

Alle derartigen operativen Eingriffe dürfen indessen erst dann vorgenommen werden, wenn die Lähmung entweder vollständig geheilt, oder bereits veraltet ist, so dass eine weitere Besserung derselben nicht mehr in Aussicht steht. Vorschnelles Operiren nämlich kann sich dadurch strafen, dass ein anfänglich befriedigender Operationseffect, wenn nachher dennoch eine Heilung der Lähmung eintritt, in die entgegengesetzte Ablenkung umschlägt.

Oculomotoriuslähmung.

Oculomotoriuslähmung giebt, wenn sie vollständig ist, ein sehr deutliches Kranheitsbild. Das obere Augenlid ist gesunken und bedeckt die Cornea, der äussere Augenwinkel steht meistens merklich tiefer als der der anderen Seite; heben wir das obere Lid auf, so steht das Auge gewöhnlich nach aussen gewendet und kann nur unvollkommen, kaum bis zur Mitte der Lidspalte nach innen gedreht werden; die Bewegung nach oben fehlt ganz, weil beide dahin wirkende Muskeln (rectus superior und obliquus inferior) gelähmt sind, die Bewegung nach unten wird nur noch durch den obliquus superior geleistet, ist daher unvollständig, und besonders bei ausgesprochener Aussenwendung der Cornea, mit einer wahrnehmbaren Rollung verbunden, bei welcher das obere Ende des verticalen Meridians sich nach innen neigt. Die Pupille ist mittelgross erweitert, die Accommodation aufgehoben. Manchmal wird auch ein geringes Hervortreten des Auges (Exophthalmus paralyticus) bemerkt, wegen der verringerten elastischen Spannung der das Auge nach hinten ziehenden drei vom Ocolomotorius versorgten musculi recti.

Das Krankheitsbild einer vollständigen Oculomotoriuslähmung ist demnach ein so unverkennbares, dass eine Bestätigung der Diagnose durch Prüfung der Doppelbilder kaum nothwendig erscheint. Wohl aber kann eine solche Vervollständigung der Untersuchung wünschens-

werth werden bei unvollständigen Lähmungen. Setzen wir wieder eine rechtsseitige Lähmung voraus, von welcher alle Oculomotoriusäste mehr oder weniger betroffen sind, so werden zunächst, entweder im ganzen Blickfeld oder doch beim Blick nach links, gekreuzte Doppelbilder vorhanden sein, deren Entfernung zunimmt, je weiter sich das Fixirobject nach links bewegt. Beim Blick nach oben wird das rechte Auge zurückbleiben, sein Doppelbild also, ausser dem gekreuzten Seitenabstand auch noch eine nach oben zunehmende Höhenabweichung zeigen; ebenso muss beim Blick nach unten ein Höhenunterschied auftreten, jedoch mit Umkehr der Verhältnisse, das Bild des rechten Auges wird tiefer stehen.

Sind bei unvollständiger Oculomotoriuslähmung nur einzelne Muskeln betheiligt, andere ganz frei, so kann, besonders wenn dies in beiden Augen zugleich der Fall ist, die Diagnose sehr complicirt werden. Andererseits indessen wird die Diagnose dadurch unterstützt, dass der Levator palpebrae superioris selten ganz frei bleibt und seine Störung leicht erkennen lässt, und dass auch die Accommodation und die Iris häufig mit befallen werden.

Es wird ausserdem jede Beschränkung der Beweglichkeit nach oben, wenn sie überhaupt auf einer Muskellähmung beruht, auf den Oculomotorius zu beziehen sein, von welchem beide nach oben wirkenden Muskeln, rectus superior und obliquus inferior innervirt werden. Eigentliche diagnostische Schwierigkeiten bleiben also nur übrig für das entgegengesetzte Muskelpaar, von welchem nur der rectus inferior dem Oculomotorius angehört, während der obliquus superior seinen eignen Nerv hat. Die Differentialdiagnose zwischen beiden wird bei der Trochlearislähmung zur Sprache kommen.

Die Beschwerden der Patienten sind Doppelsehen und Accommodationslähmung, wenn nicht wie gewöhnlich das Auge durch die Ptosis des oberen Lides überhaupt vom Sehact ausgeschlossen wird. Muss das gelähmte Auge wegen Untauglichkeit des andern zur Fixation benutzt werden, so befindet sich der Kranke in einer sehr unglücklichen Lage. Nicht nur die bereits bei Abducenslähmung erwähnte, unter analogen Bedingungen auftretende starke secundäre Ablenkung des andern Auges, sondern noch andere viel wesentlichere Uebelstände machen sich bemerklich, welche zwar bei Abducenslähmung auch vorhanden und nachweisbar, aber weniger störend sind.

Bei allen Augenmuskellähmungen nämlich, wird bei Fixation mit dem kranken Auge, das Gesichtsfeld falsch projicirt, sobald die Thätig-

keit des gelähmten Muskels beansprucht wird.[1]) Am leichtesten kann man sich davon bei Abducenslähmung überzeugen. Man lasse das gesunde Auge schliessen, mit dem kranken ein nach aussen gelegenes Object fixiren und den Patienten mit dem Finger schnell auf das Fixirobject zustossen. Die Hand wird dabei zu weit nach aussen geführt, vorausgesetzt, dass die Bewegung nicht etwa so langsam geschieht, dass der Gang des Fingers mit dem Gesicht controllirt und die Abweichung desselben vom Ziele corrigirt werden kann. Um nämlich dem Auge die erforderliche Stellung zu geben, muss der gelähmte Abducens einen starken Innervationsimpuls empfangen, welcher für normale Verhältnisse eine weit erheblichere Zusammenziehung des Muskels bewirken würde. Es entspringt hieraus für den Kranken die Täuschung, als richte er das Auge weit mehr nach aussen, als wirklich der Fall ist, und demgemäss versetzt er auch das ganze Gesichtsfeld zu weit nach derselben Seite seines Körpers hin.

Obgleich diese falsche Projection des Gesichtsfeldes bei Abducenslähmung leicht nachweisbar ist, so ergeben sich doch daraus nur selten Störungen, auch wenn das befallene Auge zur Fixation benutzt werden muss; anders aber verhält es sich bei Oculomotoriuslähmung, wegen der beträchtlichen Anzahl der betheiligten Muskeln. Das Gesichtsfeld wird in schnellem Wechsel, je nach der verschiedenen Blickrichtung, nach den verschieden Seiten hin falsch projicirt; bald zu viel nach der Seite, bald nach oben, bald nach unten. Das Missverhältniss zwischen der Kraftanstrengung der Augenmuskeln und der dadurch erreichten wirklichen Augenbewegung, macht sich dem Patienten als eine Scheinbewegung der Objecte bemerklich, und dies hat ein Schwindelgefühl zur Folge, welches den Gang sehr unsicher macht und bei einigermassen schneller Bewegung zum totalen Verlust des Gleichgewichts führen kann.

In Bezug auf die Aetiologie ist zu bemerken, dass der Oculomotoriuslähmung nicht selten Syphilis zu Grunde liegt. Ausserdem können, wie bei anderen Augenmuskellähmungen, rheumatische Veranlassungen, Erkrankungen des centralen Nervensystems, Veränderungen an der Basis cranii oder in der Orbita u. s. w. als Ursache auftreten.

Recidivirende Oculomotoriuslähmung ist in einigen Fällen beobachtet worden, und mit Wahrscheinlichkeit auf eine an der Schädel-

[1]) v. Graefe, Arch. f. Ophth. Bd. I. 1. p. 18.

basis vorhandene von Zeit zu Zeit exacerbirende Erkrankung zu beziehen.

Die Therapie hat in erster Linie die Krankheitsursache, z. B. Syphilis zu berücksichtigen; im Uebrigen ist auf das bei der Abducenslähmung Gesagte zu verweisen.

Bleibt bei Ablauf der Lähmung Strabismus divergens zurück, so ist derselbe durch Tenotomie der recti externi, eventuell durch gleichzeitige Vorlagerung des rectus internus zu beseitigen. Complicirter wird die therapeutische Aufgabe, wenn sich die Bewegung nach oben oder unten nur unvollständig wieder herstellt. Nur bei sehr beträchtlichem Höhenunterschied würde die Vornähung des rectus inferior oder superior Anwendung finden. Geringere Beweglichkeitsdefecte räth v. Graefe[1]) durch eine Tenotomie des in gleicher Richtung wirkenden rectus superior oder inferior des anderen Auges auszugleichen. Ist z. B. das rechte Auge nach oben schielend mit einem Beweglichkeitsdefect nach unten, so wird eine Tenotomie des rectus inferior am linken Auge den Effect haben, dass jetzt dieses Auge ebenfalls nach oben weicht und ebenfalls einen Beweglichkeitsdefect nach unten zeigt. Ist auf diese Weise ein harmonisches Zusammenwirken der Augenmuskeln wieder angebahnt, der Effect aber noch nicht ausreichend, so könnte auch noch der rectus superior des rechten Auges zurückgelagert werden.

Diesem Verfahren steht zwar der Einwurf entgegen, dass bei den Bewegungen nach oben oder unten stets ein musc. rectus und ein obliquus zusammenwirken, während einer regelrechten operativen Technik eben nur die musc. recti zugänglich sind, doch lehrt die Erfahrung, dass auch nach Tenotomie des rectus superior oder inferior die anfänglich vorhandene Störung im Zusammenwirken mit dem zugehörigen Obliquus unter dem regulirenden Einfluss des binocularen Einfachsehens wird wieder ausgeglichen wird.

Trochlearislähmung.

Der musc. obliquus superior wirkt unter physiologischen Verhältnissen stets mit dem rectus inferior zusammen, beide drehen das Auge nach unten und verhalten sich für das Zustandekommen dieser Bewegung dem Willen gegenüber wie ein einfacher Muskel. Die Wirkung jedes dieser Muskeln auf die Höhenstellung der Hornhaut ist aber ver-

[1]) Klin. Monatsbl. f. Augenheilk. 1864. p. 1.

schieden je nach der Blickrichtung, und zwar am grössten dann, wenn letztere mit der Muskelebene zusammenfällt. Für den Trochlearis wird die Muskelebene gegeben durch die Trochlea einerseits und die Insertion am obern äussern Umfang der Sclera andererseits. Eine stark mediale Blickrichtung wird sich also der Muskelebene am meisten annähern, bei Innenwendung der Cornea folglich die Wirkung des Trochlearis auf die Höhenstellung der Cornea am beträchtlichsten sein. Bei temporaler Blickrichtung bildet die Muskelebene mit der Sehaxe nahezu einen rechten Winkel und eine Contraction des Trochlearis wird also bei Aussenwendung der Cornea wenig auf ihre Höhenstellung wirken, dagegen eine Rollung um die Sehaxe zur Folge haben, durch welche der verticale Meridian mit seinem oberen Ende nach innen geneigt wird. Für den rectus inferior verhalten sich die eben auseiandergesetzten Verhältnisse nahezu umgekehrt; er wirkt am stärksten auf die Höhenstellung der Cornea bei temporaler Blickrichtung, am wenigsten bei medialer.

Fällt nun die Beihülfe des obliquus superior aus, und tritt daher beim Blick nach unten der rectus inferior allein in Thätigkeit, so wird zunächst die Bewegung nach unten geringer sein, als wenn beide Muskeln zusammenwirken, das Auge bleibt also etwas nach oben zurück; ausserdem aber wirkt der rectus inferior, wenn wir von einer zur Mittellinie parallelen Richtung der Sehaxen ausgehen, nicht ausschliesslich nach unten, sondern zugleich etwas nach innen; die Cornea wird folglich gleichzeitig der Medianlinie angenähert. Endlich aber ist die Wirkung des rectus inferior auf die Höhenstellung der Hornhaut dann am grössten, wenn der Muskel sich in Richtung eines grössten Kreises an das Auge anschmiegt, und dies wird bei einer lateralen Blickrichtung der Fall sein, bei welcher die Blicklinie und eine die hintere und vordere Insertion des Muskels verbindende Linie dieselbe Richtung haben. Je mehr dagegen die Cornea nach innen gewendet wird, um so grösser wird der Winkel zwischen der Blicklinie und der Richtung des Muskelzuges. Nur ein Theil der Wirkung des rectus inferior wird also bei medialwärts gerichtetem Blick darauf verwendet, die Cornea nach unten zu drehen, ein anderer Theil der Muskelkraft bewirkt eine Rollung des Auges um die Blicklinie. Hat also bei Trochlearislähmung der rectus inferior die Blickrichtung nach unten allein zu besorgen, so wird der nach unten auftretende Beweglichkeitsdefect am geringsten ausfallen beim Blick nach aussen unten, dagegen umgekehrt beim Blick nach innen unten am merkbarsten sein.

Beim Blick nach aussen und unten macht sich öfters eine abnorme Meridian-Rollung geltend, da der obliquus inferior an dem gelähmten Trochlearis nicht mehr sein normales Gegengewicht findet. Die hierdurch herbeigeführten Effecte sind ebenfalls je nach der Blickrichtung verschieden.

Für den objectiven Nachweis der Stellungsanomalie ist besonders das Zurückbleiben des leidenden Auges beim Blick nach innen unten zu verwerthen. Da bei medialer Richtung der Blicklinie der rectus inferior am wenigsten, der Trochlearis dagegen am meisten auf die Bewegung nach unten wirkt, so wird z. B. die Lähmung des obliquus superior im rechten Auge die Folge haben, dass ein nach links und unten gelegenes Object nur vom linken Auge richtig fixirt wird, während das rechte Auge in der Bewegung zurückbleibt. Meistens aber ist bei Trochlearislähmung der Beweglichkeitsdefect so gering, dass er schwer zu sehen ist. Lässt man die Augen abwechselnd nach innen und unten richten, so zeigt bei Fixation mit dem kranken Auge, das gesunde, aus den oben auseinandergesetzten Gründen, eine associirte Ablenkung nach unten.

Das Doppelsehen gestaltet sich auf Grund der gegebenen Verhältnisse folgendermassen: In der oberen Hälfte des Blickfeldes ist Einfachsehen vorhanden, beim Blick nach unten treten gleichnamige Doppelbilder auf, welche zugleich einen Höhenunterschied zeigen. Bei rechtsseitiger Trochlearislähmung z. B. wird das Bild des rechten Auges das tiefer stehende sein, und der Höhenunterschied beim Blick nach links zunehmen, beim Blick nach rechts dagegen sich verringern. Gleichzeitig kann eine Schiefstellung der Doppelbilder bemerkt werden, so dass dieselben mit ihren oberen Enden sich zu einander neigen, und zwar am stärksten bei temporaler Blickrichtung des befallenen Auges. Gewöhnlich wird von den Patienten das tiefer stehende Doppelbild für näher gehalten als das andere; diese Gesichtstäuschung erklärt sich sehr einfach aus der Lage der Netzhautbilder (s. Fig. 21). Ist z. B. m der Fixirpunkt, e ein darüber gelegenes Netzhautbild, so kann das letztere nach jedem beliebigen Punkt der Linie $e\,e'$ verlegt werden. Das Doppelbild kann also ebensogut in die horizontale Fläche nach e' als in die verticale nach e'' projicirt werden; für jede beliebige vor e'' gelegene Projection wird ein Theil des Höhenunterschiedes in eine scheinbare Annäherung umgesetzt werden. Dieser Irrthum in Bezug auf die Abschätzung der Entfernungen ist gewiss nicht zu verwundern, da die richtige Wahrnehmung der Tiefendimension eben wesentlich abhängt vom binocularen Einfachsehen. Auch kommt

dieses scheinbare Näherstehen des tieferen Bildes nicht nur bei Trochlearisparese, sondern überhaupt beim Doppel-Sehen mit übereinanderstehenden Doppelbildern vor.

Fig. 21.



In diagnostischer Beziehung ist das Hauptgewicht darauf zu legen, dass das Doppelsehen nur die untere Hälfte des Blickfeldes einnimmt, und dass der Höhenunterschied zunimmt bei medialer Blickrichtung des leidenden Auges. Die gleichnamige Stellung der Doppelbilder kann fehlen, es kann sogar eine leichte Kreuzung derselben vorhanden sein, in Fällen nämlich, in denen ein elastisches Uebergewicht der recti externi präexistirte, welches aber im Interesse des binocularen Einfachsehens durch eine stärkere Anspannung der interni überwunden wurde. Tritt unter diesen Umständen Doppelsehen ein, so fällt damit auch jeder Grund zu einer stärkeren Anspannung der interni fort, und das elastische Uebergewicht der externi wird sich ungestört geltend machen. Die Beschwerden bestehen hauptsächlich in der Diplopie bei nach unten gerichtetem Blick; besonders beim Treppensteigen u. s. w. pflegt sich die Störung recht unangenehm bemerklich zu machen.

Es ist endlich noch die Differentialdiagnose zwischen Lähmung des obliquus superior und rectus inferior zu erwähnen. Auch im letzteren Fall wird die Bewegung nach unten beeinträchtigt, und es sind im untern Theil des Blickfeldes Doppelbilder vorhanden, welche eine seitliche Abweichung und einen Höhenunterschied zeigen. Aber die seitliche Abweichung findet in gekreuzter Richtung statt (weil der obliquus superior, welcher jetzt die Bewegung nach unten allein oder vorwiegend besorgt, die Cornea zugleich nach aussen ablenkt) und der Höhenunterschied nimmt zu bei lateraler Blickrichtung des be-

fallenen Auges. Auch die Schiefheiten der Doppelbilder haben die entgegengesetzte Neigung, sie divergiren nach oben.

Aetiologie und Therapie sind dieselben, wie bei den anderen Augenmuskellähmungen.

Ophthalmoplegie und Nuclear-Lähmungen.

Die Bezeichnung Ophthalmoplegie findet Verwendung, sobald bei Augenmuskel-Lähmungen mehr als ein Nerv betheiligt ist. So z. B. auf dem einen Auge ausser dem Oculomotorius auch noch der Abducens oder Trochlearis u. s. w., oder wenn Muskel-Lähmungen auf beiden Augen vorhanden sind. (Ophthalmoplegia exterior zum Unterschied von der Ophthalmoplegie interior, wenn die im Innern des Auges wirksamen Nerven des Ciliarmuskels und der Iris gelähmt sind). Bei Ophthalmoplegie exterior kommt es vor, dass trotz Lähmung sämmtlicher Augenmuskeln die Beweglichkeit der Iris und die Accommodation fortbesteht, was sich daraus erklärt, dass die centralen Ursprünge der die Iris und den Ciliarmuskel versorgenden Oculomotorius-Fasern weiter nach vorn liegen (am Boden des dritten Ventrikels) als die Nervenkerne für die der Bewegung des Auges dienenden Oculomotorius-Fasern.

Lähmungen, welche auf Erkrankungen der centralen Nervenkerne zu beziehen sind, werden als Nuclear-Lähmungen bezeichnet; übrigens können auch ganz isolirte und vollkommen stationäre Lähmungen wirkliche Nuclear-Lähmungen sein, wie es z. B. bei Ptosis congenita von Siemerling[1]) nachgewiesen ist.

Augenmuskelkrämpfe.

Da Krämpfe der Augenmuskeln als Symptom cerebraler Erkrankungen nicht selten vorkommen, so ist nicht zu bezweifeln, dass ähnliche Zustände auch als selbständige Krankheiten auftreten können. Die hierüber vorliegenden Beobachtungen sind indessen wenig zahlreich und zum Theil auch einer abweichenden Deutung fähig. Verhältnissmässig am häufigsten kommen bei Hysterie Augenmuskelkrämpfe vor.

[1]) Archiv für Psychiatrie. Bd. XXIII. Heft 3.

Strabismus.

Schielen in der allgemeinsten Bedeutung des Wortes ist vorhanden, sobald sich die Sehaxen nicht in dem fixirten Punkte schneiden, oder was dasselbe besagt, sobald der fixirte Punkt nur in dem einen Auge auf der Macula lutea, in dem anderen an einer excentrisch gelegenen Stelle sein Netzhautbild entwirft. Wir haben im vorigen Capitel gesehen, dass dieser Zustand als unausbleibliches Symptom von Augenmuskellähmungen auftritt und haben den Ausdruck paralytisches Schielen mehrfach angewendet.

Aus dem Gesetz der gleichmässigen Innervation beider Augen ergiebt sich für das paralytische Schielen die Consequenz, dass dabei die Ablenkung je nach der Stellung des Auges sehr verschieden ausfällt, sie wird um so erheblicher, je mehr die Mitwirkung des gelähmten Muskels verlangt wird. Eine andere Consequenz desselben Gesetzes ist die starke secundäre Ablenkung, in welche das gesunde Auge verfällt, sobald das kranke zur Fixation gebraucht wird in einer Richtung, in welcher die Thätigkeit des gelähmten Muskels beansprucht wird.

Den Augenmuskel-Lähmungen gegenüber steht das typische, sog. concomitirende Schielen, bei welchem das schielende Auge entsprechend dem Gesetze der gleichmässigen Innervation die Bewegungen des anderen in normaler Weise begleitet. Uebergangsformen kommen dadurch zu Stande, dass einestheils Lähmungen heilen können mit vollständiger oder nahezu vollständiger Wiederherstellung der Beweglichkeit, aber mit Fortbestehen einer Schielablenkung; und dass anderntheils beim typischen Schielen nicht selten eine Beweglichkeitsbeschränkung nach der entgegengesetzten Seite sich entwickelt.

Diese Beweglichkeitsbeschränkung hat ihren Grund wohl meistens im Mangel an Uebung. Schielende haben weniger das Bedürfniss seitlicher Blickrichtung, weil eines ihrer Augen so wie so schon seit-

lich gerichtet ist. Für Schielen nach aussen, liegt dies auf der Hand, aber auch beim Schielen nach innen beherrscht das schielende Auge das Gesichtsfeld nach der Seite hin, nach welcher es abgelenkt ist. Wird das fixirende Auge nach der Seite des schielenden gerichtet, so macht das letztere allerdings eine associirte Bewegung, durch welche es aber bei weiten nicht bis an die Grenze seiner Beweglichkeit geführt wird. Der Beweglichkeitsdefect ist deshalb meist auf beiden Augen vorhanden und gewöhnlich auf dem schielenden Auge etwas erheblicher, als auf dem fixirenden. Häufig ist gewiss eine angeborene oder erworbene Insufficienz des Antagonisten gleichzeitig vorhanden, dass aber Mangel an Uebung in der That eine erhebliche Rolle dabei spielt, ergiebt sich daraus, dass nicht selten schon durch eine kurze Uebung eine Besserung der Beweglichkeit zu erreichen ist.

Das Gesetz der gleichmässigen Innervation, welches die Augenbewegungen beherrscht, hat zur Folge, dass das fixirende Auge in die associirte Ablenkung verfällt, sobald das schielende geradeaus gerichtet ist. Wird z. B. ein nach innen schielendes Auge zur Fixation eingestellt, so erfordert dies eine Innervation des Rectus externus, mit welcher sich eine eben so starke associirte Contraction des Rectus internus des anderen Auges verbindet; das Schielen wird also, sowohl der Richtung, als dem Grade der Ablenkung nach, von dem einen Auge auf das andere übertragen. Genau so verhält es sich natürlich beim Schielen nach aussen.

Kommen Ausnahmen davon vor, ist die Ablenkung auf beiden Augen ungleich, so hat dies (vorausgesetzt, dass die Ungleichheit nicht etwa durch operative Eingriffe herbeigeführt wurde, oder nach einer Lähmung zurückblieb), gewöhnlich seinen Grund in Refractions-Differenz, es tritt gleichzeitig eine accommodative Bewegung ein, während wir lediglich eine associirte erwarten. Ist z. B. convergirendes Schielen und auf beide Augen Hypermetropie aber in verschiedenem Grade vorhanden, so zeigt bei abwechselnder Fixation das weniger hypermetropische Auge stets die stärkere Ablenkung, weil die bei Fixation mit dem hochgradiger hypermetropischen Auge nothwendige stärkere Accommodation sich mit einer entsprechenden Innervation der interni verbindet, welche gleichwerthig auch auf das andere, nicht fixirende Auge übertragen wird. Ebenso verhält es sich häufig bei Strabismus divergens, wenn das eine Auge myopisch, das andere emmetropisch ist. Fixirt das letztere einen ungefähr im Fernpunkt des myopischen Auges liegenden Gegenstand, so werden gleichzeitig mit dem Accommodationsmuskel auch die Recti interni angespannt, wird dagegen das

myopische eingestellt, so braucht dieses keine Accommodation und das emmetropische Auge zeigt deshalb eine stärkere Divergenz.

Schielen nach oben oder unten kommt als für sich bestehende Ablenkung nur selten vor; häufiger in Verbindung mit Schielen nach innen oder nach aussen.

Dem Associationsgesetz nach sollte nun stets, wenn ein nach oben abgelenktes Auge zur Fixation eingestellt wird, das andere eine Bewegung nach unten ausführen, denn normaler Weise bewegen sich beide Augen gleichmässig nach oben und nach unten, und doch geschieht dies beim Schielen nicht immer. Ist z. B. beim convergirenden Schielen gleichzeitig eine Ablenkung nach oben vorhanden, so erfolgt gar nicht selten die secundäre Ablenkung auf dem für gewöhnlich fixirenden Auge ebenfalls nach innen und oben; nur ausnahmsweise findet bei einer Höhenabweichung des schielenden Auges die associirte Ablenkung ohne Höhenunterschied statt. Mit der Höhenabweichung fand ich einige Male eine deutliche Rollung des Auges verbunden, gewöhnlich in der Art, dass gleichzetig mit der Abweichung nach oben eine Rollung des verticalen Meridians nach aussen, und umgekehrt bei der Einstellung zur Fixation gleichzeitig mit der Bewegung nach unten eine Rollung nach innen verbunden war. Das andere Auge zeigte dabei gewöhnlich eine in paralleler Bahn verlaufende Rollung (also die Meridiane beider Augen gleichzeitig nach rechts oder nach links gerollt), aber nicht immer eine gleichzeitige Höhenablenkung.

Das Gesetz vom Gleichbleiben des Schielwinkels darf übrigens keineswegs so verstanden werden, als wenn der Schielwinkel bei einem und demselben Individuum sich fortwährend gleich bliebe, bei weitem in den meisten Fällen ist die Ablenkung wechselnd, das Schielen bald geringer bald stärker; nothwendig aber ist es die Grenzen festzustellen, innerhalb deren sie schwankt.

Bei einer zahlreichen Gruppe von Fällen sind diese Schwankungen so gross, das richtige Stellung der Augen mit mehr oder weniger erheblichem Schielen abwechselt, welches häufiger oder seltener, manchmal nur unter ganz bestimmten Bedingungen, manchmal ganz regellos auftritt (periodisches Schielen). Das stationäre oder permanente Schielen fängt in einigen Fällen, keineswegs immer in der Form des periodischen an, man darf sich indessen dadurch nicht verleiten lassen, das periodische Schielen überhaupt für den Beginn des stationären zu halten. Bei weitem in den meisten Fällen

besteht periodisches Schielen unverändert fort, ohne jemals in permanentes überzugehen.

Den Uebergang vom Schielen zum Normalzustand bilden diejenigen Fälle, in welchen das Bedürfniss des binocularen Einfachsehens eine richtige Stellung der Augen unterhält, während die elastischen Spannungen der Muskeln derart sind, dass Schielen eintritt, sobald das binoculare Einfachsehen unmöglich gemacht wird (latentes Schielen).

Gewöhnlich ist das Schielen einseitig (monolateral), denn meistens sind dabei die Augen nicht gleichwerthig, und es versteht sich von selbst, dass stets das bessere für den Gebrauch bevorzugt wird. Das Auge, welches die bessere Sehschärfe hat, wird natürlich immer dann benutzt, wenn es darauf ankommt, etwas scharf zu sehen. Aber auch, wenn die Sehschärfe gleich, jedoch das eine Auge emmetropisch, das andere hypermetropisch ist, oder wenn beide übersichtig sind, aber in verschiedenem Grade, so wird stets das mehr hypermetropische Auge das schielende sein, denn es leistet mit stärkerer Accommodations-Anstrengung nicht mehr, als mit geringerem Kraftaufwand das emmetropische oder schwächer hypermetropische. Wozu sollte man auch seine Accommodation anstrengen, wenn ein Vortheil für das Sehvermögen dadurch doch nicht erreicht wird.

In der überwiegenden Mehrzahl der Fälle hat auch das schielende Auge ein brauchbares Sehvermögen und wird deshalb benutzt zur Fixation von Gegenständen, welche in der Richtung seiner Sehaxe liegen; es kann auch geradeaus zur Fixation eingestellt werden, und dies geschieht, sobald man das andere Auge verdeckt; es bleibt dann wohl auch eine Weile so stehen, bis es nach einigen Lidschlägen oder beim Aufsuchen eines anderen Fixationsobjectes, oder wenn man beide Augen eine kurze Zeit lang schliessen lässt, wieder in die frühere Schielablenkung zurückfällt.

Ein wirklich alternirendes Schielen, d. h. ein abwechselnder Gebrauch bald des einen, bald des anderen Auges zur Fixation geradeaus liegender Gegenstände kommt nur dann vor, wenn entweder beide Augen in Bezug auf Brechzustand und Sehschärfe gleichwerthig sind, oder wenn das eine besser für die Nähe, das andere besser für die Ferne verwendbar ist. Gewöhnlich ist dann das eine Auge kurzsichtig und wird für die Nähe benutzt, während das andere emmetropisch (oder auch in geringem Grade kurzsichtig oder übersichtig) ist und für die Ferne bevorzugt wird. Der Grund des Alternirens liegt hier in den Bedürfnissen des Sehactes selbst und es tritt daher

auch regelmässig ein, sobald zwischen Fern- und Nahesehen abgewechselt wird. Gewöhnlich ist das alternirende Schielen mit einseitiger Kurzsichtigkeit divergirend, doch kommt auch Strabismus convergens unter diesen Umständen vor.

Um den Grad des Schielens zu bestimmen, kann man entweder den Schielwinkel, oder das von v. Graefe sogenannte lineare Maas der Ablenkung bestimmen.

Der Schielwinkel — d. h. derjenige Winkel, welchen die Sehlinie des schielenden Auges einschliesst mit der Richtung, welche sie normaler Weise haben sollte — lässt sich ermitteln mit Hülfe des Perimeters. Der Kopf des Patienten wird mittelst des Kinnhalters so gestellt, dass der Drehpunkt des schielenden Auges sich im Centrum des Perimeterbogens befindet; ein in der Medianebene liegender ferner Punkt wird fixirt. Geht man nun mit einem an seiner Rückseite gedecktem Licht am Perimeterbogen entlang, bis der Hornhautreflex genau in der Mitte der Pupille des beobachteten Auges steht, so giebt die Stelle, welche das Licht jetzt auf dem Gradbogen des Perimeters einnimmt, den Schielwinkel an. Bei gleichzeitiger Höhenabweichung des schielenden Auges bringt man den Bogen des Perimeters in die entsprechende Richtung und misst so gleichzeitig den Grad der Höhenabweichung. Wenn die Methode genauer wäre, als sie aussieht, müsste man allerdings den Winkel, welchen Sehlinien und Hornhautaxe mit einander einschliessen, auch noch gemessen haben.

Um das lineare Mass der Ablenkung zu finden, lässt man das fixirende Auge verdecken und das schielende zur Fixation einstellen. Dicht am unteren Lidrand hält man dann ein Millimetermaass so, dass der Nullpunkt gerade unter dem Mittelpunkt der Pupille steht; lässt man nun unter Freigebung des verdeckten Auges das schielende in seine Ablenkung zurückgehen, so liest man ab, über welchem Theilstrich sich die Mitte der Pupille nun befindet und erhält damit sofort das lineare Mass der Ablenkung. Die secundäre Ablenkung des anderen Auges misst man natürlich auf dieselbe Weise. Besitzt das schielende Auge in Folge von Schwachsichtigkeit keine sichere Fixation, so kann man es durch eine associirte Bewegung in die Mitte der Lidspalte und über den Nullpunkt der Theilung bringen, und lässt es dann in die Schielstellung zurückfallen.

Die lineare Messung der Ablenkung hat den Vortheil, dass es viel leichter ausführbar ist, als die umständliche Anwendung des Perimeters. Wenn man sich auch bemüht den Drehpunkt des schielenden

Auges in den Mittelpunkt des Perimeterbogens einzustellen, so kann doch sehr leicht durch die bei Schielenden so häufig vorhandene Neigung zu schiefer Kopfhaltung während der Messung eine erhebliche Verschiebung eintreten. Die Messung der linearen Abweichung ermöglicht es auch mit grösster Leichtigkeit die sehr häufigen Schwankungen der Ablenkung festzustellen.

Die Thatsache, dass Schielende gewöhnlich nicht doppelt sehen, während Schielstellungen, welche auf Augenmuskel-Lähmungen beruhen, mit Doppelsehen verbunden sind, war schwierig zu erklären, so lange man an der Vorstellung einer anatomisch begründeten Netzhaut-Identität festhielt. Die erste Auskunft, auf welche man verfiel, war die Voraussetzung einer falschen Identität, einer Incongruenz der Netzhäute — wäre diese Vorstellung richtig, so müsste unausbleiblich Doppelsehen eintreten, sobald wir durch die Schieloperation eine richtige Stellung der Augen herbeiführen.

Befangen in der Vorstellung einer angeborenen Identität, welche unter allen Umständen das Auftreten von Doppelbildern verlangt, sobald die Bilder eines und desselben Objectes in beiden Augen auf verschiedene Netzhautstellen fallen, verfiel man nun auf die Behauptung, dass das Bild des schielenden Auges von der Wahrnehmung ausgeschlossen würde, dass eine stete Unterdrückung der Empfindungen des schielenden Auges stattfände. Unterdrückung von Sinnesempfindungen kommt vor; sobald irgend etwas unsere ganze Aufmerksamkeit in Anspruch nimmt, sind wir im Stande, die Empfindungen aller anderen Sinnesorgane zu vernachlässigen, sie kommen uns gar nicht zum Bewusstsein. Dass sich auch die Seh-Empfindungen leicht unterdrücken lassen, davon kann man sich mit Leichtigkeit überzeugen. Man halte schief vor das eine Auge einen kleinen Spiegel, dessen Kante in den Nasenwinkel eingedrückt wird, so dass das seitlich und hinten gelegene Gesichtsfeld im Spiegelbild erscheint. Verwendet man jetzt das andere Auge, z. B. zum Lesen, so ist es leicht, das im Spiegel gesehene Gesichtsfeld ganz zu vernachlässigen, vorausgesetzt, dass nicht etwa besonders lichtstarke Stellen desselben unsere Aufmerksamkeit anziehen. Es ist unzweifelhaft, dass auch Schielenden diese physiologische Möglichkeit offen steht, und es ist daher sicher, dass sie unter Umständen davon Gebrauch machen; aber die Unterdrückungstheorie verlangt, dass dies fortwährend und immer geschehe, weil Doppelsehen eintreten müsste, sobald sie es nicht thun.

Das Nichtvorhandensein von Doppelbildern ist in der That der einzige Grund, welchen man für die Exclusions-Theorie anführen kann,

indess diese negative Thatsache ist nicht beweisend, sie lässt auch andere Erklärungen zu, sobald man nur die Voraussetzung einer angeborenen Netzhaut-Identität fallen lässt. Gerade die Untersuchung Schielender beweist die völlige Unhaltbarkeit dieser Ansicht. Schielende haben selten über Doppelsehen zu klagen, aber in verhältnissmässig vielen Fällen lassen sich dennoch Doppelbilder hervorrufen, am sichersten gewöhnlich so, dass man das bessere Auge mit einem rothen Glas versieht, und vor das andere ein in verticaler Richtung ablenkendes Prisma hält. Viele Schielende geben jetzt das Vorhandensein von Doppelbildern wirklich an, aber die Stellung derselben entspricht keineswegs dem Identitätsprincip, der seitliche Abstand derselben ist viel zu klein, oder sie sind gekreuzt, wo sie gleichnamig sein sollen und umgekehrt, oder die Patienten können dem Doppelbild überhaupt keine bestimmte Stellung im Raum anweisen.

Darüber kann gar kein Zweifel sein, dass Jemand, dem man mit leichter Mühe Doppelbilder zum Bewusstsein bringt, eben nicht die fest eingewurzelte Gewohnheit haben kann, das Bild des schielenden Auges stets von der Wahrnehmung auszuschliessen. Eine gewisse Anzahl von Schielenden bleibt übrig, denen es nicht möglich ist, durch Prismen Doppelbilder zur Anschauung zu bringen, dass aber auch diese das Bild des schielenden Auges nicht fortwährend unterdrücken, lässt sich auf eine sehr einfache von mir angegebene Weise feststellen. Man braucht dazu nur das schielende Auge zu cocainisiren, und dann mit der Fixirpincette in eine der Schielrichtung entgegengesetzte Ablenkung zu bringen, während das andere mit einem rothen Glas versehene Auge auf eine Lichtflamme gerichtet ist; die Doppelbilder werden dann sofort wahrgenommen. Auch wenn das schielende Auge in hohem Grade schwachsichtig ist, lässt sich nachweisen, dass die Gewohnheit die Netzhautbilder stets zu unterdrücken, nicht besteht.[1]) Man lasse in einem verdunkelten Zimmer das mit einem rothen Glase versehene fixirende Auge auf eine Lampenflamme richten, stelle dann an der Seite des schielenden Auges und hinter demselben ein Licht auf, dessen Spiegelbild vermittelst eines gewöhnlichen durchsichtigen, dicht vor das schielende Auge gehaltenen Planglases, der Netzhaut zugeführt wird. Man sieht den Lichtreflex auf der Hornhaut des schielenden Auges, durch geeignete Haltung des Planglases kann man ihn in das Pupillargebiet bringen, und in demselben

[1]) Klin. Monatsbl. für Augenheilk. 1867. S. 22 und Verhandlungen des internationalen ophth. Congresses zu Heidelberg 1888. S. 93.

Augenblick sehen die Patienten das Licht, dessen Spiegelbild man leicht auch mit dem Fixirobject des andern Auges zusammenfallen lassen kann. Der Versuch hat also eine ganz objective Basis, er gelingt immer und, worauf ich besonderes Gewicht lege, auch bei hochgradig schwachsichtigen Augen — es besteht also auch hier die Gewohnheit einer fortwährenden Unterdrückung der Netzhautbilder des schielenden Auges nicht. Endlich ist es eine sehr häufige Erfahrung, dass unmittelbar nach der Schieloperation, sobald wieder beide Augen geöffnet werden, Doppelbilder gesehen werden, auch wenn dieselben früher in keiner Weise zur Anschauung gebracht werden konnten. Meistens verschwinden diese Doppelbilder sehr bald wieder, ausnahmsweise bleiben sie in störender Weise längere Zeit bestehen.

Dass das schielende Auge seinen vollen Beitrag zum gemeinschaftlichen Gesichtsfeld liefert, davon kann man sich ebenfalls leicht überzeugen, am besten bei divergirendem Schielen und mit Hülfe des Perimeters. Man versieht das bessere Auge mit einem rothen Glas, so dass sowohl der Fixirpunkt, als das excentrische Visirzeichen für dieses Auge roth erscheinen. Sobald nun das excentrische Visirzeichen nach der Seite des schielenden Auges bewegt wird, und in das Gesichtsfeld desselben eintritt, erscheint es in seiner natürlichen weissen Farbe und zwar meistens noch bevor es dem Netzhautmittelpunkt desselben gegenüber steht.

Ein fernerer Beweis dafür, dass das schielende Auge wirklich zum Sehen benutzt wird, scheint mir darin zu liegen, dass Schielende — vorausgesetzt natürlich, dass das betreffende Auge nicht in zu hohem Grade schwachsichtig ist — nicht die Unsicherheit in der Abschätzung der Entfernungen zeigen, welche allen monocular Sehenden so unangenehm zu sein pflegt.

Wenn also die Annahme einer fortwährenden gewohnheitsmässen Unterdrückung der Netzhautbilder des schielenden Auges unhaltbar ist, wie erklärt es sich, dass Schielen in Folge von Augenmuskel-Lähmungen Doppelbilder verursacht, das gewöhnliche typische Schielen dagegen nicht? Die Beantwortung dieser Frage ist sehr einfach, wenn man die Voraussetzung einer angeborenen Netzhaut-Identität aufgiebt, und statt dessen die Beziehungen beider Augen zu einander, welche man als Congruenz, Identität oder Coordination bezeichnet, als etwas erworbenes auffasst. Angeboren und anatomisch begründet ist die centrale Fixation, denn die Macula lutea ist nun einmal der anatomisch vollkommenste Punkt der Retina, es ist also natürlich, dass schon das neugeborene Kind es sehr bald lernt, den Gegenständen,

welche seine Aufmerksamkeit fesseln, gerade diesen Theil der Retina gegenüber zu stellen; und daraus entwickeln sich naturgemäss jene Beziehungen beider Augen zu einander, welche wir S. 108 besprochen haben.

Das Fehlen des Doppelsehen beim Schielen erklärt sich ganz einfach daraus, dass die Gewohnheit der binocularen Fixation nicht zur Entwicklung gekommen oder wieder verlernt worden ist; man kann nichts lernen, was man nicht auch wieder verlernen könnte. Nur aus der binocularen Fixaction kann sich die normale Verschmelzung der Gesichtsfelder entwickeln, und Doppelsehen ist nur dann möglich, wenn irgend eine Art von binocularer Verschmelzung vorhanden ist. Besteht überhaupt keine binoculare Verschmelzung, so ist ja auch jede Möglichkeit des Doppelsehens ausgeschlossen. Und warum sollten Menschen, welche von frühester Kindheit an schielen, nicht ebenso gut mit beiden Augen zugleich, aber doch mit jedem für sich sehen können, wie es Thiere mit seitlich stehenden Augen thun?

Aber wenn auch mit beiden Augen zugleich gesehen wird, so kommt doch ein so festes Verhältniss, wie es bei binocularer Fixation zwischen den beiden Netzhautcentren sich entwickelt, beim Schielen nicht zu Stande; erstens weil das dem Fixirpunkt entsprechende Netzhautbereich des schielenden Auges zu excentrisch liegt, zweitens aber auch deswegen, weil der Schielwinkel vielfach wechselt. Bei binocularer Fixation entspricht dem Fixirpunkt der einen Netzhaut der entsprechende Punkt der andern, beim Schielen wird wegen der schwankenden Grösse des Schielwinkels, wenn ein ähnliches Verhältniss zwischen beiden Augen sich entwickelt, dem Fixirpunkt der einen Netzhaut ein grösseres Bereich der andern entsprechen. Möglicher Weise erklärt sich hieraus eine Thatsache, welche sich häufig beobachten lässt. In vielen Fällen von Schielen, in welchen sich Doppelsehen leicht hervorrufen lässt, dadurch, dass man das eine Auge mit einem rothen Glas, das andere mit einem vertical ablenkenden Prisma von etwa 10° bedeckt, verschwinden die Doppelbilder, wenn man das Prisma um die Sehaxe dreht, sobald die brechende Kante einen Winkel von 45° mit der horizontalen macht, während starke horizontal-ablenkende Prismen wieder Doppelsehen verursachen. Das Auftreten der Doppelbilder beweist, dass für die oberen und unteren Theile der Netzhäute ein dem Identitäts-Princip durchaus nicht entsprechendes gemeinschaftliches Sehen stattfindet. Das Verschwinden des Doppelsehens lässt sich daraus erklären, dass die Schwankungen des Schielwinkels hauptsächlich in horizontaler Richtung stattfinden, weshalb das der Fovea centralis des fixirenden

Auges entsprechende Bereich des schielenden in horizontaler Richtung erheblich ausgedehnter sein muss, als in verticaler.

Zur Untersuchung des binocularen Sehens dient uns ausser dem Prisma auch noch das Sterescop, doch sind die gewöhnlichen stereoscopischen Bilder für die Prüfung des binocularen Sehens nicht geeignet, vielmehr kommt es darauf an, Zeichnungen anzuwenden, welche einestheils stark hervortretende, die binoculare Verschmelzung anregende identische Figuren enthalten, andererseits aber für jedes Auge besondere, im Gesichtsfeld des andern nicht vorhandene Kennzeichen darbieten.

Das Stereoscop findet seine vortheilhafteste Verwendung hauptsächlich in denjenigen Fällen, in welchen eine deutliche Ablenkung nicht vorhanden ist und gerade aus der Prüfung des binocularen Sehens Aufschlüsse darüber zu gewinnen sind, ob eine normale binoculare Verschmelzung besteht, oder in Folge von Schielen abhanden gekommen ist.

Die Verwendung beider Untersuchungsmethoden, sowohl des Stereoscopes, als der Prismen ist wünschenswerth, weil jede ihre eignen Vorzüge besitzt. Wer ohne weiteres die stereoscopischen Gesichtsfelder vereinigt, der hat sicher auch die Gewohnheit des binocularen Einfachsehens; in anderen Fällen ist dasselbe nur in so weit verloren gegangen, dass die stereoscopische Vereinigung nicht sofort aber nach einigen Bemühungen geschieht. Besonders bei Schwachsichtigkeit des einen Auges ist darauf zu achten, dass das entsprechende Gesichtsfeld auch hinreichend grosse, leicht erkennbare Objecte enthält, da zu kleine der herabgesetzten Sehschärfe nicht entsprechende leicht übersehen werden. Auch das kommt vor, dass beide Gesichtsfelder gleichzeitig gesehen, aber nicht verschmolzen werden; recht häufig endlich ist die vollständige Unterdrückung des einen Gesichtsfeldes. Bei Versuchen mit Prismen kann man darüber im Zweifel bleiben, ob binoculare Verschmelzung oder Unterdrückung des einen Auges vorhanden ist, das Stereoscop dagegen giebt uns sofort eine unzweideutige Auskunft. Nur eines darf man nicht vergessen, nämlich dass die verschiedenartigen Beziehungen der beiden Augen zu einander, welche beim Schielen überhaupt möglich sind, auch gleichzeitig vorkommen; wer mit Prismen doppelt sieht, kann dennoch das stereoscopische Gesichtsfeld des einen Auges vollständig unterdrücken. Binoculare Verschmelzung, Unterdrückung des abgewichenen Auges, und gleichzeitiges Sehen mit beiden Augen ohne binoculare Verschmelzung können bei einem und demselben Individuum ab-

wechseln. Zu demselben Resultat ist auch v. Kries[1]) gelangt, und wenn unser physiologischer College nicht alle Erscheinungen des binocularen Sehens, welche er an sich selbst beobachten konnte, zu erklären im Stande ist, so dürfen wir uns nicht wundern, wenn wir von unseren Patienten unverständliche und unphysiologisch erscheinende Angaben zu hören bekommen.

Jedenfalls ergiebt sich, dass sich das Fehlen des Doppelsehens beim Schielen wohl begreifen lässt, ohne dass wir auf die beschränkte Idee einer fortwährenden gewohnheitsgemässen Unterdrückung des schielenden Auges angewiesen wären.

Eine weitere Consequenz der Exclusions-Theorie war die, dass man die häufig vorkommende Schwachsichtigkeit schielender Augen für eine Folge des Schielens erklärte und als Amblyopie aus Nichtgebrauch (ex anopsia) bezeichnete; in Folge der Unterdrückung der physiologischen Netzhauterregung sollte schliesslich die Erregbarkeit selbst abgestumpft werden. Dass Schwachsichtigkeit zu den wesentlichsten Ursachen von Schielen gehört, wird von allen Seiten zugegeben und z. B. bewiesen durch Fälle, in welchen Schielen erst eintritt in Folge einseitiger Erblindung. Gehört aber Schwachsichtigkeit zu den Ursachen des Schielens, so ist es ein circulus vitiosus, sie ohne weiteres auch zu den Folgen zu rechnen. Noch Niemand hat den Beweis geliefert, dass ein vorher gut sehendes Auge durch Schielen schwachsichtig geworden sei. Trotzdem, dass durchweg beim Schielen Doppelsehen fehlt, der Exclusions-Theorie nach also eine andauernde Unterdrückung der Netzhautbilder stattfinden müsste, findet sich Schwachsichtigkeit nur in etwa 30 pCt.[2]) Dass also in 70 pCt. der Fälle Schwachsichtigkeit fehlt, erklärt sich nicht aus alternirendem Gebrauch der Augen, denn so häufig ist Strabismus alternans bei weitem nicht. Es liegen ferner Beobachtungen genug vor, dass von der ersten Kindheit an datirendes bis in die mittleren und späteren Lebensjahre verschlepptes monolaterales Schielen doch mit sehr gutem Sehvermögen bestehen kann. Noch beweisender sind jene zahlreichen Fälle, in welchen die Sehschärfe des schielenden Auges nur $^1/_7$ bis $^1/_{12}$ beträgt und deshalb nie alternirt wird; wäre diese Schwachsichtigkeit eine erworbene, so müsste sie nothwendiger

---

[1]) v. Graefe's Arch. Bd. 25. 4. S. 117.

[2]) In der darüber aufgestellten Statistik (Klinische Untersuchung über das Schielen, Berlin bei Hirschwald 1881) habe ich eine Sehschärfe von weniger als $^1/_7$ zur Schwachsichtigkeit gerechnet,

Weise progressiv sein, sie müsste im Verhältniss stehen zur Dauer des Schielens — man braucht nur eine mässige Erfahrung zu besitzen, um zu wissen, dass dies nicht der Fall ist.

Man hat sich endlich auf die Form der Schwachsichtigkeit berufen. Es handelt sich hierbei allerdings um eine eigene Gruppe von Fällen, welche sich dadurch characterisiren, dass die centrale Sehschärfe in mehr oder weniger erheblichem Grade herabgesetzt ist, während das Gesichtsfeld frei bleibt. In den hochgradigsten Fällen dieser Form von Amblyopie ist die centrale Sehschärfe so gering, dass ein excentrisch nach innen gelegener Netzhautbezirk ein besseres Sehvermögen besitzt, als die Macula lutea. In Folge dessen werden diejenigen Objecte, welche überhaupt noch erkannt werden, mit medialwärts abweichender Sehaxe ins Auge gefasst, es findet also eine sogenannte „excentrische Fixation nach innen« statt. Die unter diesen Umständen vorhandene Schwachsichtigkeit ist gewöhnlich so bedeutend, dass nur noch Finger dicht vor dem Auge gezählt werden. Ophthalmoscopische Veränderungen sind dabei nicht vorhanden. Insbesondere der Sehnerv und die Retina erscheinen in jeder Beziehung normal. Es liegt hier allerdings eine wohl characterisirte Form von Amblyopie vor, aber dieselbe ist völlig identisch mit jener häufig vorkommenden Amblyopia congenita, welche in ihren hochgradigsten Formen selten anders als einseitig vorkommt und sich in erheblichem Grade auch an Augen findet, welche nicht schielen.

Man hat zur Stütze der Behauptung, dass die Schwachsichtigkeit schielender Augen eine erworbene, nicht eine angeborene sei, grosses Gewicht darauf gelegt, dass in einer Reihe von Fällen die Gebrauchsfähigkeit des schielenden Auges sich durch Separatübung bessern lasse. Demgegenüber haben wir zunächst zu untersuchen, ob in diesen Fällen die Gebrauchsunfähigkeit auf Schwachsichtigkeit oder auf irgend einer anderen Ursache beruht, denn es kann ja ein an sich vollkommen scharfsichtiges Auge dennoch nicht im Stande sein, irgend welche Gegenstände klar zu sehen, z. B. bei Hypermetropie mit Accommodationslähmung. Für jeden einzelnen Fall ist es natürlich von diagnostischer und prognostischer Wichtigkeit zu entscheiden, ob die Sehstörung auf Amblyopia congenita oder auf irgend einer anderen Ursache beruht. In einer Reihe solcher Fälle findet sich trotz guter Sehschärfe dennoch eine solche Gebrauchsunfähigkeit des schielenden Auges, dass z. B. beim Lesen schon nach wenigen Zeilen die Buchstaben ihre scharfen Umrisse verlieren und unter einander verschwimmen, und sehr bald entwickelt sich ein so peinliches Gefühl im Auge,

dass jede Fortsetzung des Sehversuches unmöglich wird. Dass eine gewisse Accommodationsschwäche hierbei mitwirkt, lässt sich daraus schliessen, dass gewöhnlich mit Hülfe von Convexgläsern erheblich besser gesehen wird, als mit blossen Augen, aber diese Erklärung genügt nicht vollständig, denn auch mit Convexgläsern tritt schnelle Ermüdung ein. Wir müssen daher annehmen, dass es sich in diesen Fällen wesentlich um eine schnelle Erschöpfung der Functionsfähigkeit der Retina handelt. Die meisten Patienten sind sich der Gebrauchsunfähigkeit des schielenden Auges recht gut bewusst, sie behaupten damit „Nichts« sehen zu können, lesen z. B. mit Anstrengung einige Worte des grössten Druckes der Schriftproben und schieben das Buch dann ermüdet zurück; besteht man aber auf der Fortsetzung des Versuches, so lesen sie mit derselben Schwierigkeit auch noch kleineren und kleinsten Druck. Noch besser als durch Convexgläser kommt man gewöhnlich durch Zuhülfenahme von Eserin zum Ziele. Dieselbe Form von rascher Ermüdung des einen Auges kommt übrigens manchmal auch ohne Schielen vor, besonders bei Neurasthenie.

Man kann nun als Regel aufstellen, dass durch Separatübung des schielenden Auges nicht mehr erreicht wird als diejenige Sehschärfe, welche sich gleich bei der ersten Untersuchung herausstellt, wenn sie nur gründlich genug ausgeführt wird, am besten mit Zuhülfenahme von Eserin. Die Eigenthümlichkeit des Sehens beim Schielen besteht darin, dass die ganze Aufmerksamkeit des Schielenden auf das fixirende Auge gerichtet wird, manchmal in so hohem Grade, dass es dem Patienten sehr schwer fällt, die Aufmerksamkeit auf beide Augen zu vertheilen, und auch die Netzhautbilder des schielenden wahrzunehmen. Auch hierzu fehlt es nicht an physiologischen Analogien; so manches Netzhautbild bewegt sich über die Peripherie unserer Retina, ohne dass es gesehen wird. Die ganze Retina des schielenden Auges, inclusive der Macula lutea, dient aber lediglich dem excentrischen Sehen, denn jedes Object, welches in der Peripherie des Gesichtsfeldes die Aufmerksamkeit auf sich lenkt, wird mit dem normalen Auge fixirt. Eine Vernachlässigung des schielenden Auges findet also in der That statt, dieselbe bezieht sich aber hauptsächlich auf die Macula lutea, welche nicht die ihr zukommende Verwendung findet. Die Netzhautbilder derselben haben dasselbe physiologische Anrecht auf Beachtung, wie diejenigen der Macula lutea des fixirenden Auges, und doch wendet sich ihnen die Aufmerksamkeit in nicht höherem Grade zu, als jedem anderen peripherischen Netzhautbild. Die Folgen dieses Mangels an Uebung scheinen aber

nicht in Herabsetzung der Sehschärfe, sondern nur manchmal in einem Verlust an Ausdauer zu bestehen.

Strabismus convergens.

Strabismus convergens entsteht meistens im kindlichen Lebensalter vom 2. bis etwa 7. Lebensjahre; nur eine Form von convergirendem Schielen, welche mit Myopie in Zusammenhang steht, pflegt später, nach dem 10. Lebensjahre bis in die dreissiger Jahre hinein zu entstehen.

Donders hat das Verdienst, nachgewiesen zu haben, dass in etwa $^2/_3$ aller Fälle von Strabismus convergens Hypermetropie vorhanden ist. Die Thatsache ist richtig, die darauf aufgebauten Theorien sind anfechtbar. Donders erklärt keinen andern Zusammenhang für denkbar, als den, dass die Hypermetropie die Ursache des Schielens sei. „Der Hypermetrop muss, um deutlich zu sehen, verhältnissmässig stark accommodiren und zwar für jede Entfernung. Schon beim Sehen nach entfernten Gegenständen muss er durch Accommodations-Anstrengung seine Hypermetropie zu überwinden streben, und in dem Maasse, als sich der Gegenstand nähert, muss noch so viel Accommodation hinzukommen, als das normale emmetropische Auge im Ganzen gebrauchen würde. Das Sehen in der Nähe verlangt also besonders viel Anstrengung. Nun besteht aber ein gewisser Zusammenhang zwischen Accommodation und Convergenz der Sehlinien. Je stärker man convergirt, desto kräftiger kann man seine Accommodation in Thätigkeit setzen. Eine gewisse Neigung zu Convergenz kann also bei Anstrengung der Accommodation nicht ausbleiben.“

So richtig diese Schlussfolgerungen erscheinen und für Emmetropie es auch wirklich sind, so ist dabei doch ausser Augen gelassen, dass der Zusammenhang zwischen Accommodation und Convergenz ein individuell erlernter ist. Die schwache Seite dieser Theorie liegt darin, dass dasjenige Verhältniss zwischen Accommodation und Sehaxen-Convergenz, welches sich bei Emmetropie auf Grund der täglichen Uebung entwickelt, als das an sich normale und für alle Refractionszustände von vorn herein gegebene vorausgesetzt wird. Das Verhältniss zwischen Convergenz und Accommodation ist aber abhängig vom Refractionszustande und fügt sich auch den im Laufe des Lebens eintretenden Aenderungen desselben. In dem Maasse, als bei ursprünglich vorhandener Emmetropie sich Myopie allmälig entwickelt, lernen die Myopen bis in die Gegend ihres Fern-

punktes zu convergiren, ohne ihre Accommodation in Thätigkeit treten zu lassen. Umgekehrt verhalten sich die Hypermetropen, sie lernen es ohne Schwierigkeiten, auch bei parallelen Sehlinien ihre Accommodation anzuspannen, denn entfernte Objecte sehen sie deutlich, indem sie ihre Hypermetropie durch die Accommodation neutralisiren, ohne den Parallelismus der Sehlinien aufzugeben.

Bedenklich ist es schon, dass die Donder'sche Theorie convergirendes Schielen als eine beinahe nothwendige Consequenz von Hypermetropie erscheinen lässt. Die Hypermetropen haben nach Donders zu wählen zwischen den Vortheilen des binocularen Sehens mit einer der Hypermetropie entsprechenden Anstrengung der Accommodation, und zwischen Erleichterung der Accommodation durch zu starke Convergenz, unter Aufopferung der binocularen Fixation; und die Entscheidung soll nach der letzteren Seite hin geschehen, wenn Umstände vorliegen, welche den Werth des binocularen Sehens herabsetzen. Der Drang zur binocularen Verschmelzung der Netzhautbilder wird mächtiger sein, wenn beide Augen gleichwerthig, geringer dagegen, wenn die Netzhautbilder oder die Sehschärfe des einen Auges unvollkommener sind, als die des anderen. Verschiedenheit im Brechzustand, wobei immer nur das eine Auge ein deutliches Netzhautbild erhält, das andere ein unscharfes, Herabsetzung der Sehschärfe des einen Auges unter die des andern durch Hornhautflecke, Astigmatismus oder irgend welche andere Ursache — alles dies wird nach Donders eine Veranlassung abgeben, dass bei vorhandener Hypermetropie auf die binoculare Fixation verzichtet wird und Strabismus convergens sich entwickelt.

Es ist gewiss nicht zu leugnen, dass der sicher vorhandene Zusammenhang zwischen Strabismus convergens und Hypermetropie so sein kann, wie ihn Donders darstellt, die Frage ist nur, ob er wirklich so ist. Eine Theorie kann sehr annehmbar erscheinen und auf richtiger physiologischer Grundlage beruhen, sie wird trotzdem um so vollkommener sein, je vollkommener sie den Thatsachen entspricht. Das physiologisch Mögliche ist nicht immer das pathologisch Wirkliche, denn gerade dadurch werden die Dinge pathologisch, dass neben den physiologischen auch noch andere ungewöhnliche Ursachen zur Geltung gelangen. Ist die Donder'sche Theorie richtig, so muss Strabismus convergens nun auch wirklich eintreten, sobald beiderseitige Hypermetropie mit den Ursachen zusammentrifft, welche den Werth des binocularen Sehens herabsetzen.

Aber es ist durchaus keine Seltenheit bei beiderseitiger Hyper-

metropie erhebliche Differenzen in der Refraction oder in der Sehschärfe, oder in beiden Richtungen zugleich zu finden, ohne dass Schielen vorhanden ist, sondern mit Fortbestehen eines normalen binocularen Sehactes. Meine Untersuchungen ergaben, dass dies in etwa 50 pCt. dieser Fälle der Fall ist.

Es müsste ferner nach der Donders'schen Theorie bei Hypermetropie Schielen um so häufiger zu Stande kommen, je höher die Grade der Hypermetropie ansteigen, was aber durchaus nicht der Fall ist; eine von mir aufgestellte Statistik[1]) ergab, dass auch bei hohen Graden von Hypermetropie der Procentsatz des Schielens kein grösserer ist als bei den geringen Graden. Andererseits kann man behaupten, dass ein hinreichender Grund zum Schielen durch geringe Grade von Hypermetropie überhaupt nicht gegeben wird, denn dieselben werden von jugendlichen Individuen ohne alle Schwierigkeiten accommodativ und mit Beibehaltung binocularer Fixation überwunden. Schiessen wir diese Fälle aus und stellen nur diejenigen Grade von Hypermetropie in Rechnung, welche mehr als eine Dioptrie betragen, so findet sich bei Strabismus convergens Hypermetropie von mehr als einer Dioptrie nur in höchstens 50 pCt. der Fälle.

Der Einfluss der Hypermetropie zeigt sich dagegen sehr deutlich beim periodischen Schielen. Während bei Myopie, Emmetropie und geringer Hypermetropie die Häufigkeit des stationären Schielens zum periodischen sich verhält wie 100 : 19,5, steigt diese Verhältnisszahl bei Hypermetropie von 1 bis 3 Dioptien auf 52,5 pCt., bei den höheren Graden auf 59 pCt. und bei den höchsten von H = 5 D. und mehr, sogar auf 77,7 pCt.

Aber gerade diese unzweifelhafte Begünstigung des periodischen Schielens durch Hypermetropie spricht dafür, dass dieser Brechzustand wohl eine der Ursachen des Schielens ist, aber nicht die einzige, und nicht die wesentlichste, denn es fehlen eben beim periodischen Schielen diejenigen Bedingungen, welche eine dauernde Ablenkung herbeiführen. Es müssen also ausser der Hypermetropie noch anderweitige begünstigende Momente dazu kommen, welche den Ausschlag dafür geben, ob sich Strabismus convergens entwickeln wird oder nicht, und nichts liegt näher als hierbei an diejenigen Ursachen zu denken, welche auch ohne Hypermetropie oder bei ganz geringen Graden derselben, also in etwa der Hälfte aller Fälle das Schielen bewirken.

Die Spannungs-Verhältnisse der Muskeln geben gewiss in den

[1]) Klinische Untersuchung über das Schielen. Berlin 1881.

meisten Fällen den Ausschlag für das Entstehen des Schielens. Am deutlichsten zeigt sich dies in Fällen von einseitiger Erblindung. Häufig behält das erblindete Auge eine normale Stellung bei, die Muskeln bewahren ihr Gleichgewicht auch ohne den regulirenden Einfluss des binocularen Einfachsehens. Entwickelt sich Schielen, so ist es aus Gründen, welche weiterhin erörtert werden sollen, in der Regel Strabismus divergens. Es kommen aber auch Fälle vor, wo das erblindete Auge in pathologische Convergenz verfällt, was um so mehr für die Präexistenz eines elastischen Uebergewichtes der Recti interni spricht. Die Augenmuskeln befinden sich ja keineswegs immer in einem Zustande völligen Gleichgewichts; manchmal überwiegen die nach aussen, manchmal die nach innen wirkenden Kräfte, wobei aber die Regelmässigkeit der Stellung und Bewegung gesichert wird durch das binoculare Einfachsehen. Es scheint nun, dass bei Hypermetropie häufig ein Uebergewicht der interni, bei Myopie ein Uebergewicht der externi vorhanden ist, woraus allein sich schon erklärt, weshalb bei Strabismus convergens so häufig Hypermetropie, bei Strabismus divergens Myopie vorhanden ist. Ausserdem gehört aber Hypermetropie jedenfalls auf Grund der dadurch nothwendig gemachten accommodativen Anspannung zu den die Convergenz befördernden Ursachen, wie sich aus dem Zusammenhang zwischen Hypermetropie und Strabismus convergens periodicus ergiebt. Im Dienste des binocularen Einfachsehens kann auch ein elastisches Uebergewicht der Recti interni überwunden werden, aber es wird dies um so schwieriger geschehen, wenn gleichzeitig auch noch Hypermetropie vorhanden ist. Die stärkere Spannung der interni wird ferner um so mehr den Ausschlag geben zum zu Stande kommen von Strabismus convergens, wenn ausserdem auch Umstände einwirken, welche den Werth des binocularen Sehens herabsetzen. Auf diese Weise kann sowohl bei Emmetropie als bei Myopie Strabismus convergens zu Stande kommen. Hieran reihen sich auch die Fälle an, in welchen Strabismus convergens nach Abducenslähmungen zurückbleibt.

Es ist hier noch eine eigenthümliche Form von Schielen zu erwähnen, welche in Verbindung mit Myopie steht und sich gewöhnlich erst nach dem 10. Lebensjahr entwickelt. Die Myopie für die Ursache dieser Form von Schielen zu halten, habe ich keinen Grund. Eine besondere Anstrengung der Augen, wie sie v. Graefe[1]) annimmt, war in den von mir beobachteten Fällen durchaus nicht nachweisbar.

[1]) Archiv f. Ophth. X. S 156.

Angestrengte Convergenz und Accommodations-Anspannung ist bei Schwachsichtigkeit z. B. durch Astigmatismus häufig genug vorhanden, ohne dass Schielen entsteht; wäre Kurzsichtigkeit überhaupt eine Veranlassung für convergirendes Schielen, so würden bei der Häufigkeit der Myopie diese Fälle viel öfter vorkommen, als es thatsächlich der Fall ist. Die Ursache dafür, dass sie selten sind, liegt meiner Ueberzeugung nach darin, dass Myopie sich häufig mit Insufficienz der interni und Uebergewicht der externi verbindet, aber nur ausnahmsweise mit dem entgegengesetzten Zustand der Muskeln. Entwickelt sich aber gleichzeitig mit der Myopie ein Uebergewicht der interni, so entsteht auch leicht Strabismus convergens, denn ohne Correction der Myopie durch Brillen wird der Drang, am binocularen Einfachsehen festzuhalten, für Alles jenseits des Fernpunkts gelegene, durch die Undeutlichkeit der Netzhautbilder abgeschwächt.

Da Schielen bei Myopie gewöhnlich in einem Lebensalter entsteht, in welchem die binoculare Verschmelzung bereits zur festen Gewohnheit geworden ist, so findet dabei regelmässig Doppelsehen statt, aber die Patienten gewöhnen sich leichter daran, als bei Augenmuskel-Lähmungen, weil die Netzhautbilder unscharf sind und die Doppelbilder im Blickfeld stets nahezu die gleiche Entfernung bewahren, während sie bei Augenmuskel-Lähmung fortwährend wechselt.

Die Myopie ist in diesen Fällen nicht die Ursache des Schielens, sondern nur ein begünstigender Umstand. Entwickelt sich dasselbe Uebergewicht der interni und in demselben Lebensalter bei Emmetropie, so wird es doch nicht so leicht Schielen verursachen, da die im ganzen Blickfeld vorhandenen scharfen Netzhautbilder das Festhalten am binocularen Einfachsehen erleichtern.

Eine ziemlich seltene Form von convergirendem Schielen kommt vor als hysterische Erscheinung und ist bedingt durch Beweglichkeits-Beschränkung der externi mit Contraction der interni. Gleichzeitige hysterische Symptome können in Bezug auf Sehstörungen oder sonst vorhanden sein, doch ist dies nicht nothwendig der Fall. Doppelsehen ist dabei vorhanden, da hysterisches Schielen gewöhnlich erst in einem Lebensalter auftritt, in welchem normales binoculares Einfachsehen schon zur festen Gewohnheit geworden ist. Diese Fälle sind selten und heilen ohne Operation.

Als eine eigene klinische Form ist der periodische Strabismus convergens zu betrachten. Manche Fälle von Schielen sind nicht gleich von Anfang an stationär, werden es aber nach kurzer

Zeit und man rechnet daher zum periodischen Schielen nur die Fälle, in welchen während eines längeren Zeitraumes das Schielen nur zeitweilig auftritt. Den Zusammenhang, zwischen Hypermetropie und periodischem Schielen, haben wir schon mehrfach erörtert, und wollen daher jetzt Gewicht darauf legen, hervorzuheben, dass Strabismus convergens periodicus auch vorkommt ohne alle Betheiligung der Accommodation. Strabismus convergens bei Myopie fängt wohl in der Regel als periodisches Schielen an, kann aber auch in dieser Form unverändert fortbestehen. Ebenso kommt periodisches convergirendes Schielen vor bei Emmetropie oder bei geringen Graden von Hypermetropie, welche durch die Accommodation noch leicht überwunden werden. Häufig genug kann man bei periodischem Schielen beobachten, dass die Ablenkung eintritt unter Einwirkungen, welche mit der Accommodation nichts zu thun haben, dagegen die musculare Energie überhaupt schwächen, z. B. Ermüdung, Verlegenheit u. s. w.

Eine besondere Erwähnung verdient noch das intermittirende periodische Schielen, welches in vereinzelten Exemplaren beobachtet wurde — während langer Zeiträume trat Schielen nur einen Tag um den andern ein.

Als accommodatives Schielen sind diejenigen Fälle zu bezeichnen, in welchen die Ablenkung nur durch Anspannung der Accommodation herbeigeführt wird. Bei hochgradiger Hypermetropie kommt es vor, dass zum Zwecke des deutlichen Sehens convergirendes Schielen willkürlich hervorgerufen und für kurze Zeit unterhalten wird. Die Patienten sind sich dann der Schielstellung vollkommen bewusst und nehmen in der Regel auch die dabei auftretenden Doppelbilder wahr; ich habe solche Fälle nur bei erwachsenen Hypermetropen gesehen, welche Brillen noch nicht gebraucht hatten und die zum deutlichen Sehen nothwendige Accommodation nur noch mit Zuhülfenahme einer zu starken Convergenz aufbringen konnten; durch Convexgläser wurde das Schielen sofort beseitigt.

Ein wirkliches accommodatives Schielen ist selten und tritt ganz unabhängig vom Willen bei jeder Accommodations-Anspannung ein und ist nicht mit Doppelsehen verbunden. Ist einmal die Neigung zum Schielen vorhanden, so ist es begreiflich, dass sehr leicht mit der Accommodation eine unverhältnissmässig starke Convergenz verbinden kann, besonders natürlich bei Hypermetropen, welche ja überhaupt nichts fixiren können, ohne ihre Accommodation zu Hülfe zu nehmen. Recht häufig kommt dabei ein auffälliges Schwanken des Schielwinkels vor. Die Ablenkung ist bald ungemein stark, bald so

gering, dass sie zu fehlen scheint. Ob sie wirklich fehlt, ist in der Regel gar nicht festzustellen, denn sobald man zur Ermöglichung dieser Untersuchung einen Fixirpunkt anweist, tritt starke Ablenkung ein. Wenn man in solchen Fällen beide Augen vollkommen atropinisirt, durch Neutralisation der Hypermetropie mit Convexgläsern die erreichbare Sehschärfe herstellt und dann dennoch, was in der Regel der Fall ist, bei Fixation eines entfernten Objectes die übliche starke Convergenz eintritt, so kann jedenfalls von einer Accommodations-Anspannung keine Rede sein; höchstens kann man sagen, dass der gewohnheitsmässig, mit der Absicht scharf zu sehen verbundene Impuls zur Accommodation und die damit verbundene zu starke Convergenz auch dann eintritt, wenn durch Lähmung der Accommodation jede Betheiligung derselben unmöglich geworden ist.

Man hört mitunter von Personen, bei welchen keine abnorme Stellung der Augen ersichtlich ist, die Behauptung, dass ein früher vorhandenes Schielen spontan verschwunden sei. Wie wenig im Allgemeinen derartige anamnestische Angaben werth sind, ergiebt sich schon daraus, dass die nahe liegende Frage, nach welcher Richtung denn das angebliche frühere Schielen stattgefunden habe, nur ganz ausnahmsweise eine befriedigende Antwort findet; darüber, ob periodisches oder stationäres Schielen stattgefunden habe, ist in der Regel gar nichts festzustellen.

Stellen wir uns die Aufgabe, die Angaben der Patienten über früheres Schielen dadurch in Beobachtungen zu verwandeln, dass wir aus dem objectiven Befunde die Richtigkeit der Anamnese nachweisen, so haben wir in erster Linie zu prüfen, ob nicht etwa die Schielstellung noch auf irgend eine Weise (durch Verdeckung des Auges, oder bei stark gesenkter oder gehobener Blickrichtung) hervorgerufen werden kann. Demnächst liefert uns das Verhalten des binocularen Sehens werthvolle Anhaltspunkte. Finden wir bei beiderseitigem brauchbaren Sehvermögen, dass eine binoculare Verschmelzung nicht existirt, sondern dieselben Verhältnisse des Sehens mit beiden Augen vorliegen, wie wir sie beim Schielen kennen gelernt haben, so liegt kein Grund vor, die Angaben eines früher vorhanden gewesenen Schielens zu bezweifeln. Anders steht es bei jenen Fällen hochgradiger Schwachsichtigkeit, in welchen eben wegen der enormen Verschiedenheit der beiden Augen die Entwicklung eines normalen binocularen Sehens von vornherein nicht erwartet, oder auch nicht nachgewiesen werden kann.

Dass Schielen von selbst heilen kann, ist unzweifelhaft. Wie

häufig es geschieht, ist schwer zu sagen; am leichtesten geschieht es jedenfalls beim periodischen Schielen. So viel ich habe feststellen können, scheint die Zeit etwa vom 10. bis zum 16. Jahre die günstigsten Bedingungen dafür zu bieten. Dem kindlichen Lebensalter scheint die Neigung zum Uebergewicht der interni eigenthümlich zu sein, während später die Verhältnisse zu Gunsten der externi sich ändern, und das scheint mir der hauptsächlichste Grund für die Spontan-Heilung des convergirenden Schielens zu sein. Die Thatsache, dass dies auch bei Hypermetropen geschieht, ist mit der Donders'schen Theorie ganz unvereinbar. Alle wesentlichen Momente derselben, Hypermetropie, Refractions-Differenz, einseitige Schwachsichtigkeit u. s. w. können nicht nur vorhanden sein, ohne dass Schielen entsteht, sie hindern nicht einmal die spontane Rückbildung eines schon vorhandenen Schielens, trotzdem dass durch dasselbe der regelnde Einfluss der binocularen Fixation verloren ging.

Die Spontan-Heilung des Schielens lehrt uns zwei wichtige Thatsachen. Erstens, dass die Spannungsverhältnisse der Augenmuskeln sich im Laufe der Zeit verändern können, und zweitens, dass eine normale binoculare Verschmelzung der Netzhautbilder für eine richtige Stellung der Augen nicht gerade nothwendig ist; weder die spontane noch die operative Heilung des Schielens setzt das Vorhandensein oder die Wiederherstellung einer normalen binocularen Verschmelzung voraus. Wäre dies der Fall, so würde die Schieloperation nicht viel Glück machen.

Die therapeutischen Hülfen, welche uns gegen das typische convergirende Schielen zu Gebote stehen, beziehen sich zunächst auf die Prophylaxe. Bei dem Einfluss, welchen man der Hypermetropie auf die Entstehung des Schielens zuschreibt, lag der Gedanke nahe, dass Correction dieser Anomalie das Zustandekommen von Schielen verhüten, oder ein eben in der Entwickelung begriffenes rückgängig machen könne. Man hat in der That manchmal Gelegenheit, den günstigen Einfluss zu constatiren, welchen Correction der Hypermetropie auf einen im Entstehen begriffenen Strabismus convergens ausüben kann. Meistens aber wird durch das jugendliche Alter der Patienten diese Aushülfe unmöglich gemacht. Bei Kindern von 2 bis 6 Jahren kann man Hypermetropie durch die ophthalmoscopische Untersuchung bei erweiterter Pupille nachweisen, aber sie zu corrigiren und eine Brille tragen zu lassen, ist in diesem Alter in der Regel geradezu unausführbar und sogar gefährlich. Wie leicht kann ein Kind so unglücklich fallen, dass Splitter des Brillenglases recht

bedenkliche Augenverletzungen verursachen können! Bei älteren Kindern, denen man schon eher eine Brille anvertrauen kann, ist in der Regel die Zeit bereits vorüber, in welcher Aussicht vorhanden ist, durch Correction der Hypermetropie das Schielen zu beseitigen.

Der Gedanke einer Heilung des Schielens durch Wiederherstellung eines normalen binocularen Sehens wurde zuerst von Du Bois-Reymond[1]) angeregt, welcher bereits kurz nach der Erfindung des Stereoscops die scharfsinnige Bemerkung machte, dass für eine orthopädische Behandlung des Schielens kein Weg mehr Aussichten bieten würde, als eine methodische Uebung im stereoscopischen Sehen. Später kam Javal[2]) auf denselben Gedanken zurück. Viel ist damit indessen nicht zu erreichen, denn das jugendliche Lebensalter, in welchem Schielen gewöhnlich beginnt, schliesst eine die Intelligenz und Aufmerksamkeit in Anspruch nehmende Methode gewöhnlich aus.

Ausführbar und empfehlenswerth ist dagegen auch bei Kindern eine methodische Uebung der seitlichen Blickrichtungen. Oft genug ist bei Strabismus convergens nicht nur auf dem schielenden, sondern auch auf dem fixirenden Auge die Bewegung nach aussen mangelhaft und durch Uebung zu verbessern. Die hierdurch zu erreichende Kräftigung der Abducenten kommt einer später vorzunehmenden Schieloperation zu statten.

Strabismus divergens.

Absolutes divergirendes Schielen ist vorhanden, wenn die Sehaxen derart stehen, dass sie sich hinter dem Kopfe des Patienten schneiden würden, beim relativen divergirenden Schielen stehen die Sehaxen parallel oder in geringem Grade convergent, aber sie schneiden sich nicht in dem von dem einen Auge fixirten Punkte, sondern in einer grösseren Entfernung.

Absolut divergirendes Schielen ist seltener als convergirendes (ungefähr im Verhältniss von 1 : 3), und zunächst müssen wir auch hier unterscheiden zwischen permanentem und periodischem Schielen; beide Formen kommen ungefähr mit gleicher Häufigkeit vor, woraus schon an sich folgt, dass man den Uebergang des periodischen Schielens in permanentes jedenfalls nicht als Regel betrachten darf. Absolute Divergenz kommt ebensowohl bei Hypermetropie als

---

[1]) Arch. f. Anat. u. Physiol. 1852. S. 541.

[2]) Klin. Monatsblätter f. Augenheilk. 1864. S. 404.

bei Emmetropie vor. In etwa 60 pCt. der Fälle ist Myopie vorhanden, doch wird absolute Divergenz um so seltener, je höher die Grade der Myopie ansteigen. Man darf daraus wohl den Schluss ableiten, dass Myopie sich häufig mit Insufficienz der interni und Uebergewicht der externi verbindet; Myopie und Hypermetropie sind eben in jeder Beziehung directe Gegensätze.

Wichtig ist das Verhalten der Convergenzbewegung. Es giebt Fälle von erheblichem divergirenden Schielen, bei welchen der Nahepunkt der Convergenz kaum abgerückt ist, während andererseits die physiologische Innervation für die Convergenz verloren gehen kann, ohne dass absolute Divergenz jemals zu Stande kommt. In einer Reihe von emmetropischen oder gering myopischen Fällen mit absolutem Uebergewicht der externi bleibt der physiologische Zusammenhang zwischen Accommodation und Convergenz in einer gelockerten Weise erhalten, so dass z. B. auf ein grösseres Object, etwa auf einen in der Medianlinie gehaltenen Bleistift, nicht convergirt wird, während beim Lesen in derselben Entfernung sofort richtige Convergenz erfolgt; in anderen Fällen kann die Accommodation bis zum Nahepunkt angespannt werden, ohne dass die geringste Convergenz sich damit verbindet. Für die operative Behandlung ist dieses Verhältniss beachtenswerth. Eine blosse Lockerung der Verbindung zwischen Accommodation und Convergenz lässt sich durch Uebung wieder kräftigen, ist der Innervationsimpuls aber vollständig verlernt worden, so wird es kaum gelingen, ihn wieder herzustellen; auch nach vollständigster Beseitigung der absoluten Divergenz bleibt dann relative fortbestehen.

Eine besondere Besprechung verdienen noch diejenigen Fälle, bei welchen auf dem einen Auge Emmetropie. auf dem andern Myopie vorhanden ist. Geringe Grade von einseitiger Myopie vertragen sich mit dem Fortbestehen eines normalen binocularen Sehactes. Liegt der Fernpunkt des myopischen Auges in einer selbst für das Lesen unbequemen Nähe, so wird in der Regel das emmetropische Auge für die Nähe sowohl als für die Ferne benutzt; entspricht dagegen der Grad der Myopie einer zum Arbeiten bequemen Sehweite, und ist die Sehschärfe normal, so ist es natürlich, dass das emmetropische Auge nur für die Ferne, das myopische nur für die Nähe benutzt wird, wobei jede Accommodationsanspannung unterbleibt (s. S. 65).

Die Folge davon ist in der Regel zunächst eine Lockerung des binocularen Sehens und da gleichzeitig ein die Convergenz begünstigendes Moment, nämlich die Accommodations-Anspannung wegfällt, so

sind die Bedingungen für das Entstehen von Divergenz gegeben. Doch entscheiden auch hier die elastischen Spannungen der Augenmuskeln; überwiegen die interni, so entsteht convergirendes Schielen, wobei dann ebenfalls das myopische Auge für die Nähe, das emmetropische für die Ferne benutzt wird. Haben die externi das Uebergewicht, so entsteht je nachdem permanenter oder periodischer Strabismus divergens. Für eine immerhin bemerkenswerthe Minorität der Fälle sind die elastischen Spannungen der Augenmuskeln so geregelt, dass trotz Lockerung der binocularen Verschmelzung weder convergirendes Schielen, noch absolute Divergenz eintritt, sondern es einfach bei relativer Divergenz mit Verwendung des myopischen Auges für die Nähe verbleibt.

Besonders bei Myopie, aber auch ohne dieselbe kommt es vor, dass absolute Divergenz eintritt, sobald wir das binoculare Einfachsehen aufheben. Jedenfalls entspricht hierbei dem Gleichgewicht der Muskeln eine divergente Stellung der Sehaxen und dieselbe tritt für gewöhnlich nur deshalb nicht ein, weil das Festhalten am binocularen Einfachsehen eine richtige Stellung der Augen bedingt. Nicht selten genügt aber schon eine ganz geringe Erschwerung der binocularen Verschmelzung dadurch z. B., dass man das eine Auge durch ein röthes Glas sehen lässt, den elastischen Spannungen der Muskeln das Uebergewicht zu verschaffen, und den fixirten Punkt in Doppelbildern erscheinen zu lassen. Noch sicherer kann man das binoculare Einfachsehen dadurch aufheben, dass man vor das eine Auge ein Prisma mit der Basis nach oben oder nach unten bringt. Zeigen dabei die Doppelbilder eines 4 bis 5 Mtr. entfernten Punktes ausser dem durch das Prisma bedingten Höhenunterschied auch noch einen gekreuzten Seitenabstand, so werden wir annehmen dürfen, dass den elastischen Spannungen der Muskeln eine absolut divergente Stellung der Augen entspricht, und das Maass der Ablenkung wird gegeben sein durch diejenigen Prismen, welche mit der Basis nach innen vor das eine oder vor beide Augen gelegt, die Doppelbilder senkrecht übereinander stellen. In der Regel ist in diesen Fällen der Grad von Divergenz, welcher bei Aufhebung des binocularen Einfachsehens eintritt, nahezu ebenso gross, als die facultative Divergenz, welche sich im Interesse des binocularen Einfachsehens erreichen lässt.

v. Graefe bezeichnete diesen Zustand, in welchem die den Spannungsverhältnissen der Muskeln entsprechende Divergenz-Stellung des-

halb nicht eintritt, weil am binocularen Sehen festgehalten wird, als „dynamisches Schielen“. Ohne scharfe Grenze gehen diese Zustände über in periodisches Schielen, wobei entweder gleichzeitig mit der Divergenz Doppelsehen auftritt, oder die binoculare Verschmelzung allmälig ausser Uebung kommt, auch wohl ganz verlernt wird, während dennoch je nach dem wechselnden Gleichgewichtszustand der Muskeln, bald richtige Stellung, bald Divergenz vorhanden ist. Auch ohne binoculare Verschmelznng ist eine richtige Stellung der Augen sehr wohl möglich, es fehlt dann nur der Regulator, welcher im wechselnden Spiel der Muskelkräfte das Gleichgewicht der Stellung und Bewegung sichert.

Relative Divergenz, d. h. mangelhafte Convergenz, kann ihren Grund haben in einer falschen Innervation der Musc. recti interni oder in einer Erschwerung der Beweglichkeit des Auges. Ersteres müssen wir annehmen in Fällen, in welchen die associirten Bewegungen völlig frei sind, die Augen aber kaum aus paralleler Stellung herausgebracht werden können. Der Nahepunkt der Convergenz ist also erheblich abgerückt, aber auch durch Prismen mit der Basis nach innen kann (für entferntere Objecte) keine oder nur ganz geringe Divergenz hergestellt werden. Die Beschwerden sind wesentlich die der Asthenopie; einestheils entstehen beim Nahesehen Doppelbilder, welche mit Anstrengung der interni verschmolzen werden, andererseits wird gerade durch das häufige Doppelsehen die Gewohnheit des binocularen Einfachsehens gelockert. Man kann diesen Zustand mit dem schon von den älteren Autoren gebrauchten Namen strabismus parallelus bezeichnen. Die höchsten Grade dieser Anomalie, bei welchen der Nahepunkt der Convergenz auf etwa 0,5 M. abgerückt ist, sind selten, geringere Grade kommen häufiger vor.

Relative Divergenz durch erschwerte Beweglichkeit der Augen ist häufig bei Myopie. Der Grund dieser Beweglichkeitsbeschränkung ist darin zu suchen, dass bei Myopie das Auge in allen Durchmessern hauptsächlich aber im sagittalen an Grösse zunimmt. Die ellipsoide Form, welche es dabei annimmt, bedingt, dass das Auge sich in der Tenon'schen Kapsel nicht mehr nach Art eines Kugelgelenkes drehen kann. Die Augenbewegungen sind nur noch möglich mit Verschiebung des Orbitalgewebes, woraus sich Widerstände ergeben, welche bei einer der Kugelgestalt sich annähernden Form des Auges nicht vorhanden sind.

Für die associirten Augenbewegungen kann der Beweglichkeits-

defect gedeckt werden durch Zuhülfenahme der Kopfbewegungen, für die Convergenzbewegung ist ein solcher Ersatz nicht möglich, und dieselbe fällt daher um so leichter ungenügend aus, als sie auch noch einen grösseren Widerstand der recti interni zu überwinden hat, welcher ebenfalls durch die Formveränderung des myopischen Auges herbeigeführt wird.

Durchschnittlich nämlich erscheinen myopische Augen etwas prominenter als emmetropische. Die Verlängerung der Sehaxe scheint also meistens eine Verschiebung nach vorn zu bedingen was eine stärkere Spannung der Musc. recti zur Folge hat. Am meisten wird von dieser Dehnung der Rectus externus betroffen, denn durch die Ausdehnung des Bulbus wird die Sehneninsertion des rectus internus lediglich nach vorn verschoben, die des rectus externus dagegen nach vorn und aussen, was bei der medialen Lage seines orbitalen Ursprungs eine erheblichere Dehnung des Muskels veranlassen muss. Ausserdem ist auch die um den Bulbus gewundene Abwickelungsstrecke des externus grösser, und muss nothwendiger Weise an der Ausdehnung des Auges theilnehmen. Aus alledem ergiebt sich eine Vermehrung der elastischen Spannung des externus, welche der Wirkung des internus einen gesteigerten Widerstand entgegensetzt.

Endlich aber würde eine so erhebliche Convergenz, wie sie bei hohen Graden von Kurzsichtigkeit erfordert wird, auch für ein normal bewegliches Auge schwierig sein. Es liegen daher Gründe genug vor, die binoculare Fixation aufzugeben und ohne Accommodations- und Convergenz-Anspannung zum Lesen nur das eine bequemere Auge zu benutzen. Fast ausnahmslos wird daher bei hochgradiger Myopie mit relativer Divergenz gelesen, und diese Myopen thun gerade das, was wir ihnen rathen müssen, sie vermeiden Accommodations-Anspannung und Sehaxen-Convergenz und befinden sich wohl dabei. Trotzdem nun, dass dieser Zustand sich mit physiologischer Nothwendigkeit aus der Natur hochgradiger Kurzsichtigkeit ergiebt, wird er doch häufig für pathologisch gehalten, was er an sich nicht ist. Pathologisch ist höchstens die Kurzsichtigkeit und die Formveränderung des Auges, die relative Divergenz dagegen ist hierbei lediglich eine unschädliche Consequenz der gegebenen Verhältnisse.

Irgend welche Bedenken gegen diese relative Divergenz sind nicht vorhanden. Ganz unbegründet ist die Vorstellung, die Beanspruchung des einen jetzt allein zur Verwendung kommenden Auges müsse eine

sehr gesteigerte sein[1]). Wäre irgend eine schädliche Einwirkung auf das fixirende Auge zu fürchten, so müsste man sie bei convergirendem Schielen, bei welchem ja in der Regel auch nach der Operation nur das eine Auge zur Fixation benutzt wird, ebenfalls beobachten. Bei Strabismus convergens aber denkt Niemand daran, ähnliche Befürchtungen für das zur Fixation verwendete Auge zu hegen, und wo ist überhaupt die physiologische Begründung dieser ganzen Vorstellung? welche physiologische Thätigkeit soll denn dabei in gesteigertem Maasse beansprucht werden?

Musculäre Asthenopie kommt unzweifelhaft vor, aber bei weitem nicht so häufig, als sie diagnosticirt wird. Sie hat ihren Grund darin, dass die zum Schreiben, Lesen u. s. w. nothwendige Convergenz nur mit einer Anstrengung der recti interni unterhalten werden kann, welche deren Leistungsfähigkeit übersteigt und schliesslich schmerzhafte Ermüdung der Muskeln zur Folge hat, gerade so wie die accommodative Asthenopie auf schmerzhafter Ermüdung der Accommodationsmuskeln beruht.

Dennoch kann musculäre Asthenopie vollständig fehlen, trotzdem, dass ein nicht unerhebliches Uebergewicht der externi nachweisbar ist. Finden wir z. B., dass schon bei Betrachtung eines entfernten Punktes absolute Divergenz eintritt, sobald wir das binoculare Einfachsehen aufheben, und werden Prismen von 12—20° durch Divergenz überwunden, so dürfen wir sicher annehmen, dass auch beim Lesen u. s. w. im Interesse des binocularen Einfachsehens das elastische Uebergewicht der externi überwunden werden muss durch eine stärkere Anspannung der interni, welche aber recht häufig ohne vorzeitige Ermüdung geleistet wird.

Häufig kommt es auch vor, dass asthenopische Beschwerden fortbestehen trotz operativer Beseitigung eines vorher nachgewiesenen Uebergewichtes der externi, und folglich irgend einen anderen Grund haben müssen. Die Diagnose der accommodativen Asthenopie wird ex juvantibus in der Regel bestätigt, für die musculäre Form kann mann dies nicht behaupten.

Zur Diagnose dieses Zustandes pflegt man zunächst einen etwa 25 bis 30 Ctm. vor den Augen befindlichen Gegenstand, eine Blei-

[1]) Alfred Graefe und Saemisch: Handbuch der Augenheilk. Bd. VI. S. 193.

stiftspitze oder irgend etwas ähnliches fixiren zu lassen und dann abwechselnd erst das eine, dann das andere Auge zu verdecken um festzustellen, ob es auch dann noch in richtiger Fixations-Stellung stehen bleibt. Wir haben Grund zu der Annahme, dass diejenige Stellung, welche beim Verdecken des Auges eintritt, den gegebenen Spannungsverhältnissen der Muskeln entspricht. Es ist aber nicht nothwendig, das binoculare Sehen ganz aufzuheben, es genügt, und ist sogar vortheilhafter, nur das binoculare Einfachsehen unmöglich zu machen, was wir durch Prismen erreichen können. Lässt man z. B. einen in der gewöhnlichen Arbeitsentfernung von 25 bis 30 Ctm. gelegenen Punkt fixiren und hält nun vor das eine Auge ein vertical ablenkendes Prisma, so wird, da die Verschmelzung der übereinanderstehenden Doppelbilder unmöglich ist, der Einfluss des binocularen Einfachsehens auf die Augenmuskeln beseitigt, und wenn es die Spannungsverhältnisse der Augen mit sich bringen, so tritt jetzt eine relative Divergenz-Stellung ein, in deren Folge dann die Doppelbilder ausser dem prismatisch bedingten Höhenunterschied auch noch einen gekreuzten Seitenabstand zeigen. Die Grösse dieser seitlichen Abweichung lässt sich bemessen durch dasjenige Prisma, welches mit der Basis nach innen vor die Augen gebracht, die Doppelbilder wieder senkrecht über einander stellt.

Auf Grund dieser Untersuchungs-Methode ist die Ansicht ziemlich allgemein verbreitet, dass die bei Myopie häufigen asthenopischen Beschwerden in Anstrengung der Augenmuskeln ihren Grund hätten, und doch wird dies dadurch ganz und gar nicht bewiesen. Jene Erscheinungen, aus welchen man dynamische relative Divergenz erschliessen will, finden sich fast ausnahmslos bei allen Myopen, auch wenn dieselben keine asthenopischen Beschwerden haben, weil sie begründet sind im Wesen der Myopie. Myopen haben es eben gelernt, bis zu ihrem Fernpunktsabstand zu convergiren, ohne die Accommodation anzuspannen; lassen wir einen in dieser Entfernung gelegenen Punkt fixiren und verdecken dann das eine Auge, oder heben wir die binoculare Verschmelzung durch verticale Prismen auf, welcher erdenkliche Grund liegt dann überhaupt noch vor, dass nun auch das verdeckte Auge in richtiger Functionsstellung verharre? Bei Emmetropie wird der Gewohnheits-gemässe Zusammenhang zwischen Accommodation und Convergenz dafür sorgen können, dass auch das verdeckte Auge ebensogut wie accommodativ, so auch convergirend auf das Fixirobject eingestellt bleibt, bei Myopie ist eben weil eine Accommodations-Spannung nicht geschieht, jede

beliebige relative Divergenz bis zum Parallelismus der Blicklinien physiologisch vollkommen berechtigt. Wie in aller Welt kann man es für pathologisch halten, dass eine Convergenzbewegung dann nicht eintritt, wenn man eben erst künstlich alle diejenigen physiologischen Bedingungen entfernt hat, welche sie möglicherweise herbeiführen könnten.

Genug, alle diese Vorgänge, welche bei Myopie das Vorhandensein von Insufficienz der interni beweisen sollen, geschehen, wenn die Untersuchung, wie gewöhnlich, ungefähr in der Fernpunktslage ausgeführt wird, durchaus auf physiologischer Grundlage und dürfen daher nicht ohne weiteres für krankhaft gehalten werden.

Etwas gesicherter ist der Nachweis der musculären Asthenopie bei geringen Graden von Myopie, Emmetropie oder Hypermetropie; finden wir hier, dass mit der Accommodation auf ein nahes Object sich die entsprechende Convergenz nicht verbindet, so liegt jedenfalls eine Abweichung von den physiologischen Gesetzen vor, nur müssen wir darüber sicher sein, dass eine genaue accommodative Einstellung auf das Fixirobject auch wirklich vorhanden ist.

Wir müssen an die Diagnose der musculären Astenopie dieselben Anforderungen stellen, wie an die der accommodativen. Gerade so wie diese doch erst dann erwiesen ist, wenn Convexgläser die erwartete Abhülfe auch wirklich bringen, so wird der Nachweis musculärer Asthenopie erst dadurch geliefert, dass eine Erleichterung der interni durch die geeigneten Hülfsmittel die Beschwerden auch wirklich beseitigt. Für Myopen, welche nicht auf die Aushülfe der relativen Divergenz verfallen, trotzdem sie eine durch Convergenz nur mühsam erreichbare deutliche Sehweite besitzen, ist es das einfachste, den Fernpunkt durch geeignete Concavgläser auf etwa 25—30 Ctm. zu verlegen. Ist nur geringe oder gar keine Myopie vorhanden, aber der Zusammenhang zwischen Accommodation und Convergenz gestört, so kann man die letztere durch Prismen mit der Basis nach innen ersetzen, freilich nur in geringem Grade, da Prismen von mehr als 4^0 theils wegen ihrer Schwere, theils wegen der Farbenzerstreuung kaum als Brillen verwendbar sind. Je nach den Erfordernissen der Refraction oder Accommodation können die Prismen auch mit concaven und convexen Flächen geschliffen werden.

Ist endlich durch erhebliche facultative Divergenz ein elastisches Uebergewicht der externi erwiesen, so kann dasselbe durch die Tenotomie des einen oder beider externi herabgesetzt werden, doch kann ich meinen Erfahrungen nach zu dieser Operation nicht rathen,

wenn nicht wenigstens Prismen von 16° durch absolute Divergenz überwunden werden — denn ich habe aus fremder Praxis Patienten genug gesehen, welche als Folge der Operation lediglich convergirendes Schielen und Doppelsehen für die Ferne davon getragen hatten, während die asthenopischen Beschwerden für die Nähe unverändert fortbestanden — der Nachweis, dass es sich nicht um musculäre Asthenopie handelt, wird eben manchmal erst durch die Operation erbracht.

Schielen nach oben und unten.

In Verbindung mit Schielen nach innen oder nach aussen kommt nicht selten, wie bereits erwähnt, eine Höhenabweichung vor, welche in der Regel lediglich als ein begleitendes Symptom auftritt, keiner besonderen Correction bedarf, und mit Beseitigung des Schielens verschwindet.

Viel seltener kommt eine andere Gruppe von Fällen vor, in welchen der Höhenunterschied ohne wesentliche, oder mit nur geringer Seitenablenkung besteht, und einen deutlich concomitirenden Character zeigt. Wird z. B. ein nach oben schielendes Auge zur Fixation eingestellt, so macht das andere eine begleitende Bewegung nach unten u. s. w.

Der Höhenunterschied bleibt sich unter diesen Umständen nicht bei allen Blickrichtungen gleich. Manchmal ist die Abweichung nach oben am stärksten bei medialer, manchmal bei lateraler Blickrichtung, so dass es nicht möglich ist, diese Eigenthümlichkeiten auf die Wirkung irgend eines bestimmten Muskels zu beziehen. Viel seltener noch ist es der Fall, dass die Höhenabweichung bei allen Blickrichtungen unverändert bleibt, und sie darf dann als eine vermehrte Anspannung beider nach oben oder unten wirkenden Muskeln aufgefasst werden.

Auf die operative Behandlung finden dieselben Grundsätze Anwendung, welche bei Gelegenheit der nach Augenmuskellähmungen zurückbleibenden Höhenabweichungen auseinandergesetzt wurden.

Die Schieloperation.

Die operative Behandlung des Schielens wurde zuerst von Stromeyer (1838) angeregt und bald darauf (1839) von Dieffenbach methodisch ausgeführt.

Die Schiel-Operation ist eine wesentlich cosmetische Leistung, sie hat die Aufgabe, die richtige Stellung der Augen durch den Ausgleich der elastischen Muskel-Spannungen wieder herzustellen. Die Mittel, welche uns hierbei zur Verfügung stehen, sind die einfache Ablösung der Sehne des zu stark gespannten Muskels von der Sclera, die Vertheilung der Operation auf beide Augen und endlich die stärkere Spannung des Antagonisten durch die Verschiebung seiner Insertion nach vorn, d. h. die Vorlagerung.

Die einfache Tenotomie führe ich auf folgende Weise aus: Genau auf der Insertion des abzulösenden Muskels wird die Conjunctiva mit einer feinen Haken-Pincette gefasst, und die damit aufgehobene Falte mit möglichst kleiner Wunde eingeschnitten; in diese Oeffnung geht man mit der Fixir-Pincette ein und fasst sofort, vorausgesetzt, dass man an der richtigen Stelle operirt, auf der Sclera die Sehne dicht an ihrer Insertion, welche, ganz wie vorhin die Conjunctiva, angezogen und mit einer auf der Fläche gekrümmten Scheere, deren Spitzen abgerundet sein müssen, eingeschnitten wird. Der Schnitt braucht nur eben gross genug zu sein, dass man einen kleinen geknöpften Haken hindurch und hinter die Sehnen-Insertion führen kann, welche nun damit angespannt und am besten mit einer feinen Knieschcere dicht an der Sclera bis zum Ende der Insertion abgetrennt wird, und zwar, da man in der Mitte der Insertion eingeht, erst in der einen, dann in der anderen Richtung. Es ist wichtig, sich davon zu überzeugen, dass nicht an den Enden der Insertion einige von der Sehne abgezweigte Fäden undurchschnitten bleiben, nur dann, wenn der hinter die, bei diesem Verfahren deutlich sichtbare Insertionsleiste geführte Haken über beide Enden derselben hinweg, ohne irgend einen Widerstand zu finden, bis an den Hornhautrand gleitet, darf man die Ablösung als vollendet betrachten.

Bei der Vorlagerung wird folgendermassen verfahren: Die Conjunctiva wird auf der Sehne des vorzulagernden Muskels und ungefähr in der Ausdehnung derselben eingeschnitten, dann an derselben Stelle die Tenon'sche Kapsel gefasst und eingeschnitten und nun direct auf der Sclera das Gewebe bis zum Hornhautrand gelockert um einen Lappen zu bilden, welcher dem vorzulagernden Muskel genügenden Halt gewährt. Dann wird am oberen oder untern Rande des Muskels dicht hinter der Insertion ein flach gekrümmter, stumpfer, aber nicht geknöpfter Haken zwischen Muskel und Sehne durch und am gegenüberliegenden Rande der Insertion herausgeführt. Die hierbei gewöhnlich den Haken überkleidende Tenon'sche Kapsel muss

durchtrennt werden, um den Muskel vollständig frei zu legen. Ist jetzt der eine Rand des Muskels deutlich sichtbar, so wird von hier aus (in entgegengesetzter Richtung zum ersten) ein zweiter Haken unter dem Muskel durchgeführt, denn es geschieht leicht, dass der erste Haken durch den Muskel hindurchgeht und daher denselben nicht vollständig fasst. Liegt jetzt der Muskel in seiner ganzen Breite auf den Schielhaken, so wird mittelst eines dazu geeigneten Millimetermaasses dessen Nullpunkt an die Sehnen-Insertion gelegt wird genau abgemessen, um wieviel der Muskel durch das Einlegen der Fäden verkürzt werden soll. Als Nähte benutzte ich feine Catgutfäden, welche an beiden Enden mit krummen Nadeln versehen werden; die eine Nadel wird an der durch das Millimetermaass bestimmten Stelle vom unteren Rande des Muskels aus, zwischen diesem und der Sclera bis zur Mittellinie desselben geführt und durchgestochen, worauf auf dem Muskel der Faden in einen festen Knoten gebunden wird. Sind beide Fäden in den Muskel eingeknüpft, so wird die Insertion von der Sclera abgetrennt. Da man nun die Insertionsleiste frei vor sich liegen sieht, kann man sich leicht an derselben orientiren, um die Fäden genau in der Richtung des Muskels unter der Conjunctiva bis zum Hornhautrand zu führen, wo sie durchgestochen und die zusammengehörenden Enden in einen Knoten geschlungen werden. Der Muskel wird auf diese Weise um ein genau zu bestimmendes Maass verkürzt und in seiner normalen Richtung nach vorn geführt und dadurch straffer gespannt. Die Conjunctivalwunde wird durch eine besondere Naht geschlossen.

Sowohl für die Rück- als für die Vorlagerung ist es wünschenswerth, den aufzusuchenden Muskel etwas zu spannen, indem mit einer Fixir-Pincette das Auge nach der entgegengesetzten Seite gerollt wird. Da ich ferner bei einfacher Tenotomie in der Regel, bei der Vorlagerung immer in Aether - Narcose operire, so verzichte ich auch auf die gewöhnlich vorgeschriebene Prüfung des unmittelbaren Operations-Effectes; ehe die Narcose vollständig überwunden ist, haben derartige Prüfungen gar keinen Werth und davon, dass nicht etwa einzelne Sehnenfäden stehen geblieben sind, muss man sich auf die oben angegebene Weise überzeugen.

Die unmittelbaren mechanischen Folgen der einfachen Rücklagerung sind leicht abzuleiten; der von der Sehnenleiste abgetrennte Muskel zieht sich zurück, so weit es seine Elasticität erfordert und seine Verbindungen mit den benachbarten Geweben es erlauben. Für den rectus internus und externus, mit welchen es ja die Schiel-Operation

vorzugsweise zu thun hat, kommen in dieser Beziehung hauptsächlich die Verbindungen in Betracht, welche die vordere Fläche des Muskels mit den conjunctivalen Geweben eingeht; in je grösserem Umfange wir diese Verbindungen lockern, um so weiter kann sich der Muskel zurückziehen. Kommt es also darauf an, einen grösseren Effect zu erreichen, so pflege ich das subconjunctivale Gewebe an der Vorderfläche des Muskels bis hinter die caruncula lacrymalis in grosser Ausdehnung zu lockern, was den Nebenvortheil bietet, dass auch das entstellende Einsinken der Carunkel, wie es eine mangelhafte Technik mit sich bringt, vermieden wird.

Durch die Ablösung des einen rectus gewinnt sein Antagonist das Uebergewicht und rollt das Auge nach seiner Seite hinüber, so weit als es seine eigene elastische Spannung ermöglicht und die auf der anderen Seite noch vorhandenen Kräfte es erlauben. Die Verbesserung der Stellung, welche wir erstreben, wird nicht durch die Rücklagerung an sich, sondern durch die elastischen Kräfte des Antagonisten herbeigeführt, und schon hieraus ergiebt sich, dass die Auffassung der Schiel-Operation lediglich als „Rücklagerung“ der Natur der Verhältnisse nicht entspricht. Die Rücklagerung ist weiter nichts als das Mittel, den elastischen Kräften des Antagonisten ein Uebergewicht zu ermöglichen, der für die Stellung des Auges erreichbare Effect hängt aber nicht allein von der Rücklagerung, sondern in sehr hohem Grade von der Elasticität des Antagonisten ab, und kann geradezu gleich null werden, wenn der Antagonist nicht das leistet, was wir von ihm erwarten.

Häufig genug bietet uns die Vorlagerung Gelegenheit, die Insufficienz des Antagonisten, die mangelhafte anatomische Entwickelung desselben mit eigenen Augen zu sehen. Dieselbe lässt sich vermuthen, wenn die Beweglichkeit nach der Seite des Antagonisten mangelhaft ist, beweisend ist das aber nicht; bei vollständig normaler Beweglichkeit kann erhebliche Insufficienz vorhanden sein. Ist eine Beweglichkeits-Beschränkung vorhanden, als deren Ursache wir Insufficienz des Antagonisten betrachten dürfen, oder ist es wünschenswerth, durch eine Operation an dem schielenden Auge einen möglichst grossen Effect zu erreichen, so werden wir die Rücklagerung des ablenkenden Muskels mit der Vorlagerung des Antagonisten verbinden. Derselbe wird straffer gespannt und rollt das Auge stärker nach seiner Seite hinüber, und das Maass der Verkürzung, welche wir dem Muskel geben wollen, haben wir in der Hand durch die Entfernung, in welcher wir hinter der Insertion die Fäden in den Muskel einlegen.

Die genaueren Regeln für die Verwerthung der Operations-Methoden richten sich nach der Natur des vorliegenden Falles. Betrachten wir zunächst die grösste Gruppe, das gewöhnliche stationäre convergirende Schielen, so wird die Wahl der Methode hauptsächlich bestimmt durch den durchschnittlichen Grad der Ablenkung, den Brechzustand und das Sehvermögen, endlich durch die Beweglichkeit, besonders die Aussenwendung der Augen. Ist das Sehvermögen beider Augen nahezu gleich, oder besitzt das schielende Auge eine solche Sehschärfe, dass es zur Fixation benutzt werden kann, so wird es sich durchschnittlich empfehlen, die Verhältnisse der Muskeln auf beiden Augen möglichst gleichmässig zu gestalten; die einfache Ablösung der interni ist daher in der Regel auf beide Augen zu vertheilen.

Für Ablenkungen von mehr als 5—6 Mm ist jedoch die einfache Tenotomie beider interni nicht immer ausreichend, man muss daher, besonders wenn das schielende Auge schwachsichtig ist, mit der Tenotomie des internus die Vorlagerung des externus verbinden; ist der Erfolg nicht genügend, so kann er durch die Operation des anderen Auges vervollständigt werden.

Eine ganz vorzügliche Verwendung findet die Vornähung bei dem sogenannten Strabismus arteficialis, d. h. in denjenigen Fällen, in welchen durch ein nicht ganz kunstgerechtes Verfahren convergirendes Schielen in divergirendes umgewandelt, oder etwa eine wegen »Insufficienz der interni“ ausgeführte Tenotomie des abducens Strabismus convergens zur Folge hatte. Die von Arlt[1]) ausgesprochene Befürchtung, dass die von mir angegebene Methode, wenn es sich um die Vorlagerung eines zu weit retrahirten Muskels handelt, kaum ausführbar sein dürfte, habe ich nicht bestätigt gefunden, und ich bin in der Lage gewesen, eine ganze Reihe solcher Fälle aus fremder Praxis zu corrigiren. Sachen in die Hand zu nehmen, welche andern missglückt sind, ist selten erspriesslich, aber gerade bei arteficiellem Schielen lohnt es sich. Nur ausnahmsweise kommt es vor, dass es bei Strabismus divergens nicht möglich ist, den rückgelagerten Muskel zu finden, meistentheils aber steht der Muskel dann doch noch mit der Tenon'schen Kapsel in Verbindung, und man kann sich dadurch helfen, das man die Fäden hinter der Insertionsstelle durch das ganze vor der Sclera gelegene Gewebe und die Conjunctiva hindurchzieht und am Hornhautrande festbindet.

---

[1]) Operations-Lehre, Handbuch d. Augenheilkunde, redigirt von v. Graefe und Saemisch. Bd. III. S. 413.

Die Operation des periodischen convergirenden Schielens muss stets mit Vorsicht ausgeführt werden.

Der Wechsel zwischen richtiger Stellung und einem häufig sehr erheblichen Schielen legt die Befürchtung nahe, dass eine Operation, welche das Schielen beseitigen soll, schliesslich zu Strabismus artificialis Veranlassung geben könne. Grundlos ist diese Befürchtung gewiss nicht, allein es ist dabei doch auch zu bedenken, dass, abgesehen vielleicht von einigen Fällen rein accommodativer Ablenkung, auch dem periodischen Schielen abnorme Spannungs-Verhältnisse der Muskeln zu Grunde liegen. Mit möglichst geringer Lockerung der Conjunctiva habe ich die einseitige oder auch beiderseitige Tenotomie der interni auch bei periodischem Strabismus convergens häufig ausgeführt.

Die erste Sorge bei periodischem convergirenden Schielen muss immer die sein, den Refractions-Zustand festzustellen, womöglich mit Homatropin, und Hypermetropie, wenn sie vorhanden ist, zu neutralisiren. Bleibt das Schielen, was unter diesen Umständen nicht selten ist, beim Gebrauch der Convexgläser aus, so bietet die Operation weiter keine Vortheile, da auch nach derselben ein anhaltender Gebrauch von Convexgläsern kaum zu vermeiden sein wird. Besteht die periodische Ablenkung fort, so kann die Operation nach den oben aufgestellten Regeln und auf einen geringen Effect berechnet ausgeführt werden.

Wir können die Betrachtung der operativen Behandlung des convergirenden Schielens nicht schliessen, ohne nochmals auf das Verhältniss zwischen der Sehlinie und der Lage der Hornhaut zurückzukommen. Der Winkel α verdient es, dass wir seiner noch mit ein paar Worten dankend erwähnen, er ist eine für die Schiel-Operation sehr nützliche Einrichtung. Den vollen Werth der scheinbaren Divergenz, welchen er bei nicht schielenden Hypermetropen verschuldet, dürfen wir bei der Schiel-Operation als Gewinn in Rechnung stellen. Man erreicht ein vollkommenes cosmetisches Resultat, während eine objectiv nachweisbare, aber nicht so ohne weiteres sichtbare Convergenz noch fortbesteht. Es wäre Thorheit, darüber hinauszugehen und für Fälle, in welchen eine binoculare Verschmelzung nun einmal nicht zu Stande kommt und auch Doppelsehen nicht vorhanden ist, auch diese durch den Winkel α gedeckte Convergenz beseitigen zu wollen, das cosmetische Resultat würde dadurch lediglich verschlechtert werden.

Für das absolut divergirende Schielen ist die Verbindung der Tenotomie des externus mit der Vornähung des internus geradezu die Haupt-Methode. Ist einmal der Impuls für die Convergenz verloren gegangen, so dass bei der Fixation eines in der Mittellinie gelegenen Punktes statt der accommodativen Bewegung eine associirte eintritt, so ist durch die einfache Tenotomie der externi eine Beseitigung des Schielens nicht zu erreichen — wieder ein Beweis dafür, dass die Rücklagerung keineswegs nothwendiger Weise eine Veränderung der Stellung des Auges zur Folge hat.

Uebrigens hat diese geringe Leistungsfähigkeit der Rücklagerung nicht lediglich in dem Verhalten der zunächst betheiligten antagonistischen musculi recti ihren Grund. Ich habe aus fremder Praxis Fälle genug gesehen, in welchen die wegen relativer Divergenz ausgeübte Tenotomie der externi convergirendes Schielen zur Folge hatte, gerade so gut wie eine unzweckmässige Durchschneidung der interni Schielen nach aussen veranlassen kann. Es ist daher wahrscheinlich, dass die mangelhafte Wirkung der einfachen Tenotomie bei stationärem absoluten Strabismus divergens noch auf anderen Ursachen beruht, welche meiner Ansicht nach in den obliquis zu finden sind. Die Schleife, welche die obliqui um den hinteren Umfang des Auges bilden, wird dann am stärksten gedehnt, wenn bei medialer Blickrichtung die Sehlinie mit der Muskelebene der obliqui zusammenfällt; im Allgemeinen ergiebt sich also, dass bei der Innenwendung des Auges die obliqui gedehnt werden, bei der Aussenwendung aber sich auf Grund ihrer elastischen Spannung verkürzen. Erfolgt nun bei divergirendem Schielen die Innenwendung viel seltener oder auch gar nicht, werden folglich die Obliqui nicht in normaler Weise gedehnt, so ist es naheliegend, dass sie überhaupt an Dehnbarkeit verlieren, der Innenwendung also einen höheren Widerstand bieten und durch ihren elastischen Zug fortwährend den hinteren Pol des Auges nach innen, die Cornea also nach aussen ziehen. Da wir nun den obliquis bei der Schiel-Operation nicht beikommen können, so erscheint es um so wünschenswerther, ihnen durch stärkere Spannung des internus mittelst der Vorlagerung ein kräftigeres Gegengewicht zu bieten. Manchmal ist ausserdem noch die Tenotomie des rectus externus auf dem fixirenden Auge nothwendig. Meistentheils erreicht man hiermit einen genügenden unmittelbaren Effect; verringert sich derselbe im Verlaufe von ein bis zwei Monaten in auffälliger Weise, so steht der Wiederholung der Tenotomie des einen externus oder auch beider nichts im Wege.

Das periodische divergirende Schielen geht ohne scharfe Grenze über in diejenigen Fälle, bei welchen nur ein Uebergewicht der externi ohne Insufficienz der interni besteht. Recht erhebliche Grade von facultativer Divergenz findet man gar nicht selten als zufälligen Befund, ohne dass jemals manifeste Divergenz auftritt oder asthenopische Beschwerden vorhanden sind. Gesellt sich dazu eine Schwächung der interni, so tritt zunächst beim Nahesehen absolute Divergenz ein, manchmal auch für die Ferne, und sicher wenn man die binoculare Verschmelzung aufhebt oder auch nur erschwert durch Verdecken des einen Auges, oder Färbung des einen Gesichtsfeldes durch ein rothes Glas.

Die Indicationen für die Operation werden in diesen Fällen gegeben entweder durch Asthenopie, durch störende Doppelbilder oder durch die mit dem periodischen Schielen verbundene Entstellung; von dem Grade der facultativen Divergenz wird es abhängen, ob man die Tenotomie des externus auf ein Auge beschränkt oder auf beide vertheilt.

Fast immer lässt sich durch die Schiel-Operation ein cosmetisch befriedigendes Resultat erreichen. Den Einfluss auf die Sehschärfe des schielenden Auges und auf das binoculare Sehen hat man dagegen überschätzt. Die mehrfach aufgestellte Behauptung, dass als unmittelbare Folge der Durchschneidung eines Augenmuskels eine erhebliche Besserung der Sehschärfe eintreten könne, steht mit allen Gesetzen der Physiologie in Widerspruch. Nur Sehprüfungen, welche vor der Operation mehrfach wiederholt und mit Consequenz durchgeführt sind, welche sowohl die Sehschärfe für die Ferne als für die Nähe berücksichtigen, und zwar letzteres mit Zuhülfenahme von Convexgläsern oder Eserin, könnten gegenüber einer so völlig unphysiologischen Behauptung als beweisend anerkannt werden. Ich habe bei derartig angestellten Untersuchungen niemals einen Einfluss der Tenotomie auf die Sehschärfe gefunden.

Auch auf die Wiederherstellung eines normalen binocularen Sehens übt die Schiel-Operation keinen Einfluss aus, abgesehen von den verhältnissmässig seltenen Fällen, in welchen schon vor derselben ein normaler binocularer Sehact bestand, und durch Doppelsehen nachgewiesen wurde.

Es dürfte schliesslich wünschenswerth sein, noch einige Worte über den günstigsten Zeitpunkt für die Operation zu sagen. Die Auffassung der beim Schielen nicht seltenen Schwachsichtigkeit als bedingt durch „Nichtgebrauch“ hat den ganz verkehrten Rath zur Folge gehabt, die Schiel-Operation so zeitig als möglich auszuführen.

Zunächst kann ich feststellen, dass auch die frühzeitigste Tenotomie der Augenmuskeln gegen angeborene Schwachsichtigkeit nichts nützt. Ich habe wiederholt Kinder gesehen, an wechen schon im ersten Lebensjahre die Schiel-Operation ausgeführt worden war, meistens mit schlechtem cosmetischen Effect, aber mit Fortbestehen der Schwachsichtigkeit des schielenden Auges.

Fast ausnahmslos ist der definitive Effect der Operation, wenn sie bei Kindern vor dem vierten Lebensjahre ausgeführt wird, ganz unbefriedigend. Bei Kindern, welche ich zwischen dem fünften und sechsten Jahre operirte, habe ich eine ganze Anzahl guter definitiver Erfolge aufzuweisen, indessen je mehr ich mich mit dem Gegenstand beschäftigt habe, um so mehr ist es mir räthlich erschienen, die Anforderungen, welche an die Patienten gestellt werden müssen, zu erhöhen. Es kommt bei Kindern nicht auf eine bestimmte Altersgrenze an, sondern darauf, dass ihre Intelligenz so weit entwickelt ist, um eine zuverlässige Untersuchung zu ermöglichen. Zu einer genauen Sehprüfung ist die genügende Kenntniss der Buchstaben und die Fähigkeit des Lesens nothwendig; das Verhalten der Kinder muss die ophthalmoscopische Diagnose des Brechzustandes ermöglichen und darf keine Bedenken gegen das nach der Operation vielleicht nothwendige Tragen von Brillen erwecken. Unter keinen Umständen wird durch einen Aufschub der Operation, bis diese Bedingungen erfüllt sind, etwas verloren; die Zwischenzeit lässt sich ausfüllen durch Uebung der Beweglichkeit der Augen, was mehr leistet als die üblichen Schielbrillen oder gar das Verbinden des Auges. Verbindet man das fixirende Auge, so wird allerdings das schielende zur Fixation eingestellt, dafür aber schielt das andere und ebenso verhält es sich natürlich mit der ebenso antiquirten als kindlichen Idee, vor jedes Auge eine durchbohrte Nussschale zu binden.

Schielbrillen, d. h. jene mit einer um den Kopf zu bindenden Ledereinfassung versehenen Blechkapseln, welche das eine Auge ganz verdecken und für das andere nur einen seitlichen Ausschnitt freilassen, bewirken natürlich ebenfalls eine Uebertragung des Schielens auf das verdeckte Auge, allerdings zugleich mit einer Uebung der seitlichen Blickrichtung; aber abgesehen von ihrem abschreckenden Aussehen erfordern sie eine anhaltende ununterbrochene seitliche Blickrichtung, welche schon nach kurzer Zeit Ermüdung der beanspruchten Muskeln zur Folge hat und bald unerträglich wird. Dies ist nicht der Fall, wenn man die Bewegung abwechselnd und nach beiden Seiten hin üben lässt, wobei darauf zu halten ist, dass die äusserste

Grenze der Aussenwendung auch wirklich erreicht wird. Wenigstens sind diese Uebungen rationell und vielleicht auch im Stande, die Kräfte des Antagonisten, auf welche wir bei der Operation so sehr angewiesen sind, zu erhalten und einer durch Mangel an Uebung verschlimmerten Insufficienz vorzubeugen.

Nystagmus.

Unter Nystagmus versteht man eine fortwährende oscillirende Bewegung der Augen, welche gewöhnlich in horizontaler Richtung, mit oder ohne gleichzeitige Rollung um die Sehaxe, selten in verticaler Richtung stattfindet. Manchmal wird der Nystagmus bei gewissen Stellungen des Auges stärker, bei anderen geringer, woher es auch kommt, dass solche Patienten bei einer bestimmten seitlichen Augenstellung erheblich besser sehen, als bei geradeaus gerichtetem Blick.

In einigen Fällen sind mit den Bewegungen um die verticale Axe ähnliche Drehungen des Kopfes verbunden. Dieses Zittern des Kopfes ist übrigens auch bei denjenigen Fällen von Nystagmus, welche damit behaftet sind, nicht constant, sondern bald in schwächerem, bald in stärkerem Maasse oder gar nicht vorhanden. Es wechselt in seiner Häufigkeit, ohne dass der Grad des Nystagmus eine entsprechende Aenderung zeigt, und schon dieser Umstand spricht gegen die Ansicht, dass durch die Kopfbewegungen der Nystagmus compensirt werde, was doch nur bei einer der Richtung nach genau entgegengesetzten, dem Grade nach vollkommen gleichen Art beider Bewegungen der Fall sein könnte.

In den meisten Fällen entsteht Nystagmus im frühen Kindesalter, vielleicht kommt er sogar angeboren vor, und es scheint, dass Schwachsichtigkeit auf die Entwickelung dieser Anomalie von grösstem Einfluss ist. Beiderseitige angeborene Schwachsichtigkeit aus irgend einer Ursache, gleichviel ob mit oder ohne ophthalmoscopische Veränderungen, Hornhauttrübungen nach Blennorrhoea neonatorum oder aus anderer Ursache, Cataracta congenita u. s. w., oder vollständige Erblindung im Kindesalter, führen daher recht häufig zu Nystagmus; Fälle von hochgradigem Albinismus des Auges zeigen stets diese Complication. In vielen Fällen ist das eine Auge in höherem Grade schwachsichtig als das andere. So wichtig also auch der Einfluss ist, welchen eine in frühester Kindheit bereits vorhandene Schwächsichtigkeit auf die Entstehung von Nystagmus ausübt, so scheint doch gleichzeitig die Mitwirkung anderer wesentlicher Ursachen nothwendig zu sein,

denn gar nicht selten sieht man Fälle von recht erheblicher angeborener oder im Kindesalter acquirirter Schwachsichtigkeit mit vollkommen ruhiger Fixation. Volle Sehschärfe kommt bei Nystagmus kaum vor, häufig ist aber das Sehvermögen doch ein so gutes, und für die gewöhnlichen Beschäftigungen, als Lesen etc., ausreichendes, dass es wunderbar erscheint, wie die fortwährend in grossen Excursionen oscillirenden Netzhautbilder ein so scharfes Erkennen ermöglichen können. Diese Thatsache ist wieder ein Beweis dafür, in wie hohem Grade das Sehen und der Gebrauch des Auges erlernt wird. Auch die Scheinbewegungen der Objecte, welche man aus derselben Ursache erwarten sollte, kommen den Patienten aus derselben Ursache nicht zum Bewusstsein.

In manchen Fällen ist gleichzeitig Strabismus convergens vorhanden, dessen operative Beseitigung durch den Nystagmus nicht behindert wird.

Eine sehr eigenthümliche Form von Nystagmus kommt hauptsächlich bei Bergleuten[1]) vor. Der Nystagmus tritt zuerst beim Arbeiten in der Dunkelheit des Schachtes auf. Im weiteren Verlauf dauert er auch den Tag über fort, erfährt aber bei herabgesetzter Beleuchtung eine erhebliche Verstärkung. Auch hier ist in der Regel bei gewissen Blickrichtungen der Nystagmus merklich geringer. Bei vollem Tageslicht verhalten sich die Sehschärfe und die Augenbewegungen ganz normal, bei geringen Lichtintensitäten aber zeigt sich ausser dem Nystagmus auch eine unverhältnissmässig grosse Herabsetzung der Sensibilität der Retina (Hemeralopie oder torpor retinae).

Bemerkenswerth ist, dass diese Patienten durch die mit dem Nystagmus verbundenen Scheinbewegungen der Objecte in hohem Grade gestört und schwindlig werden. Wir erkennen hierin wieder eine Bestätigung der empiristischen Theorie des Sehens. Individuen, welche seit frühester Kindheit an Nystagmus leiden, lernen, dass der davon abhängigen Bewegung der Bilder auf der Retina eine Bewegung der Objecte nicht entspricht; ist dagegen ein normaler Sehact bereits zur festen Gewohnheit geworden, so wird auch die Bewegung der Bilder auf eine Bewegung der Objecte bezogen.

Das ätiologische Moment ist vielleicht in der Arbeit bei der mangelhaften Beleuchtung des Grubenlichtes zu suchen; auch mangel-

[1]) P. Schröter, Acquirirter Nystagmus bei Bergleuten; Klin. Monatsbl. f. Augenheilk., 1871, pag. 135; und Dr. Nieden, Ueber Nystagmus als Folgezustand von Hemeralopie; Berliner klin. Wochenschrift 1874, No. 47 und 1881 S. 681.

hafte Sehschärfe und Schwächung der Kräfte begünstigt das Auftreten des Nystagmus.

Eine tonisirende Behandlung bei völliger Schonung des Sehvermögens, die Anwendung des Inductionsstromes und Extract. nucis vomicae spirit. (in Pillen 0,02 pro dosi) werden als nützlich bezeichnet.

Auch einseitiger Nystagmus ist beobachtet worden. Ein merkwürdiger Fall dieser Art wird von Zehender[1]) beschrieben; das eine Auge besass ein normales Sehvermögen, während das andere, ohne nachweisbare ophthalmoscopische Ursache erblindete, in verticaler Richtung oscillirte.

Manchmal erfolgt eine Verminderung des Nystagmus im späteren Lebensalter; therapeutische Resultate sind nicht zu erreichen.

Bemerkenswerth ist der Zusammenhang, in welchem Nystagmus manchmal mit Erkrankungen des centralen Nervensystems steht. In manchen Fällen der von Prevost[2]) beschriebenen déviation conjuguée ist gleichzeitig Nystagmus vorhanden.

Auch bei disseminirter Sclerose findet sich nach Charcot Nystagmus in der Hälfte der Fälle[3]), und ferner hat Friedreich[4]) in Fällen von hereditärer Ataxie als häufiges Symptom eine Art von Nystagmus beobachtet, welche besonders dann hervortritt, wenn die Kranken aufgefordert werden, einen bestimmten Gegenstand zu fixiren oder einen Gegenstand, der vor den Augen vorübergeführt wird, zu verfolgen, wenn also an die Thätigkeit der Augenmuskeln bestimmte Anforderungen gestellt werden.

Ganz ausnahmsweise kommt es vor, dass Nystagmus willkürlich eingeleitet und fixirt werden kann[5]).

---

[1]) Klin. Monatsbl. f. Augenheilk. 1870. p. 112.

[2]) J. L. Prevost: De la déviation conjuguée des yeux et de la rotation de la tête, dans certains cas d'hémiplégie. Paris 1868.

[3]) Vgl. auch Rählmann üb. Nystagmus. Arch. f. Ophth. Bd. 24. 4. p. 270.

[4]) Bericht der ophthalm. Gesellschaft zu Heidelberg. 1878. pag. 148.

[5]) Lawson, Ophth. Hosp. Rep. X. S. 203 und Remon, Ebend. S. 343.

ZWEITER THEIL.

KRANKHEITEN DER ORBITA, DER THRAENENORGANE, DER AUGENLIDER, CONJUNCTIVA, CORNEA, SCLERA UND IRIS, DER LINSE UND DES GLASKOERPERS.

Krankheiten der Orbita.

Entzündung des Gewebes, und Caries oder Necrose der Wandungen der Orbita.

Die Entzündung des orbitalen Fett- und Bindegewebes kommt als selbstständige Affection ziemlich selten vor, häufiger in Begleitung von Periostitis. Auch Erkrankungen der benachbarten Knochen, der Basis cranii, der ossa zygomatica oder pterygopalatina können eine entzündliche Infiltration des Orbitalgewebes mit Hervortreibung und Beweglichkeitsstörung des Auges veranlassen. In ähnlicher Weise wirken Krankheitsvorgänge in den anstossenden Knochenhöhlen, in dem sinus frontalis und ethmoidalis und in der Highmorshöhle, besonders dann, wenn Eiteransammlungen oder Neubildungen in denselben die knöchernen Wände der Orbita durchbrechen. Manchmal liegen traumatische Veranlassungen zu Grunde: Contusionen, Verwundungen oder Operationen in dieser Gegend, fremde Körper, welche in die Orbita eindringen u. s. w. Andere Fälle treten als puerperale Metastasen, als Theilerscheinungen von Rotz, oder in Begleitung von Gesichtserysipel auf; auch Typhus, Scharlach und Pocken werden als Veranlassungen angeführt, und endlich hat Leyden[1]) darauf aufmerksam gemacht, dass in Folge von eitriger Meningitis eine hämorrhagisch eitrige Entzündung des orbitalen Bindegewebes auftreten kann. Die ätiologische Verbindung zwischen beiden Affectionen würde sich entweder durch Thrombosen, welche sich aus dem Sinus durae matr. bis in die vena ophthalmica erstrecken, oder aus dem von Schwalbe[2]) nachgewiesenen Zusammenhang zwischen dem Arachnoidalraum und dem die äussere Sehnervenscheide umgebenden und in den Tenonschen Raum übergehenden Lymphraum erklären lassen.

[1]) Virchow's Archiv f. path. Anatomie, 1864, Bd. 28, pag. 197.
[2]) Archiv für microscop. Anatomie, Bd. VI.

Die Symptome gestalten sich einigermassen verschieden, je nachdem das gesammte orbitale Fettgewebe gleichmässig, oder in einem mehr localisirten Herde erkrankt. Im letzteren Falle liegen meistens traumatische Ursachen oder Periostitis der Orbita zu Grunde. Im ersteren Falle, bei der genuinen Entzündung des Fettgewebes, entwickelt sich unter tiefsitzenden Schmerzen eine entzündliche Schwellung, durch welche das Auge in der Richtung der Axe der Orbita nach vorn gedrängt wird; zugleich ist seine Beweglichkeit meistens nach allen Seiten hin ziemlich gleichmässig beeinträchtigt, da auch die Augenmuskeln an der hämorrhagisch eitrigen Entzündung theilnehmen. Bald gesellt sich dazu eine Anschwellung und Hyperämie der Conjunctiva und der Lider.

Die Conjunctivalschwellung ist nicht immer vorhanden, kann aber erheblich werden, so dass die Uebergangsfalte wulstig hervorspringt und die Cornea von einer wallartigen Schwellung umgeben ist; ist die Vordrängung des Auges nur gering, so kann sie durch die Conjunctivalschwellung verdeckt werden, und man könnte unter diesen Umständen, besonders wenn man die Entwickelung der Krankheit nicht von Anfang an verfolgen konnte, sich der Gefahr einer Verwechselung mit Blennorrhöe aussetzen, wenn nicht die Abwesenheit einer blennorrhoischen Secretion vor diesem Irrthum schützte. Die Lidschwellung, besonders des oberen Lides, wird in der Regel beträchtlich, die Haut dunkelroth, glatt und glänzend, meistens sind auch Störungen des Allgemeinbefindens, Fiebererscheinungen u. s. w. vorhanden.

Nur selten erfolgt Zertheilung, meistens geht die Entzündung in Eiterung über; die Hautröthe wird dunkler, beim Umschlagen der Lider zeigt sich die Uebergangsfalte der Conjunctiva vorgetrieben, manchmal schon gelblich durchscheinend, es wird Fluctuation zwischen Auge und Orbitalwand wahrnehmbar, und endlich kommt der Abscess zum Aufbruch.

Fast genau dasselbe Krankheitsbild wie bei genuiner Entzündung des orbitalen Fettgewebes kann zu Stande kommen durch eitrige Periostitis der Orbita. Man wird das Vorhandensein derselben mit grosser Wahrscheinlichkeit annehmen können, wenn der Orbitalrand auf Druck empfindlich ist. Auch wird nach v. Graefe[1]) die Haut und das subcutane Bindegewebe bei Periostitis nicht so schnell wie bei genuiner Entzündung des Fettgewebes mitergriffen, sie bleibt län-

[1]) Klin. Monatsbl. f. Augenheilk., 1863, pag. 51.

gere Zeit intact, oder zeigt sich nur mit einem rosigen Anflug behaftet. Die secundäre Theilnahme des Bindegewebes concentrirt sich ferner bei Periostitis vorwaltend auf die Nachbarschaft der betreffenden Stelle, und es wird daher der Bulbus häufig mehr nach einer Seite hin verdrängt, auch die Beschränkung der Beweglichkeit ist nach gewissen Richtungen stärker, nach anderen geringer. Immerhin bleibt die Diagnose häufig genug unsicher, ja es kann ausnahmsweise bei Periostitis der Orbita die entzündliche Schwellung der Lider und der Conjunctiva so gering sein, dass man in Zweifel darüber bleibt, ob nicht ein Tumor die Ursache des Exophthalmos ist. Sicherheit giebt daher erst die Eröffnung des Abscesses, dann aber kann sowohl die Beschaffenheit des Eiters, welcher bei Erkrankung der knöchernen Orbitalwandungen gewöhnlich den fötiden Geruch und die sonstigen Eigenschaften des Knocheneiters besitzt, als die Untersuchung mit der Sonde genauere Auskunft geben.

Gleichzeitig und in ursächlichem Zusammenhang mit Entzündung des Orbitalgewebes kann Thrombose der vena ophthalmica vorhanden sein und sich verbinden mit Thrombose des sinus cavernosus, welche dann häufig auch auf den sinus der anderen Seite übergeht und beiderseitigen entzündlichen Exophthalmos zur Folge hat.

Die Prognose bietet nach verschiedenen Seiten hin Bedenken. Zunächst kann schon die Ursache der Orbitalentzündung das Leben gefährden (Rotz, Milzbrand, Pyämie), ferner aber kann eine acut verlaufende Caries oder Necrose an der oberen Orbitalwand leicht eine tödtliche Gehirnaffection zur Folge haben. Ausserdem aber wird das Sehvermögen in erheblicher Weise gefährdet.

Der Exophthalmos kann so stark werden, dass die Augen nicht mehr von den Lidern bedeckt werden können, in Folge dessen trübt sich die Cornea und geht endlich durch Verschwärung zu Grunde.

Häufiger wird das Auge nicht sowohl durch den Exophthalmos als durch den entzündlichen Process in der Orbita in Gefahr gebracht. Erblindung wird unter diesen Umständen gewöhnlich durch Neuritis optica veranlasst, welche in manchen Fällen nur durch ihren Endausgang, nämlich durch atrophische Degeneration des intraocularen Sehnervenendes sich ophthalmoscopisch zu erkennen giebt.

Seltener erfolgt Erblindung durch Netzhautablösung oder durch eitrige Iridochoroiditis; beide Complicationen lassen sich aus der durch Schwalbe nachgewiesenen Communication zwischen dem Tenon'schen Raum und dem von ihm beschriebenen suprachoroidalen Lymphraum oder durch Compression der venae vorticosae erklären

Der Verlauf ist meistens acut, und vorausgesetzt, dass kein Knochenleiden zu Grunde liegt, innerhalb einiger Wochen beendet, doch kommen auch Fälle von chronischen Entzündungen des orbitalen Bindegewebes mit endlichem Ausgang in Eiterung vor, welche sich monatelang hinziehen und die grössten diagnostischen Schwierigkeiten machen können. Auch nach der Eröffnung des Abscesses bleibt in diesen Fällen manchmal ein lang anhaltender Eiterausfluss bestehen, selbst wenn keine Knochenerkrankung vorhanden ist.

Mildere nicht eiterige Entzündungsformen des orbitalen Bindegewebes hat man unter dem Namen einer Entzündung der Tenon'schen Kapsel beschrieben; freilich wird man diese Bezeichnung nicht zu wörtlich verstehen dürfen, denn es ist nicht wahrscheinlich, dass ein Entzündungsprocess, welcher sich überhaupt durch deutliche Symptome verräth, sich lediglich auf die Tenon'sche Kapsel beschränken sollte, ohne in das orbitale Bindegewebe überzugreifen. Die Symptome sind übrigens dieselben wie bei der eben beschriebenen Orbitalentzündung, nur minder entwickelt. Die Lider sind normal oder ödematös geschwollen, die Conjunctiva, besonders in der Uebergangsfalte und auf der Sclera, hyperämisch und stark geschwellt, etwas Exophthalmos, leichte Beweglichkeitsbeschränkung und in Folge dessen Doppelsehen sind vorhanden. Die Prognose dieser milderen Fälle ist durchschnittlich gut, doch können auch sie Netzhautablösung veranlassen. Der Verlauf ist meistens acut, kann aber ebenfalls chronisch werden.

Die Behandlung leichter Fälle von orbitaler Zellgewebsentzündung kann sich nach einer entsprechenden Antiphlogose auf warme Umschläge und Druckverband beschränken. Tritt die Entzündung von Anfang an heftiger auf, so ist zunächst eine kräftigere Antiphlogose indicirt. Wird Uebergang in Eiterung wahrscheinlich, so unterstützt man diesen Ausgang durch Cataplasmen und öffnet den Abscess, sobald sich deutliche Fluctuation zeigt. Besonders dann, wenn sich Periostitis der Orbita vermuthen lässt, muss die Eröffnung möglichst bald vorgenommen werden, um wo möglich eine ausgedehnte Entblössung der Knochen zu verhüten. Man kann daher in die Lage kommen, tiefe Probe-Einstiche in die Orbita auszuführen, und wird dazu die Stelle aussuchen, an welcher sich das Vorhandensein von Eiter vermuthen lässt.

Der Abscess wird durch Verbandwatte oder andere Hülfsmittel offen gehalten, und je nach den Umständen sofort oder erst nach einiger Zeit mit der Sonde untersucht. Es ist dabei die Beschaffen-

heit und Tiefe der Abscesshöhle und das Verhalten der Knochenwandungen festzustellen.

Man muss gleichzeitig daran denken, dass fremde Körper in der Orbita lange Zeit sich aufhalten und Ursache von Abscessbildung werden können, ohne dass über deren Vorhandensein vom Patienten in allen Fällen sichere Auskunft zu erhalten ist.

Ist die Abscesshöhle ausgedehnt, buchtig, und erstreckt sie sich bis hinter den Bulbus, so muss dieselbe durch häufige Einspritzungen gereinigt und die äussere Oeffnung so lange offen gehalten werden, bis der Abscess von der Tiefe aus verheilt. Am zweckmässigsten wird es in diesem Falle sein, eine Drainageröhre einzulegen, um einen leichteren Ausfluss des Eiters zu sichern. Dasselbe Verfahren empfiehlt sich bei Knochenaffection, nur ist dann gleichzeitig für die Entfernung lockerer Knochenstücke zu sorgen.

Caries und Necrose des Orbitalrandes kommen am häufigsten vor am äussern untern Umfange desselben, meistens bei scrophulösen Kindern und zwar in der Mehrzahl der Fälle auf traumatische Veranlassung. Der demnächst am meisten zu Knochenerkrankung geneigte Theil des vorderen Orbitalabschnittes ist die Thränendrüsengegend.

Ueber oder unter dem äusseren Lidwinkel entwickelt sich meistens, aber nicht immer, unter Hautröthung und Schmerzen eine Anschwellung, welche allmälig fluctuirend wird. Auch die Augenlider schwellen ödematös an, die Conjunctiva kommt in einen entzündlichen Zustand, es treten leichte Fiebererscheinungen ein, der Abscess spitzt sich zu und bricht endlich auf. Trotzdem halten die Entzündungserscheinungen der äusseren Haut und der Conjunctiva an, die Eiterabsonderung in der Abscesshöhle dauert fort, die Durchbruchsöffnung wird fistulös und verwächst mit dem Periost, entblösste Knochentheile werden mit der Sonde wahrnehmbar; wenn die Lidschwellung rückgängig geworden, und die äussere Haut dicht mit dem Periost verwachsen ist, können sogar einzelne Strecken des cariösen Knochenrandes frei zu Tage liegen.

Endlich wird dadurch, dass auch die Fascia tarso-orbitalis an die erkrankte Knochenstelle herangezogen und durch Ulceration verkürzt wird, ein Ectropium des Lides eingeleitet. Aehnliche Formen von Caries oder Necrose kommen am oberen Orbitaldache vor und nehmen denselben Verlauf wie die Knochenerkrankungen am Rande der Orbita. Kommen solche Fälle zeitig genug in Behandlung, so ist der Abscess baldigst, und so weit als möglich vom Orbitalrand entfernt zu eröffnen.

Exophthalmos durch Morbus Basedowii.

Die Basedow'sche Krankheit bietet einen Symptomencomplex dar, dessen wesentlichste Grundzüge gegeben sind in Herzklopfen, abnormer Pulsfrequenz (100 Schläge und mehr in der Minute), Anschwellung der Schilddrüse und Exophthalmos. Manchmal kommen, besonders in der ersten Zeit der Erkrankung, auch noch Verdauungsstörungen hinzu, bestehend in häufigem Erbrechen wässriger Massen.

Am Herzen ist anatomisch fast in allen Fällen eine Vergrösserung und Dilatation gefunden worden, und zwar am stärksten am linken Ventrikel. Abnormitäten der Klappen waren nur in einer geringeren Anzahl von Fällen vorhanden, auch scheint sich die Herzhypertrophie erst im Verlaufe der Krankheit zu entwickeln.

Der Zustand der Schilddrüse ist schon bei Lebzeiten sehr verschieden. In der Regel ist ihre Anschwellung nicht so bedeutend, wie bei gewöhnlichen Kröpfen, doch finden sich auch beträchtliche Vergrösserungen. Das am meisten hervorstechende Symptom daran ist eine stärkere Entwicklung der Gefässe, welche nicht selten ein diastolisches Klopfen und Rauschen wahrnehmen lassen.

Anfänglich ist eine blosse Schwellung der Drüse vorhanden, dieselbe kann sich aber zu einem wahren Kropf ausbilden, welcher seine gewöhnlichen Stadien durchläuft, indem er von sehr mässiger, meist gleichförmiger Hyperplasie zur Gallert- und Cystenbildung oder zur Bildung fibröser Induration in Knotenform fortschreitet. Die Ursache des Exophthalmos liegt im Fettgewebe der Orbita, welches zuweilen hypertrophisch wird, meist aber wohl durch hyperämische, während des Lebens in der ersten Zeit durch Druck zu überwindende, und nach dem Tode leicht verschwindende Schwellung sich ausdehnt[1]). An den Netzhautarterien ist, wenn auch nicht ganz constant, eine eigenthümliche Pulsation zuerst von O. Becker[2]) nachgewiesen worden. Die Arterien und in weniger auffallender Weise auch die Venen erscheinen breiter als gewöhnlich und es zeigen die Arterien an verschiedenen Stellen einen sehr ungleichen Durchmesser. Die Pulsationen an den Arterien sind in manchen Fällen höchst auffällig und beschränken

---

[1]) Vergl. Virchow, Die krankhaften Geschwülste. Bd. III. 1. pag. 73—86.

[2]) Wiener med. Wochenschrift 1873. No. 24 u. 25 und Klin. Monatsbl. für Augenheilk. 1880. S. 1.

sich nicht bloss auf die Oberfläche des Sehnerven, sondern erstrecken sich mehr oder weniger weit in die Netzhaut hinein. Während der rythmische Wechsel im Caliber der Gefässe in der Regel weniger ausgesprochen ist, treten Verschiebungen und Schlängelungen meist sehr deutlich hervor. Becker betrachtet diese Pulsation als durch Lähmung der Gefässnerven bedingt.

Der Exophthalmos ist in der Regel doppelseitig und gleichmässig, doch kommt es auch vor, dass er zunächst einseitig oder wenigstens stärker auf einer Seite eintritt. Er kann sehr gering sein, aber auch so beträchtlich werden, dass die Lidspalte nicht mehr geschlossen werden kann. Eine häufige Erscheinung bei Morb. Basedowii ist eine eigenthümliche Innervationsstörung des oberen Lides, auf welche v. Graefe[1]) zuerst aufmerksam gemacht hat. Während im Normalzustand das obere Lid die Hebung und Senkung der Visirebene in entsprechender Weise begleitet, ist diese Mitbewegung bei der Basedow'schen Krankheit fast völlig aufgehoben oder auf ein Minimum reducirt. Namentlich folgt bei Senkung der Cornea das obere Augenlid nicht. Dies ist keine directe Folge des Exophthalmos, denn bei Geschwülsten in der Orbita, oder andern Protrusionsursachen sieht man das Symptom oft fehlen, wenngleich bei sehr hohen Graden die Lidbewegung natürlich beinträchtigt ist Dagegen ist es bei den geringsten Graden von Exophthalmos in der Basedow'schen Krankheit vorhanden, selbst da, wo die Lage des Augapfels die physiologischen Grenzen noch kaum überschreitet. Für sich allein jedoch ist dieses Symptom zur Diagnose nicht ausreichend; ich habe es auch bei geringem einseitigen Exophthalmos gesehen, während der Krankheitsverlauf dem des Morbus Basedowii nicht entsprach.

Die Augenbewegungen sind meistens frei, doch können sie bei hochgradigem Exophthalmos beeinträchtigt werden durch starke Dehnung der Muskeln; auch Augenmuskellähmungen und fettige Degeneration[2]) derselben sind constatirt worden.

Ist der Exophthalmos so hochgradig, dass die Cornea beim Schlafen nicht mehr bedeckt werden kann, so wird dadurch die Gefahr einer Erblindung durch Hornhautverschwärung eingeleitet, und die Vernähung der Lidspalte (Tarsoraphie) indicirt.

Die gemeinschaftliche Ursache des zusammengesetzten Symptomen-

[1]) Deutsche Klinik 1864. No. 16.
[2]) Recklinghausen, Deutsche Klinik 1863. No. 29. pag. 286.

complexes lässt sich wohl nur im Nervensystem suchen, doch lässt sich nicht behaupten, dass dieselbe bereits mit Sicherheit nachgewiesen sei. Die grosse Mehrzahl der Krankheitsfälle betrifft das weibliche Geschlecht, und entwickelt sich meistens in der Zeit der Pubertät oder im Wochenbett; ausserdem werden als Ursachen betrachtet vorausgegangene schwere Erkrankungen, z. B. Typhus, Erkältungen, zumal des Halses, und am häufigsten die Chlorose. Bei Männern tritt nach v. Graefe die Krankheit nicht nur seltener, sondern auch durchschnittlich in etwas späterem Lebensalter als bei Frauen auf, und erweist sich in ihrem Verlaufe als gefährlicher.

Tödtlicher Ausgang kann erfolgen unter Zunahme aller Erscheinungen zuweilen sehr schnell unter grossen Beängstigungen und Gehirnzufällen, meist allmälig unter Verfall der Ernährung und der Kräfte; heftige, manchmal ruhrartige Durchfälle und Lungenblennorrhoe pflegen das Ende zu beschleunigen.

In anderen Fällen, zumal bei noch kürzerer Krankheitsdauer tritt Heilung oder wenigstens eine Rückbildung der Erscheinungen auf ein sehr erträgliches Maass ein.

Jod hat sich selten, Digitalis manchmal nützlich erwiesen; auch Tinct. Veratri viridis wird empfohlen (mit 1 Tropfen täglich beginnend und langsam steigend, am besten in Verbindung mit Tinct. Opii, da das Mittel leicht Durchfall und Erbrechen verursacht). Eisenmittel, Kaltwasserbehandlung, Seebäder und kräftige Diät scheinen am meisten zu leisten. Auch die Galvanisation des Sympathicus hat sich in einigen Fällen als nützlich erwiesen.

Exophthalmos aus Stauungsursachen.

Eine ganz ähnliche Form von Exophthalmos ist auf Stauungsursachen zurückzuführen, welche den Abfluss des Venenblutes aus der Orbita verhindern, z. B. Thrombose der Vena ophthalmica oder Compression derselben durch Geschwülste.

Die Ursachen dieser seltenen Form von Exophthalmos lassen sich nicht immer feststellen, manchmal sind sie vorübergehender Natur, da die Affection spontan oder unterstützt durch eine ziemlich indifferente Behandlung im Laufe mehrerer Monate rückgängig werden kann.

Eine andere Gruppe hierher gehöriger Fälle bietet das eigenthümliche Phänomen eines pulsirenden Exophthalmos dar.

Das Pulsiren im Auge, in der Orbita, selbst in Stirn und Schläfe

und das auscultatorisch wahrnehmbare begleitende Geräusch macht sich dem Patienten in quälender Weise fühlbar. Manchmal lässt sich der vorgetriebene Augapfel durch einen geeigneten Druck in die Orbita zurückdrängen, tritt aber mit Nachlass des Druckes sofort wieder hervor.

Die anatomischen Ursachen dieses pulsirenden Exophthalmo können ebensowohl innerhalb der Orbita als ausserhalb derselben in der Schädelhöhle ihren Sitz haben. Aneurysmen der Arteria ophthalmica oder ihrer Aeste, besonders aber Ruptur der Carotis interna im Sinus cavernosus, varicöse Ausdehnung der Orbitalvenen, Compression der Vena ophthalmica durch Geschwülste, sowie Thrombose derselben, sind als Ursachen beobachtet worden. Häufig liegen traumatische Veranlassungen oder körperliche Anstrengungen zu Grunde, denen der pulsirende Exophthalmos früher oder später nachfolgt, manchmal sind gar keine Veranlassungen zu ermitteln.

Die Behandlung des pulsirenden Exophthalmos durch Compression der Carotis bietet bis jetzt zwar keine erheblichen Erfolge, sollte aber doch in allen Fällen erst versucht werden, ehe man zur Unterbindung derselben schreitet. Sattler[1]) fand bei einer sehr genauen Zusammenstellung der Literatur unter 56 Fällen von Unterbindung der Carotis 37 Heilungen, 11 blieben erfolglos, 8 endeten tödtlich.

Geschwülste der Orbita.

Geschwülste, welche sich in der Tiefe der Orbita entwickeln, verdrängen den Bulbus nach vorn und häufig gleichzeitig, je nach der Gestalt und dem Wachsthum des Tumors, in peripherer Richtung. Die Gefahren für das Sehvermögen sind, da der Exophthalmos meistens nur langsam zunimmt, etwas geringer als in den rasch entwickelten entzündlichen Formen; wenigstens kommt die Cornea nicht so leicht in Gefahr den Schutz des oberen Lides zu verlieren, da letzteres manchmal eine ganz beträchtliche Flächenausdehnung erfährt. Ein brauchbares Sehvermögen kann daher lange Zeit erhalten bleiben, schliesslich pflegt aber doch durch Compression oder Dehnung des Sehnerven Neuritis oder atrophische Degeneration desselben angeregt zu werden.

[1]) In Graefe-Saemisch's Handbuch der Augenheilkunde.

Es kann aber auch der Sehnerv selbst der Sitz der Geschwulstbildung sein, was dann mit vollkommener Erblindung verbunden ist.

Auch die Beweglichkeit des Auges bleibt selten ungestört; dieselbe wird beeinträchtigt dadurch, dass die Muskeln oder deren Nerven vom Tumor comprimirt werden, oder mit demselben verwachsen; auch der Bulbus selbst kann mit dem Tumor Adhärenzen eingehen, ja die Geschwulst kann sogar in den Bulbus hineinwachsen, obwohl der umgekehrte Fall, dass nämlich intraoculare Tumoren schliesslich den Bulbus durchbrechen und in der Orbita weiter wuchern, häufiger vorkommt.

Nur selten ist es möglich, ein begründetes Urtheil über die Natur der Geschwulst zu gewinnen, da dieselbe durch ihre Lage in der Tiefe der Orbita der directen Untersuchung entzogen wird. Häufig ist der einzige Weg, die Geschwulst zu betasten, der, dass man mit dem kleinen Finger zwischen Augenlid und Bulbus in den Conjunctivalsack eingeht, aber auch dadurch wird nur ein ziemlich beschränktes Gebiet der Untersuchung zugänglich.

Irgend welche Symptome, aus welchen man mit einiger Sicherheit auf die Natur der Geschwülste schliessen könnte, lassen sich nicht angeben. Höchstens wäre hier zu erwähnen, dass bei cavernösen Tumoren in der Orbita einigemal, aber keineswegs in allen Fällen, eine Zu- und Abnahme des Exophthalmos beobachtet wurde, unter dem Einfluss von Ursachen, welche das Entstehen einer mechanischen Hyperämie in der Orbita begünstigen.

Dieselben Erscheinungen, wie durch Geschwülste im engern Sinne, können auch durch Echinococcusblasen oder Cysticercen in der Orbita verursacht werden.

Geschwülste, welche sich im vorderen Umfang der Orbita entwickeln, sind der Diagnose etwas leichter zugänglich. Erstrecken sie sich bis hinter den Bulbus, und bewirken sie Exophthalmos, so ist es oftmals nicht möglich zu bestimmen, wie weit nach rückwärts die Geschwulst reicht.

Orbitaltumoren, welche sich rasch vergrössern, indiciren die Exstirpation, und man wird sich um so leichter zu diesem Eingriff entschliessen, wenn das Sehvermögen bereits in erheblichem Grade gelitten hat. Hat der Tumor seinen Sitz ausserhalb des Trichters der Augenmuskeln, so wird jedenfalls der Versuch zu machen sein, den Bulbus zu erhalten. Man kann zu diesem Zwecke mehrere Augenmuskeln ablösen, den Tumor hinter dem Auge ausschälen, und den Bulbus (mit Wiederannähung der Muskeln) reponiren. Hat sich der

Tumor ursprünglich hinter dem Bulbus entwickelt, oder hat er mit demselben feste Adhärenzen eingegangen, so kann es nöthig werden, die Operation mit der Exstirpation des Auges anzufangen, um sich den Zugang zum Tumor freizumachen.

Ist die Malignität der Geschwulst festgestellt, oder zeigt es sich, dass dieselbe, was z. B. bei orbitalen Sarcomen häufig der Fall ist, mit den Fascien der Orbita und mit dem Periost fest zusammenhängt, so kann man genöthigt sein, selbst das Periost der Orbita mit zu entfernen, entweder, was das einfachere Verfahren ist, als Schlussact der Operation, oder man kann die Operation gleich von vorn herein auf Periostexstirpation anlegen.

In Fällen, in welchen diese Operation überhaupt indicirt ist, bleiben nach Exstirpation des Tumor gewöhnlich nur noch wenig Gewebsreste in der Orbita zurück, und es macht keine Schwierigkeiten, das Periost nach dem foramen opticum hin zusammen zu schieben, und dort so tief als möglich, nebst allem, was von ihm umschlossen wird, abzuschneiden.

Will man gleich von vorn herein das Periost mit exstirpiren, so verfährt man auf folgende Weise: Man umschneidet zu diesem Zweck die Augenlider bis zum Orbitalrand, vollendet den Schnitt aber nicht ringförmig, sondern lässt am inneren Augenwinkel eine Hautbrücke von etwa 20 Mm. Breite stehen. Das Periost wird dann am Orbitalrand, wo es fest adhärirt, mit einem kleinen Hohlmeissel, weiter nach rückwärts, wo seine Verbindung mit dem Knochen lockerer ist, mit dem scharfen Löffel abgelöst. Die ganze in den Periosttrichter eingeschlossene Masse wird dann an der Spitze der Orbita mit einer auf die Fläche gekrümmten Scheere durchschnitten, darauf der ganze Inhalt der Orbita herausbefördert, umgeschlagen, und von der Innenfläche der Augenlider abgetragen. Schliesslich wird der Hautlappen wieder an seinen Ort reponirt und durch Suturen befestigt[1]).

Knochengeschwülste der Orbitalwandungen können zwar von allen Theilen derselben ausgehen, am häufigsten jedoch geschieht dies vom obern innern Umfang aus. Häufig hängen diese Geschwülste mit Erkrankungen (Polypen, Granulationen) der Nasenhöhlen oder der Stirnhöhlen zusammen, oder erstrecken sich bis in die Schädelhöhle.[2])

Besonders die letztere Möglichkeit ist in Bezug auf Prognose und Therapie sehr zu beachten. In manchen Fällen hat sich der Gebrauch

[1]) Snellen nach v. Langenbeck, Zevende Verslag. 1866. pag. 51.
[2]) Vergl. Virchow, Geschwülste. Bd. I. 1. pag. 43.

von Jodkalium nützlich erwiesen. Die Resection dieser Knochengeschwülste giebt durchschnittlich wenig günstige Resultate, was bei der Unsicherheit der Diagnose in Bezug auf die räumliche Ausdehnung der Geschwulst und bei der schwer zugänglichen Lage derselben in der Orbita wohl erklärlich ist.

Blutergüsse in die Orbita nach Contusionen verursachen Exophthalmos, Beweglichkeitsbeschränkung und in Folge dessen Doppelsehen, auch Herabsetzung des Sehvermögens kommt vor. Ecchymosirung der Lider und der Conjunctiva sind häufig gleichzeitig vorhanden.

Die Behandlung besteht in örtlichen Blutentziehungen, kalten Umschlägen und Druckverband.

Fracturen der Orbita, welche die Schädelwandung derselben betreffen, können durch Gehirnaffection tödtlich werden. Wird durch Fractur der medialen Wand eine Communication zwischen Nasenhöhle und Orbita hergestellt, so kann Emphysem der Orbita die Folge sein.

Fremde Körper können in der Orbita lange Zeit liegen bleiben, ohne auffallende Symptome zu verursachen. Beobachtungen dieser Art liegen selbst für verhältnissmässig voluminöse Fremdkörper, grosse Holzstücke, Pfeifenspitzen u. s. w. vor. Die Art und Weise dieser Verletzungen bringt es häufig mit sich, dass der Patient keine Auskunft darüber geben kann, ob der in die Orbita eindringende Körper dieselbe wieder verlässt oder darin bleibt. Das eingedrungene Stück kann nämlich in der Orbita abbrechen, so dass das zurückbleibende Fragment von aussen nicht sichtbar ist.

Die Haut- oder Conjunctivalwunde kann sich vollkommen schliessen oder aber sie bleibt offen und wird mit wuchernden Granulationen bedeckt. In anderen Fällen ist eitrige Entzündung des Orbitalgewebes und Abscedirung die Folge.

Exophthalmos ist, wie sich aus dem Vorhergehenden ergiebt, ein Symptom, welches in Folge der verschiedensten Orbitalerkrankungen und folglich auch in sehr verschiedenem Grade vorkommen kann.

Die Lage des Auges in der Orbita ist, wie neuere Untersuchungen gezeigt haben, auch im physiologischen Zustand keineswegs immer auf beiden Gesichtshälften dieselbe. Nicht selten liegt das eine Auge um einige Millimeter oberflächlicher oder tiefer, als das andere; kleine Lagedifferenzen lassen sich nur durch Messung nachweisen, grössere Unterschiede dagegen verursachen eine auffällige Asymmetrie des Gesichtes.

Messungen über die Lage des Hornhautscheitels relativ zum Orbitalrande, mit eigens zu diesem Zweck construirten, und gewöhnlich als Exophthalmometer bezeichneten Instrumenten wurden zuerst von Cohn[1]), dann auch von Hasner[2]) Emmert[3]) und Zehender[4]) ausgeführt.

Als Enophthalmus bezeichnet man ein tieferes Einwirken des Auges in die Orbita. Die bemerkenswertheste Form ist der Enophthalmus traumaticus nach Contusion der Orbitalwandungen; wahrscheinlich wurde in diesen Fällen durch Bruch der knöchernen Wandungen der Raum der Orbita vergrössert.

---

[1]) Klin. Monatsbl. 1867. pag. 339.
[2]) Die Statopathien des Auges. Prag 1869.
[3]) Klin. Monatsbl. 1870. pag. 33.
[4]) Klin. Monatsbl. 1870. pag. 72.

Krankheiten der Thränenorgane.

Acute Entzündung der Thränendrüse (Dacryoadenitis) tritt auf unter dem Bilde einer Entzündung in der Thränendrüsengegend, welche sich von hier aus auf die Lider und die Conjunctiva erstreckt. Die Lider sind geröthet und infiltrirt, so dass die Lidspalte nur unvollkommen geöffnet werden kann, die Conjunctiva ist hyperämisch und geschwollen, häufig auch Chemosis (d. h. Auftreibung der Conjunctiva sclerae durch einen entzündlichen Erguss) vorhanden, gewöhnlich findet auch eine vermehrte schleimig-eitrige Absonderung statt.

Wir finden demnach eine Reihe von Symptomen vor, welche auch bei Blennorrhöe vorkommen, doch ist eine Verwechselung nicht schwer zu vermeiden, da bei Blennorrhöe die Schleimhaut in ihrer ganzen Ausdehnung in gleichmässiger Weise erkrankt, während bei Dacryoadenitis die Entzündungserscheinungen in der Thränendrüsengegend ihre höchste Entwickelung zeigen und nach dem medialen Augenwinkel hin an Intensität abnehmen.

Der geschwollene, nach vorwärts und unten gedrängte Thränendrüsenlappen wird zwischen Bulbus und oberem Lid sichtbar, wenn der Patient nach unten und innen sieht, während man zugleich das obere Lid möglichst nach oben drängt. Die Anschwellung der Thränendrüse kann so stark werden, dass sie das Auge nach unten und innen verschiebt.

Der gewöhnliche Ausgang ist Zertheilung, doch kann auch das die Drüse umgebende Bindegewebe, welches jedenfalls wesentlich an der Entzündung betheiligt ist, in Eiterung übergehen, und einen kleinen Abscess bilden, welcher, wie es scheint, mehr Neigung hat in den Conjunctivalsack als nach aussen durchzubrechen.

Auch der Ausgang in Induration und Hypertrophie der Drüse scheint vorzukommen.

Das Vorkommen acuter Dacryoadenitis ist ziemlich selten; als Ursachen werden gewöhnlich Erkältungen bezeichnet. Auch Augenoperationen können zu Schwellung der Thränendrüse Veranlassung geben.[1])

Für die Behandlung genügt in der Regel die Anwendung warmer Umschläge und die Abhaltung von Schädlichkeiten; es pflegt dabei im Laufe einiger Wochen Heilung einzutreten.

Seltener als die acute ist eine von Anfang an chronisch und ohne äusserlich sichtbare Entzündungserscheinungen auftretende Schwellung der Thränendrüse, welche manchmal sogar beiderseitig vorkommt. Jodkalium innerlich oder in Salbenform in der Umgebung der Thränendrüse eingerieben, hat sich in solchen Fällen nützlich erwiesen.

Fisteln der Thränendrüse kommen nur selten zu Stande. Sie können nach zufälligen Verwundungen oder Operationen in der Gegend der Thränendrüse zurückbleiben, oder auch durch Ulceration, z. B. durch Lupus, veranlasst werden.

So lange die Fistel offen bleibt, sind die Beschwerden gering und bestehen hauptsächlich im Abflusse des Thränendrüsensecretes aus der Fistelöffnung. Dieser Zustand kann lange Zeit unverändert bestehen, es kann aber auch geschehen, dass ohne Heilung des Fistelganges die Oeffnung sich schliesst. Die Drüsensecrete werden dann zurückgehalten, infiltriren sich aber in die umgebenden Gewebe, bewirken Entzündung derselben mit Schwellung der Lider und entzündlichen Erguss unter die Conjunctiva palpebrarum und sclerae, manchmal mit Ausgang in kleine Lidabscesse.

Gewöhnlich bricht im Verlauf der Krankheit die Fistelöffnung wieder auf, die entzündlichen Erscheinungen lassen dann nach und bleiben aus, so lange als die Fistel geöffnet bleibt, um nach Verschluss derselben zu recidiviren.

Die Heilung dieser Fisteln erreicht man nach Bowman[2]) auf folgende Weise: Ein starker Seidenfaden wird mit zwei Nadeln versehen; die eine Nadel wird in die Fistelöffnung eingeführt und dann oberhalb des Tarsus durch die Wandung der Fistel und die Conjunctiva durchgestochen; ebenso wird die zweite Nadel geführt, jedoch in einer Entfernung von etwa 5 Mm. von der ersteren durchgestochen. Beide Fadenenden werden durch die äusseren Augenwinkel nach aussen

[1]) A. v. Graefe, Archiv f. Ophth. Bd. IV. 2. S. 258.
[2]) Ophthalm. hospit. report. I. S. 286.

geführt und mit Pflasterstreifen befestigt. Es ist damit zunächst eine Oeffnung der Fistel an der Conjunctivalfläche hergestellt, und sobald keine reactive Entzündung mehr zu fürchten scheint (nach 8 bis 14 Tagen), wird dann die äussere Fistelöffnung angefrischt und sorgfältig vereinigt. Ist der Verschluss der äusseren Fistelöffnung auf diese Weise gelungen, so wird schliesslich die von der Fadenschlinge umschlossene Gewebsbrücke (Fistelgang und Conjunctiva) durchtrennt.

Als Dacryops bezeichnet man eine nur sehr selten vorkommende Geschwulst des oberen Lides, in der Nähe des äusseren Augenwinkels, welche dadurch zu Stande kommt, dass in einem der Ausführungsgänge der Thränendrüse die Thränen zurückgehalten werden. Es kann dies geschehen, ohne dass die Conjunctivalmündung des Ausführungsganges verschlossen ist, so dass sich die Geschwulst durch Druck entleeren lässt[1]).

Die Geschwulst ist deutlich abgegrenzt, sehr elastisch, unschmerzhaft, die überkleidenden Hautdecken ganz normal; beim Umschlagen des oberen Lides drängt sie sich in Form einer dünnwandigen Cyste vor. Das bezeichnendste Merkmal ist die Zunahme der Geschwulst, sobald eine vermehrte Secretion der Thränendrüse eintritt.

Die Behandlung dieser Retentionsgeschwulst verfolgt den Zweck, in der Wandung derselben, an der inneren Lidfläche, eine ausgiebige Oeffnung anzulegen, welche ein leichtes Abfliessen der Thränen in den Conjunctivalsack sichert. Man erreicht diesen Zweck dadurch, dass man einen Faden durch die conjunctivale Wandung der Geschwulst hindurchzieht, so dass der Ein- und Ausstichspunkt etwa 5 Mm. von einander entfernt liegen. Der Faden wird nur leicht zugeschnürt, seine beiden Enden durch die äussere Lidspalte nach aussen geleitet, und so lange (etwa 8 bis 14 Tage) liegen gelassen, bis die Wundränder der Cyste vernarbt sind.

Geschwülste der Thränendrüse (einfache Hypertrophie, Cystenbildungen, Cancroide, Adenome u. s. w.) bewirken zunächst ein Hervordrängen der vergrösserten Drüse zwischen Bulbus und Orbitalwand. Wenn beim weiteren Wachsthum der Geschwulst dieselbe sich nach hinten in die Orbita hinein ausbreitet, so wird der Bulbus nach vorn und innen und zugleich, je nach Umständen, nach oben oder nach unten dislocirt. Das Sehvermögen kann intact bleiben oder auf verschiedene Weise wie bei andern Formen von Exophthalmos beeinträch-

---

[1]) A. v. Graefe, Arch. f. Ophth. Bd. VII. 2. pag. 1.

tigt werden. Verwachsungen der Thränendrüsengeschwulst mit dem Bulbus, und directe Communicationen zwischen Thränendrüsencysten und dem Innern des Auges sind beobachtet worden.

Die Exstirpation der Thränendrüse mit Erhaltung des Bulbus geschieht am besten mittelst eines dem lateralen und oberen Rande der Orbita parallelen Schnittes durch die Haut, die Muskeln und die Fascia tarso-orbitalis. Die Ausdehnung des Schnittes richtet sich nach der Grösse der Geschwulst und beträgt bei normaler Drüse etwa 25 Mm. Der Bulbus wird, wenn nöthig, durch eine unter das obere Lid geschobene Hornplatte gedeckt, die Drüse mit einer Hakenzange gefasst, und zuerst vom Periost, dann von den umgebenden Weichtheilen gelöst; letzterer Act wird besonders bei normaler Drüse durch den festen Zusammenhang der Gewebe und die reichliche Blutung erschwert. Selbstverständlich ist strenge Antisepsis nothwendig, da eitrige oder erysipelatöse Entzündungen wegen der Nähe des Gehirns recht gefährlich werden können.

Wesentliche Nachtheile für die Function des Auges werden durch die Exstirpation der Thränendrüse nicht veranlasst.

Abnormitäten der Thränenpunkte und Thränenröhrchen.

Als angeborene Anomalien der Thränenpunkte und Thränenröhrchen sind beobachtet Ueberhäutung und Verschliessung derselben, so wie das Vorhandensein überzähliger Punkte und Röhrchen.

Fremde Körper, welche zufällig in dieselben hineingerathen, Kopfhaare, Wimpern, Bruchstücke von Getreide-Grannen können die Kanälchen verstopfen und zugleich örtliche Entzündungserscheinungen (z. B. durch mechanische Reizung der Thränencarunkel) hervorrufen.

Zu den fremden Körpern in den Thränenröhrchen ist auch das Vorhandensein von Pilzmassen[1]) (Leptothrix) in denselben zu rechnen. Dieselben sind häufiger im unteren als im oberen Thränenröhrchen beobachtet worden und können dasselbe so stark ausfüllen, dass eine fühlbare Anschwellung dadurch entsteht. Die benachbarten Gewebe gerathen in einen entzündlichen Zustand, die Thränencarunkel und die angrenzende Conjunctiva sind geröthet, die entsprechende

[1]) v. Graefe, Arch. f. Ophth. Bd. I. 1. p. 289 und Bd. XV. 1. p. 324. — Förster, Arch. f. Ophth. Bd. XV. 1. p. 318. — Schirmer, Klin. Monatsblätter für Augenheilkunde 1871. p. 247.

Stelle des Lidrandes abgerundet, der untere Thränenpunkt ist erweitert und entleert häufig, besonders bei Druck, ein weissliches Secret. Dabei findet ein lästiges Thränenträufeln statt. Im weiteren Verlaufe nehmen die Entzündungs- und Schwellungserscheinungen in der Umgebung des verstopften Thränenröhrchens noch mehr zu und gehen von Zeit zu Zeit in catarrhalische Schwellung der Conjunctiva über. Nach Spaltung der Thränenröhrchen lassen sich aus denselben die Leptothrix-Massen manchmal mit Beimischung von Kalksalzen entleeren. Die Therapie besteht in Spaltung und sorgfältiger Reinigung der Thränenröhrchen.

Falsche Stellung des unteren Thränenpunktes kommt vor in Folge chronisch entzündlicher Schwellung der Conjunctiva oder jener oberflächlichen Vernarbungen, welche sich bei chronischer Blepharitis entwickeln. Im Grunde genommen handelt es sich um ein leichtes Ectropium, welches am deutlichsten beim Blick nach oben sichtbar wird, indem sich dabei der untere Lidrand vom Bulbus abhebt. In Folge dieser falschen Stellung wird der untere Thränenpunkt unfähig, die Thränen aufzunehmen, dieselben sammeln sich im innern Lidwinkel an und fliessen tropfenweise über. Die Thränenpunkte können dabei unverändert bleiben, oder, besonders bei chronischer Blepharitis, obliteriren und vollständig verschwinden. Die kleine Prominenz, welche sie bilden, wird verstrichen, die ganze Lidrandpartie abgerundet, der Thränenpunkt erheblich verengert, und ist dann nur noch schwer, manchmal gar nicht mehr aufzufinden. Bowmann hat zur Heilung dieser Fälle die Spaltung der Thränenröhrchen vorgeschlagen, um die Thränenkanälchen in eine an der Conjunctivalfläche offene Rinne zu verwandeln. Man erweitert zunächst den Thränenpunkt mit einer Sonde, deren feine abgestumpfte Spitze sich ziemlich schnell verdickt und gewinnt dadurch Raum, um das Weber'sche Messerchen einzuführen. Dasselbe besitzt eine geknöpfte Spitze, welche in eine kleine $1^1/_2$ bis 2 Mm. breite leicht convexe Schneide übergeht. Man dringt mit der geknöpften Spitze bis in den Thränensack ein und durchtrennt dann das Thränenröhrchen durch ein einfaches Aufrichten (oder beim oberen Thränenröhrchen durch Senken) des Heftes. Um eine Wiederverwachsung des geschlitzten Thränenröhrchens zu verhüten, ist es zweckmässig, den Patienten während einiger Tage in Beobachtung zu behalten, und eine etwa eintretende Verklebung der Schnittwunde mit einer feinen Sonde zu durchbrechen. In der Regel gelingt es auf diese Weise, die Wiederverwachsung

dauernd zu verhüten; indessen bei chronischer Blepharitis ist dies manchmal trotz aller Mühe nicht möglich; auch ohne diese Complication kommt es vor, dass aufgeschlitzte und Monate lang offen gehaltene Thränenröhrchen schliesslich doch wieder bis zum Thränenpunkt verwachsen.

Verwundungen in der Gegend des medialen Augenwinkels, welche die Thränenröhrchen durchtrennt haben, erfordern eine sorgfältige Naht und nachheriges ruhiges Verhalten. Wird durch die Vernarbung die Leitung im Thränenröhrchen unterbrochen, so ist es gewöhnlich nachher nicht mehr möglich, die Wegsamkeit wieder herzustellen. In Folge von derartigen Verwundungen oder von Zerreissungen des Thränensacks durch Contusionen, kann bei starkem Exspirationsdruck z. B. beim Schnäuzen u. s. w. von der Nasenhöhle aus durch den Thränenkanal Luft in das subcutane Bindegewebe gepresst werden, und sich dort durch eine knisternde emphysematöse Auftreibung verrathen. Gleichzeitig kann auch Erguss von Thränenflüssigkeit in das Lidgewebe erfolgen.

Krankheiten des Thränensackes.

Das erste Symptom der acuten Dacryocystitis ist gewöhnlich eine erhebliche, sowohl spontan als bei Druck schmerzhafte Schwellung der Thränensackschleimhaut, welche sich durch das Tastgefühl als eine deutlich begrenzte, flach gewölbte, schmerzhafte Anschwellung erkennen lässt. Die darüber liegende Haut ist meistens von Anfang an geröthet und geschwellt, die Entzündung ergreift dann zunächst den medialen Lidwinkel, so dass die Lider, die Carunkel und manchmal auch die Conjunctiva palpebrarum sich ödematös infiltrirt zeigen. Schwellung und Röthung breiten sich nicht selten bis auf die entsprechende Seite der Nase und die Wangengegend aus. Der häufigste Ausgang der Entzündung ist Eiterbildung im Thränensack und Durchbruch nach aussen, es kommt aber auch Zertheilung, sowie Uebergang in chronische Dacryocystitis vor.

Die hauptsächlichste Ursache ist Verengerung des Thränenkanals, welche Stauung der Secrete, und dadurch entzündliche Veränderungen der Schleimhaut bedingt.

Am zweckmässigsten ist es, gleich von vornherein warme Umschläge anzuwenden; die Spannung der Gewebe wird dadurch gemindert, die Schmerzen besänftigt und der Ausgang in Zertheilung, wenn er überhaupt noch möglich ist, unterstützt. Geht die Entzündung in

Eiterung über, so wird die Geschwulst an einer unterhalb des Augenlidrandes gelegenen Stelle erhabener, weich und fluctuirend, und lässt endlich den in der Tiefe angesammelten Eiter durchscheinen. Man kann unter diesen Umständen unter Fortgebrauch von warmen Umschlägen den Durchbruch abwarten oder die künstliche Eröffnung vornehmen, was meistens vortheilhafter ist, da auf diese Weise eine ausgiebigere Entleerung des Thränensackes erreicht wird. Nach der Eröffnung des Thränensackes ist es räthlich, um eine allzuschnelle Wiederverheilung zu vermeiden, etwas Watte einzulegen, unter allen Umständen aber muss man auch bei spontanem Durchbruch durch warme Umschläge und häufiges Auswaschen mit warmen Wasser für freien Abfluss der Secrete sorgen, und die Durchbruchstelle nicht eher wieder zuheilen lassen, bis die Schwellung der Schleimhaut so weit verringert ist, dass die Secrete auf dem natürlichen Wege, d. h. durch die Nase oder durch die Thränenröhrchen wieder entleert werden können. Es versteht sich, dass eben durch die Schwellung der Thränensack-Schleimhaut dieser Weg verlegt und erst nach Abschwellung der Gewebe wieder passirbar wird. Nur ausnahmsweise zeigt die Durchbruchstelle keine Neigung zur Heilung, so dass sich eine Thränensackfistel bildet. Gleichviel aber, welchen Ausgang die Dacryocystitis nimmt, ob sie in Zertheilung, Eiterung, chronische Entzündung oder Fistelbildung endet, immer wird der zweite Theil der Behandlung darin bestehen müssen, dass man feststellt, ob Stricturen des Thränenkanals vorhanden sind, welche dann das geeignete Verfahren erfordern.

Die chronische Entzündung der Schleimhaut des Thränenkanals (Blennorrhoea sacci lacrymalis) entwickelt sich, wie die acute, fast nur beim Vorhandensein von Stricturen.

Da jedenfalls nur sehr geringe Druckkräfte zur Verfügung stehen, um die Thränensecrete durch den Nasenkanal zu befördern, so kann schon eine mässige Verengerung dieses Weges eine Anhäufung der Secrete, Zersetzung derselben und Reizung der Schleimhaut bewirken. Die Thränensack-Schleimhaut trägt nun ihrerseits zur Vermehrung der Secrete bei, der Thränensack wird stark angefüllt und seine häutige Wandung, welche durch die chronische Entzündung und Infiltration der Schleimhaut und der angrenzenden Gewebe bereits erschlafft ist, giebt dem Drucke der angesammelten Secrete allmälig nach.

Der ausgedehnte Thränensack wird nun als eine kleine Geschwulst am Nasenwinkel sichtbar, deren schleimig-eitriger Inhalt sich durch geeigneten Fingerdruck nach unten in die Nasenhöhle oder nach oben

durch die Thränenröhrchen entleeren lässt. Dieser Zustand kann ohne äusserlich sichtbare Entzündungserscheinungen lange unverändert fortbestehen, oder die Erschlaffung und Ausdehnung des Thränensackes nimmt zu, die Anschwellung vergrössert sich allmälig bis auf Kirschkern- oder Haselnussgrösse, ja sie kann noch beträchtlicher werden. Manchmal nimmt der Inhalt die Beschaffenheit eines fast farblosen hellen dünnen Schleimes an (Atonia oder Hydrops sacci lacrymalis). In andern Fällen kommen äussere Entzündungserscheinungen hinzu, welche unter dem Bilde acuter Dacryocystitis verlaufen oder in subacuter Form längere Zeit fortbestehen und ebenfalls zum Durchbruch des Thränensackes führen können. Der Durchbruch erfolgt dann nicht immer auf dem kürzesten Wege; der Eiter ergiesst sich zunächst aus dem Thränensack in die angrenzenden Gewebe und breitet sich in unregelmässigen Gängen aus, ehe er die äussere Haut durchbohrt.

Die Aetiologie ist zunächst dieselbe wie die der acuten Dacryocystitis, fast ausnahmslos sind Stricturen vorhanden, doch können auch fremde Körper in der Nase, Nasenpolypen, sowie, besonders bei gleichzeitig vorhandener Scrophulose oder Syphilis, Necrose der den Thränensack umgebenden Knochen die Veranlassung abgeben.

Für die Prognose der chronischen Thränensackleiden ist vor allem zu beachten, dass das Secret sehr häufig infectiöser Natur ist. Der Conjunctiva thut das allerdings keinen Schaden und auch die Cornea wird durch ihre Epithel-Decke vollständig geschützt; aber der geringste traumatische oder durch oberflächliche Keratitis bedingte Substanzverlust kann das Eindringen der infectiösen Elemente in die Hornhautsubstanz und eitrige Keratitis zur Folge haben.

Die Therapie erfordert, in so weit als acute Exacerbationen der Entzündung mit oder auch ohne Durchbruch der Thränensackwandungen in Frage kommen, im Wesentlichen das oben auseinander gesetzte Verfahren. In den meisten Fällen chronisch entzündlicher Zustände des Thränenkanals ist die Beseitigung der Stricturen zunächst in's Auge zu fassen.

Stricturen des Thränenkanals kommen am häufigsten vor am unteren Ende des Thränensackes an der Grenze des orbitalen und maxillaren Theiles und an der Mündung desselben in die Nasenhöhle.

Dem Entstehen der Stricturen liegen manchmal Erkrankungen der Nasenschleimhaut zu Grunde, es kann in Folge dieses Zusammenhanges auch Scrophulose mit zu den veranlassenden Momenten gehören. Acut blennorrhoische Entzündungen der Conjunctiva geben

nicht häufig Veranlassung zu einer gleichartigen Entzündung der Schleimhaut der Thränenwege, wahrscheinlich deshalb, weil durch die Schwellung der Conjunctiva während der am meisten infectiösen Periode der Blennorrhöe die Thränenresorption behindert wird. Eher scheinen chronisch entzündliche Conjunctivalleiden Stricturen veranlassen zu können. In vielen Fällen ist es überhaupt nicht möglich, eine Veranlassung aufzufinden.

Die Verengerung des Kanals giebt natürlich immer ein Hinderniss für die Thränenleitung, bedingt indessen nicht in allen Fällen ein fortwährendes Thränenträufeln. Es ist keine grosse Seltenheit Personen zu finden, welche bei fast vollständiger Undurchgängigkeit des Thränen-Nasenkanals nur wenig von Thränen incommodirt werden, und auch dies nur unter Umständen, welche eine vermehrte Thränensecretion bewirken, z. B. leichte Conjunctivitis. Man kann daher in solchen Fällen, ohne die Strictur selbst anzurühren, manchmal durch leicht adstringirende Augenwässer (z. B. Zincum sulfur. in $^1/_4$ procent. Lösung) die Störung beseitigen.

In der Mehrzahl der Fälle indessen scheinen die Stricturen zu den oben erwähnten blennorrhoischen Zuständen des Thränenkanals zu führen.

Die Behandlung der Stricturen geschieht am besten mit den von Bowman eingeführten Sonden, welche eine den Verhältnissen des speciellen Falles entsprechende Biegung erhalten.

Nachdem das eine Thränenröhrchen, z. B. das untere, in der oben angegebenen Weise geschlitzt und die Blutung gestillt ist, gleitet man mit der Sonde an der vorderen unteren Wand des Röhrchens in den Thränensack. Der Thränenpunkt muss dabei nach aussen und etwas nach unten abgezogen und das Röhrchen in derselben Richtung angespannt erhalten werden, während der Patient angewiesen wird, nach oben zu blicken. Die Sonde wird also in nahezu horizontaler Richtung vorsichtig fortgeschoben, bis ihr geknöpftes Ende an der medialen Wandung des Sackes auf das Thränenbein aufstösst. Erst jetzt darf die Sonde in eine nahezu verticale Richtung gebracht werden. Erfolgt beim Einführen der Sonde durch das Röhrchen oder beim Versuche sie aufzurichten eine Verschiebung oder Einziehung der äussern Haut, so ist anzunehmen, dass die Sonde noch nicht in den Thränensack eingedrungen ist, sondern noch im Thränenröhrchen stecke.

Beim Einführen der Sonde durch das obere Röhrchen gleitet man an der medialen Wand desselben in den Thränensack hinab.

Im Allgemeinen ist bei der Führung der Sonden die Richtung

innezuhalten, welche durch den Verlauf des Thränenkanals angegeben wird: während das untere Ende im Kanal herabgleitet, soll sich die Sonde oben am Augenbrauenbogen etwa 4 bis 6 Mm. einwärts von der Incisura supraorbitalis befinden. Unter allen Umständen muss man ohne Anwendung von Gewalt vorsichtig vorwärts gehen, um durch drehende Bewegungen des Sondenknopfes den Weg durch die Strictur zu finden. Mitunter sind oberhalb der Strictur Ausbuchtungen der Thränensackwandung vorhanden, besonders in der Richtung nach vorn und aussen, in welche man leicht mit der Sonde hineingeräth, und welche dann natürlich dem weiteren Vordringen absoluten Widerstand entgegensetzen. Statt gewaltsam vorwärts zu bohren, muss man dann die Sonde eine Strecke weit zurückziehen und unter Vermeidung des Divertikels den richtigen Weg suchen. Bei richtiger Führung der Sonde gelingt es fast immer die Strictur zu passiren, und nur selten stösst man auf wirklich absolut undurchdringliche Verwachsungen. Dass derartige vollständige Verwachsungen vorkommen, davon habe ich mich durch anatomische Untersuchungen überzeugt[1]).

Man darf übrigens nicht gleich völlige Verwachsung annehmen, wenn das Durchführen der Sonde nicht sofort in der ersten Sitzung gelingt. Die Aufschlitzung des Röhrchens, die leichtere und häufigere Entleerung der Secrete, eventuell unterstützt durch einige adstringirende Einspritzungen bewirken in manchen Fällen im Verlauf einiger Tage eine Abschwellung der Schleimhaut, so dass nun die Sonden ohne grosse Mühe durchgehen. Man lässt die Sonde $^1/_4$ bis $^1/_2$ Stunde im Kanal liegen und zieht sie dann vorsichtig und langsam wieder heraus. In der Regel geschieht die Sondirung täglich, ist dagegen das Einführen der Sonden sehr schmerzhaft, oder zeigen sich nach dem Entfernen derselben Blutungen aus der Nase, so ist es zweckmässiger, einige Tage bis zur nächsten Sondirung zu warten.

Man beginnt am besten mit Sonden von etwa 1 Mm. und steigt allmälig bis zu solchen von 1,5 bis 1,75 Mm. Durchmesser. Die ursprünglich von Bowman angegebenen Sonden haben in ihren stärksten Nummern eine noch etwas beträchtlichere Dicke, doch warnt Arlt[2]) mit Recht vor der Anwendung zu dicker Sonden. Die Beobachtung, dass als Folge der Sondenbehandlung eine Strictur des Thränenröhrchens an seiner Einmündung in den Thränensack eintreten kann,

[1]) Verhandl. der physical.-med. Gesellschaft zu Würzburg. Bd. X. pag. 12.

[2]) Behandlung der Thränenschlauchkrankh. Arch. f. Ophth. Bd. XIV. 3. pag. 270.

ist oft genug bestätigt worden, und wird von Arlt dahin gedeutet, dass durch zu dicke Sonden diese Stelle verletzt wird. Durch Anwendung dünnerer Sonden kann dieser unerwünschte Ausgang vermieden werden. Arlt macht ferner darauf aufmerksam, dass ähnliche Verengerungen als Folge zu dicker Sonden wahrscheinlich auch an der Nasenmündung des Thränenkanals eintreten können. Gewiss ist diese Befürchtung ebenso gerechtfertigt, wie sie für das Thränenröhrchen erwiesen ist, denn die anatomischen Verhältnisse bieten hier die beträchtlichsten Varietäten. »In manchen Fällen bildet die Schleimhaut einfach den Ueberzug der knöchernen Wände; dann steht die Nasenmündung des Kanals weit offen, ist scharfkantig und rund. Setzt sich der Kanal innerhalb der Schleimhaut an der Seitenwand der Nase eine Strecke weit fort, so ist die Mündung bald eng, bald weit, hier rund, dort spaltförmig und die Spalte bald horizontal, bald vertical gestellt. Im Allgemeinen ist die Oeffnung um so enger, je tiefer sie steht. Nicht selten bemüht man sich vergebens, sie aufzufinden, selbst wenn man nach Entfernung des Gaumens das volle Licht in den von der unteren Muschel bedeckten Raum einfallen lässt, und man muss die Einführung einer feinen Borste oder die Injection zu Hülfe nehmen, um vom Thränensack und Kanal aus die Mündung zu öffnen und kenntlich zu machen« [1]).

Welche dieser verschiedenen anatomischen Möglichkeiten vorliegt, kann man natürlich bei der Sondenbehandlung niemals wissen, vermuthlich aber wird man nicht häufig, oder wenigstens nicht in schädlicher Weise irren, wenn man die ungünstigsten Verhältnisse voraussetzt und deshalb die Sondirung in der vorsichtigsten und schonendsten Weise vornimmt.

Zweckmässig ist es, von Zeit zu Zeit während der Sondenbehandlung sich davon zu überzeugen, dass der Thränenkanal auch für Injectionen leicht durchgängig ist. Es kommen Fälle vor, in welchen Sonden leicht durchgehen, während dies bei Injectionen nicht der Fall ist, es sei denn, dass man die Kanüle der Spritze zunächst durch die Strictur hindurch geführt habe. (Die Kanüle muss dazu natürlich ganz die Dimension und Biegung einer Bowman'schen Sonde haben). Es ist also nicht zu verwundern, wenn in solchen Fällen trotz der Durchgängigkeit für Sonden das Thränen fortbesteht.

Aber auch wenn Sonden sowohl als Injectionen leicht durchgehen,

---

[1]) Henle, Anatomie. Bd. II. pag. 712. Vergl. auch R. Maier, Ueber den Bau der Thränenorgane. pag. 20. Freiburg 1869.

kann dennoch das Thränen fortdauern in Folge von Erweiterung und Erschlaffung des Thränensackes, da wahrscheinlich eine elastische Spannung seiner Wandungen zur Weiterbeförderung der Thränen nothwendig ist. Man sieht ferner manchmal ein trotz Durchgängigkeit des Thränenkanals noch vorhandenes geringes Thränen überhand nehmen unter dem Einfluss einer leichten Conjunctivitis, wobei denn auch durch fortgesetztes Sondiren weniger zu erreichen ist, als durch locale Behandlung der Thränensackschleimhaut oder der Conjunctiva.

Gleichzeitig mit der Behandlung der Stricturen ist auf die von denselben unterhaltenen entzündlichen Vorgänge Rücksicht zu nehmen; zunächst ist hier chronische Conjunctivitis und Blepharitis zu erwähnen. Erstere erfordert die Anwendung adstringirender Lösungen von Argent. nitric. oder Zinc. sulfuric., welche entweder als Augenwasser in $^1/_4$procent. Lösung, ein- bis zweimal täglich eingeträufelt, oder in ein- bis zweiprocent. Lösung aufgepinselt und dann sofort mit Wasser wieder abgewaschen werden. Zur Heilung der Blepharitis empfehlen sich Umschläge von Bleiwasser oder Argent. nitr. (etwa zweiprocent.) und hauptsächlich Salben von rothem oder weissem Quecksilberpräcipität.

Wichtiger noch ist die Behandlung der Thränensackschleimhaut selbst, wenn dieselbe ein blennorrhoisches Secret absondert, ja in vielen Fällen hängt gerade hiervon die Beseitigung der hauptsächlichsten Beschwerden ab. In milderen Fällen genügen neben häufigem Ausdrücken der Secrete, Einspritzungen adstringirender Lösungen von $^1/_4$pCt. Argent. nitricum, Cupr. sulfur. oder Zinc. u. s. w. Dieselben müssen vorsichtig ausgeführt werden, da bei Verletzungen der Schleimhaut des Kanals die Flüssigkeiten in das Unterhautbindegewebe der Lider und selbst in die Orbita eingetrieben werden und dort heftige Entzündungen anregen können. Ist dagegen die Absonderung reichlich und die Thränensackwandung ausgedehnt, so ist es am zweckmässigsten, die deutlich sichtbare Anschwellung des Thränensackes zu spalten, und sich auf diese Weise einen directen Zugang zur Schleimhaut zu eröffnen. Die Oeffnung muss so gross angelegt werden, dass man mit einem Stift von mitigirtem (mit Kali nitricum 1 : 2 zusammengeschmolzenem) Argent. nitricum eindringen und die Schleimhaut cauterisiren kann; zur Neutralisation des überschüssigen salpetersauren Silbers bringt man dann mit einem Pinsel eine Kochsalzlösung in den Thränensack. Die Wundöffnung hält man so lange, als man

mit dem Aetzen der Schleimhaut fortzufahren wünscht, durch Verband-Watte geöffnet.

Die recht häufig zu beobachtende Thatsache, dass die Thränensackstricturen auch nach günstig vollendeter Sondenbehandlung sich häufig wieder verengern, hat zu vielfachen Versuchen das Verfahren zu modificiren Anlass gegeben. Zunächst suchte man durch möglichst dicke Sonden oder aufquellende Laminaria-Bougies die Stricturen so weit zu dehnen, als es die Durchmesser des Thränenkanals nur irgend erlaubten. Wir haben schon oben angedeutet, welche Bedenken dem gegenüberstehen. Um das tägliche Einlegen der Sonden zu umgehen, wurde zunächst von Walton[1]) vorgeschlagen, statt derselben einen Stift einzuführen, welcher längere Zeit liegen bleiben kann.

Die in Vorschlag gebrachte Durchschneidung der Stricturen hat sich nicht bewährt.

Wird durch die Sonden-Behandlung u. s. w. die Dacryocysto-Blennorrhöe nicht beseitigt, so ist wegen der oben (s. S. 189) erwähnten Gefahr eitriger Keratitis die Verödung des Thränensackes indicirt. Das einfachste und sicherste Verfahren ist die Exstirpation des Thränensackes. Man spaltet seine vordere Wand in möglichst ausgiebiger Weise und entfernt die Schleimhaut mit einem scharfen Löffel.

Nicht immer bleibt nach der Obliteration ein störendes Thränenträufeln zurück, ebenso wie auch Stricturen, wenn sie nicht zu blennorrhoischer Entzündung der Schleimhaut Veranlassung geben, ohne Beschwerden bestehen können.

Kommt bei acuter oder chronischer Dacryocystitis Durchbruch des Thränensackes zu Stande, so verschliesst sich in den meisten Fällen die Oeffnung bei geeigneter Behandlung oder auch von selbst. Manchmal aber verengert sie sich nur, bekommt callöse Ränder und stellt so eine Thränensackfistel dar, aus welcher sich Eiter und Thränen entleeren. Besonders ist dies der Fall, wenn auf Grund von Syphilis, Scrophulose oder aus sonstigen Ursachen Caries der knöchernen Wandung des Thränenkanals vorhanden ist. Aber auch ohne Knochenleiden kommen Thränensackfisteln vor. In manchen Fällen wird die Oeffnung der Fisteln haarfein, und wenn dann gleichzeitig keine oder nur sehr geringe Blennorrhöe der Thränensackschleimhaut besteht, so sind die Beschwerden sehr gering.

Die Therapie hat als erste Aufgabe die Durchgängigkeit wieder

---

[1]) British medical Journal 1863.

herzustellen. Das Vorhandensein von Knochenleiden erfordert ausser der localen Behandlung des Knochenleidens, der Schleimhauterkrankung und der Stricturen auch noch die Berücksichtigung der vorhandenen Dyscrasien. Besonders Jodkalium ist in diesen Fällen häufig indicirt.

Ist kein Knochenleiden vorhanden, so empfiehlt es sich, neben der Sondenbehandlung die Wandungen der Fistel mit Argent. nitricum zu ätzen. Ist unterhalb der Fistel der Kanal vollständig undurchgängig und erhebliche Blennorrhöe der Schleimhaut vorhanden, so wird die Verödung des Thränensackes in Frage kommen. Haarfisteln ohne Blennorrhöe bleiben am besten unangerührt, da bei völliger Undurchgängigkeit des Thränenkanals durch Verschluss der Fistelöffnung nichts weiter erreicht wird, als dass die Thränen nicht mehr aus der Fistelöffnung, sondern aus der Lidspalte abfliessen.

Spontane Obliteration des Thränensackes kommt ziemlich selten in Folge von Dacryocystitis zu Stande und kann so hochgradig werden, dass die Fossa lacrymalis sich äusserlich sichtbar ausprägt.

Polypen des Thränensackes kommen vor gleichzeitig mit Blennorrhöe desselben, und lassen sich in manchen Fällen daran erkennen, dass nach dem Ausdrücken des blennorrhoischen Secretes durch die Thränenpunkte der Thränensack nicht entleert ist, sondern immer noch einen elastischen Widerstand bietet. Die Exstirpation dieser Polypen nach Eröffnung des Sackes bietet keine Schwierigkeiten. Eben solche polypöse Wucherungen kommen aber auch in den tieferen Theilen des Thränennasenkanals vor. Wenigstens habe ich[1]) einmal bei der anatomischen Untersuchung im unteren Dritttheil desselben eine gestielte zottige Schleimhautwucherung gefunden. Ausnahmsweise geschieht es auch, dass Nasenpolypen das Thränenbein durchbrechen und im Thränensack weiter wachsen.

---

[1]) Verhandlungen der medicinisch-physikalischen Gesellschaft zu Würzburg. Bd. X. pag. 12.

Krankheiten der Augenlider.

Entzündung des Lidrandes. Blepharitis.

Viele Individuen, besonders solche mit scrophulöser Anlage und zarter Haut, leiden an einer leichten Röthung und feinen Abschilferung längs der äusseren Lidkante.

Die Haut der Lidkante befindet sich dabei gewöhnlich in einem hyperaemischen Zustande, welcher auf geringe Veranlassungen hin einen entzündlichen Character annimmt und sich häufig mit Conjunctivitis verbindet. Möglichste Vermeidung von Schädlichkeiten und bei stärkerer Reizung leichte Adstringentia, wie z. B. Bleiwasserumschläge, sind die geeigneten Hülfsmittel. Der Zustand wird auch als »Seborrhöa marginalis« bezeichnet.

Heftigere Entzündungsformen des Lidrandes können auftreten als Folgezustände anderer Krankheiten, welche Hyperämie der Conjunctiva und ein abnormes Verhalten des Thränensecretes längere Zeit unterhalten, z. B. chronische Conjunctival- und Hornhautentzündungen, oder auch Verengerung des Thränennasenkanals. Nicht minder häufig indessen tritt die Blepharitis als selbstständiges Leiden auf und führt erst im weiteren Verlaufe zu einer secundären Erkrankung anderer Theile des Auges.

Die mildeste Form der Blepharitis ist diejenige, bei welcher die Entzündung in einzelnen umschriebenen Heerden auftritt, während die zwischen den erkrankten Stellen gelegenen Theile des Lidrandes normal bleiben. An einer oder auch an mehreren Stellen des Lidrandes findet Schwellung und Röthung statt, die Wimpern sind zusammen gebacken durch festanhaftende Krusten, deren Entfernung eine wunde und leicht blutende Stelle des Lidrandes oder ein kraterförmiges Geschwür blosslegt. Sind die Augen z. B. beim Schlafen längere Zeit geschlossen gehalten worden, so finden sich wohl auch die Lidränder durch eingetrocknete Secrete verklebt.

Eine andere Form von Blepharitis kennzeichnet sich dadurch, dass Entzündung, Verschwärung, Eiterung, Krustenbildung und starke Verdickung des Lidrandes in dessen ganzer Ausdehnung vorhanden sind. Bei längerer Dauer nehmen die Wimperhaare eine sparrige unregelmässige Richtung an; durch die an ihrer Basis tief eindringenden Geschwüre gehen sie allmälig ganz zu Grunde oder werden durch einen schlecht entwickelten kümmerlichen Nachwuchs ersetzt. Der Rath bei Blepharitis die Wimpern mit der Cilienpincette auszureissen, gründet sich auf die durch nichts erwiesene Idee, dass die Wimperhaare selbst das Entstehen der Blepharitis verschulden sollten. Bei einer Krankheit, zu deren unangenehmen Folgen auch der Verlust der Wimpern (Madarosis) gehört, auch die noch vorhandenen normalen Cilien auszureissen, ist doch wirklich wenig rationell. Ob der von Stieda gelegentlich in den Haarbälgen aufgefundene acarus folliculosus für die Blepharitis eine Bedeutung hat ist noch nicht festgestellt.

Die gefährlichste und hartnäckigste Form von Blepharitis ist diejenige, bei welcher zugleich eine ausgedehnte Erkrankung der Lidhaut vorhanden ist. Ebenso wie auf der Lidkante entstehen zuerst hart am Lidrand, dann auch in einiger Entfernung davon auf der Lidhaut ausgedehnte Excoriationen, welche sich mit flachen Krusten bedecken, nach deren Entfernung eine wunde und leicht blutende Hautstelle zu Tage liegt. Die Haut verliert dadurch ihre Weichheit und Dehnbarkeit, und geräth in einen Zustand von Schrumpfung und Verkürzung, wodurch gewöhnlich schon frühzeitig die Thränenpunkte nach aussen gewendet und dadurch functionsunfähig werden. Fernerhin wird der Lidrand mehr und mehr abgerundet, die innere Lidkante, so wie der intermarginale Theil verschwinden allmälig vollständig, von den Mündungen der Meibom'schen Tarsaldrüsen und den Thränenpunkten ist keine Spur mehr zu sehen, die Lage der äusseren Lidkante lässt sich nur noch mühsam durch die Reste der Cilien, oder vielmehr der statt derselben entwickelten dünnen und blassen Härchen erkennen.

Diese Veränderungen stehen in einem so engen ursächlichen Zusammenhang, dass die Krankheit dadurch in einen circulus vitiosus geräth. Die Thränensecretion wird durch den Entzündungsreiz erhöht, der Mangel der normalen Anfettung des Lidrandes durch das Secret der Meibom'schen Tarsaldrüsen, so wie die Unmöglichkeit der Ableitung durch die Thränenröhrchen, bedingt ein fortwährendes Ueberfliessen der Thränen über den Lidrand. Die Reizung und Verkürzung der äussern Haut wird dadurch vermehrt, das bereits eingeleitete

Ectropium vergrössert, die Lider erscheinen mit einem breiten rothen Saum (der ectropionirten Conjunctiva) umgeben, schliessen nur unvollständig an den Bulbus an und endlich ist die gemeinschaftliche Wirkung der Verkürzung der Lidhaut und des Ectropium die, dass die Lidspalte überhaupt nicht mehr genügend geschlossen werden kann. Das Auge ist eines grossen Theils seiner natürlichen Schutzmittel beraubt, wodurch sich leicht, besonders am unteren Hornhautrand, Geschwüre entwickeln.

Die Beseitigung dieser glücklicher Weise seltenen Formen von Ectropium durch Blepharitis ist nur durch blepharoplastische Operationen (Transplantation stielloser Lappen) zu erreichen.

Nicht immer erreicht die Krankheit diese bedenkliche Höhe, allein schon in einem früheren Stadium hat sie die Grenze der Heilbarkeit überschritten. Ist einmal Ectropium vorhanden und die Lidkante verstrichen, sind die Mündungen der Tarsaldrüsen und die Thränenpunkte obliterirt, so ist eine restitutio ad integrum nicht mehr möglich. Um so wichtiger ist es, in den früheren Stadien der Krankheit nichts zu versäumen, was zur Heilung derselben dienlich ist. Die örtlichen Mittel, welche hauptsächlich Verwendung finden, sind zunächst Bleiwasserumschläge (oder Acet. plumbi 5 bis 10 Tropfen in eine Tasse Wasser). Auch Umschläge von Argent. nitric. (2procent. Lösung) wirken in manchen Fällen recht günstig, haben aber die unangenehme Eigenschaft, die Haut zu schwärzen. Manchmal habe ich auch Aufpinselung von Jodtinctur auf die äussere Lidkante mit gutem Erfolg verwendet. Die Hauptmittel sind rothes oder weisses Quecksilberpräcipität (0,05 bis 0,1 auf 5 Vaselin) manchmal auch mit einem Zusatz von Zinc. oxyd. pur. Ist der Thränenpunkt von seiner normalen Lage nach aussen abgewichen, so empfiehlt es sich, das Thränenröhrchen zu spalten und offen zu erhalten, was freilich nicht immer gelingt.

Bemerkenswerth ist das Vorkommen einer eigenthümlichen Idiosyncrasie gegen Quecksilber. Es giebt Individuen, welche sofort nach der Anwendung der gewöhnlich verwendeten rothen Präcipitatsalbe eine starke Entzündung und Schwellung der Augenlider bekommen, und bei denen man also ohne die Quecksilbermittel auskommen muss.

Ebensogut wie zu Ectropium kann Blepharitis zu Entropium führen. Die Zerstörung der Lidkante hat abnorme Richtung der Wimperhaare (Distichiasis und Trichiasis) zur Folge und die Schrumpfung des Lidrandes geht auch auf die angrenzende Conjunctiva des Tar-

saltheiles über; die Beseitigung der durch die Trichiasis bedingten Beschwerden lässt sich durch die Entropium-Operation erreichen.

Eine eigenthümliche Form von Erkrankung des Lidrandes kommt manchmal vor durch Uebertragung von Vaccine aus den Vaccine-Pusteln geimpfter Kinder auf die Augenlider der Mutter oder der Wärterin. Auch die Pusteln am Lidrand sind meistens als Vaccinepusteln zu erkennen.

An den Cilien und den Augenbrauen kommen als ziemlich seltener Befund Filzläuse vor, welche einen chronischen Entzündungszustand und starkes Jucken unterhalten. Sie sind so klein, dass sie leicht zu übersehen sind, wenn man nicht die Loupe zu Hülfe nimmt. Durch Reinlichkeit und Unguent. hydarrgyri praecipit. alb. ist das Uebel zu beseitigen.

Manchmal entwickeln sich mit oder ohne gleichzeitige andere Conjunctivalleiden auf dem intermarginalen Theil des Lidrandes, feine, höchstens mohnkorngrosse wasserhelle Bläschen (Sudamina, Miliaria), welche Empfindlichkeit der Augen verursachen. Es genügt, dieselben aufzustechen. Ebenso verfährt man mit Milien (kleinen etwa hanfkorngrossen weissen Anschwellungen mit talgartigem Inhalt), welche auf der Fläche des Lides, und auf den Lidrändern selbst vorkommen.

Das Hordeolum oder Gerstenkorn entsteht in Gestalt einer kleinen entzündlich gerötheten bei Berührung schmerzhaften Anschwellung am Lidrande. Dieselbe nimmt während einiger Tage an Grösse zu und geht entweder in Zertheilung, oder was der häufigere Fall ist, in Eiterung über. Die Geschwulst spitzt sich dann zu und kommt auf der äusseren Lidkante in der Nähe der Cilien zum Durchbruch. Der Ausgangspunkt der Entzündung ist in den Haarbälgen der Cilien oder Talgdrüsen zu suchen.

In manchen Fällen verbindet sich das Hordeolum mit einer starken Anschwellung des Lidrandes, und wenn es in der Nähe des äussern Augenwinkels sitzt, auch wohl mit Anschwellung und Röthung beider Lider. Die Lidschwellung kann so stark sein, dass man auf den ersten Anblick das Vorhandensein blennorrhoischer Conjunctivitis vermuthen kann, ein diagnostischer Irrthum ist indessen hierbei sehr leicht zu vermeiden. Abgesehen davon, dass die Kennzeichen der Blennorrhöe auf der Conjunctiva fehlen, ist die Lidschwellung immer etwas ungleichmässig, in der unmittelbaren Nähe des Hordeolum am stärksten und von dort aus allmälig abnehmend; ferner kann man die umschriebene Anschwellung des Entzündungsherdes leicht durch das Tastgefühl erkennen.

Häufig kommen mehrere Hordeola in kurzer Zeit nach einander vor, oder es entwickeln sich solche während längerer Zeit in Pausen von einigen Wochen, in ganz ähnlicher Weise wie beides auch bei Furunkeln geschieht.

Die Behandlung kann sich auf Anwendung warmer Umschläge beschränken. Der spontane Aufbruch erfolgt meist ohne Schwierigkeiten, verzögert er sich, so kann man den Ablauf des Processes durch künstliche Eröffnung beschleunigen. Eine längere Zeit fortbestehende Neigung zur Entwickelung von Hordeolis hängt manchmal mit anhaltender geringer Lidrandentzündung zusammen; ausser den bereits erwähnten Quecksilber-Präparaten empfiehlt sich hier auch eine Schwefel-Quecksilber-Salbe. (Hydrarg. sulfurat. rubr. 0,05, Flores sulfuric. 0,15, Vaselin und Lanolin ana 2,5).

Abnormitäten der Meibom'schen Tarsaldrüsen haben ihren Grund meistens in Stauung der Secrete. Dieselben häufen sich manchmal im Ausführungsgange an und bilden kleine rundliche Erhebungen auf dem Tarsaltheil der Conjunctiva in der Nähe des Lidrandes, welche sich dem Patienten durch ein Gefühl von Druck bemerklich machen. Zur Entfernung derselben genügt es, die kleinen Geschwülste mit einer Staarnadel in der Längsrichtung des Ausführungsganges zu spalten; der Inhalt entleert sich dann leicht in Gestalt einer dickflüssigen Masse.

Manchmal kommt eine Anhäufung der Secrete in der Tiefe der Drüsenschläuche vor, man sieht am hinteren Ende des Tarsaltheils den ausgedehnten Grund der Drüse gelblich durchschimmern, welcher mit verhärteten Secreten gefüllt, sich etwas über das Niveau der Conjunctiva erhebt. In einzelnen Fällen kommen sogar durch Ablagerung von kohlensaurem Kalk und Cholestearinplatten in den zurückgehaltenen Drüsensecreten steinige Concremente zu Stande (Lithiasis conjunctivae). Giebt dieser Zustand Veranlassung zu localer Reizung der Conjunctiva, chronischer Conjunctivitis oder sonstigen Beschwerden, so kann man die Drüse mit einer Staarnadel eröffnen und den Inhalt entleeren.

Gelegentlich kommen auch umschriebene acute Entzündungen im Tarsalknorpel vor, welche von den Meibom'schen Tarsaldrüsen ausgehend, ganz ähnliche Erscheinungen wie ein Hordeolum machen. Der Unterschied liegt nur darin, dass der Entzündungsheerd seinen Sitz weiter entfernt vom Lidrand hat als das Hordeolum, und dass die Geschwulst, wenn Eiterung eintritt, nicht an der äusseren Lidkante, sondern an der Innenfläche des Lids zum Durchbruch zu kom-

men flegt. Die Behandlung besteht anfänglich in warmen Umschlägen, doch ist es nicht zweckmässig, den spontanen Durchbruch abzuwarten, welcher durch den Widerstand des Tarsus gewöhnlich vergrössert wird. Sobald beim Umschlagen des Lides die kleine Geschwulst über die Oberfläche des Lidknorpels hervorspringt und etwas gelblich durchzuschimmern anfängt, ist die Spaltung von der Conjunctivalfläche aus und in senkrechter Richtung zum Lidrand vorzunehmen.

Dem Hordeolum noch ähnlicher ist eine entzündliche Anschwellung, welche sich am Ausführungsgang einer Meibom'schen Drüse entwickelt und als rundliche Geschwulst über die äussere Fläche des Lidrandes, den intermarginalen Theil und die Conjunctivalfläche sich hervorwölbt. Bei acutem Verlauf entleert sich spontan oder bei künstlicher Eröffnung etwas Eiter, doch können diese Anschwellungen auch als chronisch entzündliche Processe mit grosser Hartnäckigkeit fortbestehen.

Als Chalazion bezeichnet man eine umschriebene Geschwulstbildung im Tarsalknorpel. Es entwickelt sich, meist ohne alle Beschwerden, im Lidknorpel eine Anschwellung, welche lange Zeit klein und unverändert bleiben kann, in anderen Fällen aber allmälig wächst, und eine an der äusseren Lidfläche vorspringende Geschwulst bildet. Da sich dieselbe im Tarsus selbst entwickelt, so ist sie immer nur mit demselben, nicht auf demselben verschiebbar. Wird das Augenlid umgewendet, so erscheint der betreffende Theil des Tarsus leicht gelblich gefärbt und manchmal auch etwas vorgedrängt.

Den Inhalt der Chalazien bildet anfänglich eine weiche lichtgraue Masse, welche aus rundlichen oder oblongen schwach körnigen Zellen von verschiedener Grösse zusammengesetzt ist, mitunter auch feine Blutgefässe enthält. Grosse Chalazien, welche lange bestanden haben, zeigen manchmal einen ganz flüssigen, leicht gelblichen Inhalt.

Die Anschwellung kann Erbsen- bis Haselnuss-gross werden und kommt nur selten von selbst zum Durchbruch, und zwar dann immer an der Conjunctivalfläche des Tarsus. Aus dem Innern der Geschwulst kann dann ein Granulationsgewebe herauswachsen, welches sich durch den Gegendruck des Bulbus abplattet und nach allen Seiten hin über die Durchbruchsöffnung pilzförmig ausbreitet, und durch einen Scheerenschnitt leicht zu entfernen ist.

Im Anfange und so lange die Chalazien noch klein sind, kann man dieselben durch äussere Mittel z. B. ung. kalii jodat. zur Zertheilung zu bringen suchen; gelingt dies nicht, so ist es immerhin am zweckmässigsten, ganz kleine und harte Chalazien sich selbst zu über-

lassen; haben diese Geschwülste aber eine solche Grösse erreicht, dass sie auffallend werden und als Entstellung zu betrachten sind, so empfiehlt sich die operative Beseitigung. Man ectropionirt das Lid und spaltet von der Conjunctivalfläche aus die Geschwulst in senkrechter Richtung zum Lidrand, entleert den Inhalt theils durch Druck von der Aussenfläche des Lides aus, theils dadurch, dass man in die Höhlung der Geschwulst mit einem kleinen scharfen Löffel eingeht.

Die äusserlich sichtbare Anschwellung wird durch die Eröffnung nicht sofort beseitigt, da das feste Gewebe des Tarsus nur allmälig wieder eine glatte Oberfläche annimmt, endgültig aber erfolgt bei diesem einfachen Verfahren in der Regel vollkommene Abglättung. Ausnahmsweise geschieht es, dass Chalazien sich nur über den vorderen Rand des Tarsus erheben, beim Umschlagen des Lides keinen Vorsprung über die Conjunctivalfläche bilden und ebensowenig durch leichte Verfärbung u. s. w. erkennbar sind. In solchen Fällen kann es geschehen, dass die Operation von der Conjunctivalfläche aus nicht zum Ziele führt, wohl aber gelingt die Abtragung der Geschwulst von der äussern Lidfläche aus, und wird durch Anwendung einer Lidklemme von (Desmarres oder Snellen) wesentlich erleichtert.

Herpes zoster frontalis sive ophthalmicus.

Herpes zoster im Verbreitungsbezirke des ersten Trigeminus-Astes, ist eine ziemlich seltene Erkrankung. Am häufigsten findet sich dieser Herpes im Bereich des Nerv. frontalis, kann sich aber auch entsprechend dem Verbreitungsbezirk des Nerv. nasociliaris an der Nase bis zur Spitze derselben hinerstrecken. Ausnahmsweise findet die Erkrankung gleichzeitig im Gebiet des zweiten Trigeminus-Astes statt.

Die Krankheit beginnt gewöhnlich mit heftiger Trigeminus-Neuralgie: nach einigen Tagen zeigen sich Schwellung und Röthung der Haut und einzelne Gruppen von Herpesbläschen, welche allmälig eintrocknen und sich in feste Borken umwandeln, nach deren Abfallen gewöhnlich tiefe Narben zurückbleiben. Fast immer bleibt die befallene Hautstelle eine Zeit lang nachher anästhetisch, kann aber gleichzeitig der Sitz heftiger Neuralgien sein. Besonders bei alten Leuten scheint diese nachfolgende Neuralgie lange Zeit fortzubestehen, und kann so heftig werden, dass sie die Kräfte aufreibt.

Die Augenerkrankung kann dem Hautausschlag vorausgehen, meistens aber folgt sie demselben um einige Tage nach. Die Horn-

hauterkrankung beginnt mit dem Auftreten wasserheller, meistens gruppenweise zusammenstehender Bläschen, welche häufiger am Rande als in der Mitte der Hornhaut sich finden. Die Bläschen platzen und lassen einen unregelmässigen Substanzverlust zurück, während die Hornhaut in ziemlich weitem Umfang sich trübt. Ausserdem kommen bei Herpes zoster ophthalmicus in der Hornhaut auch Infiltrate und Geschwürsbildungen vor, und in der Regel heilen alle diese Hornhauterkrankungen nur langsam und mit Hinterlassung von Trübungen. Zugleich mit der Keratitis ist häufig auch Iritis vorhanden, doch kann dieselbe auch unabhängig von der Hornhaut-Entzündung auftreten. In schweren Fällen kann Reizbarkeit der Augen Monate lang zurückbleiben.

In diagnostischer Beziehung ist hauptsächlich vor Verwechselung mit Erysipelas zu warnen. Die Schmerzen, welche dem Ausschlag vorausgehen, und besonders die genaue Begrenzung der Krankheit auf die eine Gesichtshälfte geben im Beginne die wesentlichen diagnostischen Anhaltspunkte. Herpes frontalis überschreitet niemals die Medianlinie, während Erysipelas sich in unregelmässiger Weise ausbreitet. Die Schwellung der Haut ist geringer als bei Erysipelas und in manchen Fällen ziemlich unbedeutend; die Herpes-Bläschen sind kleiner, schärfer begrenzt und zahlreicher als die Blasen bei Erysipelas. Für den späteren Verlauf ist besonders das Zurückbleiben der Narben für Herpes characteristisch.

Die Behandlung der Augenerkrankung erfordert ruhiges Verhalten und Atropin. Heftige zurückbleibende Neuralgie kann die Neurectomie indiciren, auf deren Erfolg indessen nicht mit Sicherheit zu rechnen ist; in manchen Fällen hatte sie auf die Schmerzen gar keinen Einfluss.

Eczem der Lidhaut kommt bei Kindern nicht selten vor, zugleich mit Eczem des Gesichts. Die Hyperämie pflanzt sich gewöhnlich von der Lidhaut durch die ganze Dicke des Lides bis auf die Conjunctiva fort, und giebt dort zu mehr oder weniger heftiger Entzündung Veranlassung, wodurch dann wieder die Lidschwellung gesteigert wird. Auch Keratitis phlyctaenulosa mit ihren Folgezuständen, Geschwüre oder gefässreiche Trübung der Cornea, sind häufige Complicationen.

Für die Behandlung empfiehlt es sich, die Augenlider oder den ganzen eczematös erkrankten Theil des Gesichtes mit Argent. nitric. Lösung (1—2 pCt.) zu bepinseln und anhaltend mit kalten Umschlägen zu bedecken; in manchen Fällen sah ich gute Resultate von

einer 10procent. Jodkali-Lösung, ebenfalls in Form anhaltender, stets feucht gehaltener Umschläge.

Lang anhaltendes Lideczem, besonders wenn gleichzeitig Conjunctivalschwellung und Blepharitis vorhanden ist, befördert das Entstehen von Ectropium durch Verkürzung der Lidhaut.

Erysipelas der Augenlider ist in Fällen von Gesichtserysipel eine nicht gerade seltene Erscheinung. Hat die Entzündung ihren hauptsächlichsten Sitz in den Augenlidern, so hat man sich vor diagnostischen Irrthümern, besonders in Bezug auf Blennorrhöe der Conjunctiva und acute Dacryocystitis zu hüten.

Manchmal breitet sich die Entzündung von den Augenlidern auf das orbitale Bindegewebe aus und kann durch Mitbetheiligung des Sehnerven Erblindung verursachen. Heftige Entzündungen können in Vereiterung des Unterhautbindegewebes der Lider und in ausgedehnte Zerstörungen der Lidhaut übergehen. Hat man Ursache, diesen Ausgang zu fürchten, so mache man Incisionen nach dem Verlaufe der Orbicularis-Fasern.

Manchmal bleibt nach Erysipelas eine blasse schmerzlose teigige Anschwellung der Lider zurück, bisweilen so stark, dass die Lidspalte kaum geöffnet werden kann, und ist dann die Anwendung von Jodkalisalbe, oder das Aufpinseln einer concentrirten Lösung von Jodkali in Glycerin, oder reiner Jodtinctur indicirt.

Nur selten kommt es im Verlaufe des Erysipels zu ausgedehnter Gangrän der Lider, oder sogar bis in die Tiefe der Orbita.

Ausnahmsweise tritt das Erysipel der Lider gleich von vorn herein äusserst heftig und mit gangränescirendem Character auf. Fälle dieser Art können rasch tödtlich verlaufen, und werden gewöhnlich als Folge einer Infection mit Thiergiften aufgefasst. Auch Pustula maligna ist an den Augenlidern beobachtet worden.

Lidabscesse entstehen häufiger bei Kindern als bei Erwachsenen, gewöhnlich im oberen Lide, und verursachen eine bedeutende Schwellung desselben. Die Behandlung besteht in warmen Breiumschlägen und Eröffnung des Abscesses, sobald Fluctuation sich zeigt, oder der Eiter durch die Haut durchschimmert.

Syphilitische Ulcerationen der Augenlider kommen als primäre und als secundäre Geschwüre vor. Meistens zeigen dieselben eine grosse Neigung, sich in die Fläche auszudehnen, manchmal dringen sie auch in erhebliche Tiefe ein. Haben sie ihren Sitz in der Nähe des Lidrandes, so breiten sie sich, unter Zerstörung desselben, leicht auf die Conjunctiva aus. Am häufigsten scheint dies am me-

dialen Augenwinkel zu geschehen, wo dann tief eindringende Geschwüre zu Stande kommen. Aber auch an andern Stellen der Conjunctiva, auf dem Tarsaltheil sowohl, als in der Uebergangsfalte, kommen syphilitische Ulcerationen vor und bestehen manchmal mit grosser Hartnäckigkeit fort.

Die Behandlung erfordert Aetzen mit Argent. nitricum, oder auf der äussern Lidfläche auch mit rothem Quecksilberoxyd, und ausserdem eine entsprechende Allgemeinbehandlung.

Lupus geht gewöhnlich von der Gesichtshaut auf die Augenlider über; schon ehe er dieselben erreicht hat, kann durch die damit verbundene Narbenbildung in benachbarten Theilen des Gesichts Ectropium entstehen. Durch Uebergang der Verschwärung auf die Conjunctiva erfolgt Verschrumpfung derselben, Symblepharon, Hornhauttrübung und endlich völlige Erblindung.

Auch vereinzelte geschwürige Lupus-Knoten auf der Conjunctiva bulbi kommen vor.

Epitheliom entwickelt sich häufig an den Lidrändern und zerstört bei längerem Bestande die Lider in ihrer ganzen Dicke. Eine möglichst frühzeitige Exstirpation, und meistens ein Wiederersatz des Substanzdefectes durch blepharoplastische Operationen ist daher erforderlich.

Teleangiectasien an den Lidern sind nicht gerade selten, und haben ihren Sitz entweder in der Haut allein oder im subcutanen Bindegewebe oder in beiden zugleich. Manchmal erstrecken sich diese Geschwülste bis tief in die Orbita hinein.

Die Behandlung unterscheidet sich nicht wesentlich von der der Teleangiectasien an andern Körperstellen. Oberflächliche Aetzung mit Acid. nitricum fumans, Impfung mit Vaccine oder Punction mit glühenden Nadeln, am besten durch galvanocaustische Acupunctur, werden sich für die meisten Fälle empfehlen. Immer muss man bestrebt sein, mit einem möglichst geringen Hautverlust an den Augenlidern davon zu kommen.

Angeborene Cysten oder Balggeschwülste in den Augenlidern haben fast stets ihren Sitz in der Gegend des äussern Lidwinkels nahe den Augenbrauen. Sie haben einen serösen, manchmal auch atheromatösen Inhalt, und enthalten manchmal auch Haare, welche von der Innenwandung der Cyste auswachsen. Sie liegen oft unterhalb des orbicularis, erstrecken sich manchmal in beträchtliche Tiefe und können mit dem Periost zusammenhängen.

Die Exstirpation derselben erfordert daher einen ausgiebigen Haut-

schnitt, und eine sorgfältige Präparation der Aussenwandung der Cyste bis an ihren hinteren Umfang. Wird dieselbe dabei verletzt, so ist dennoch eine möglichst sorgfältige Exstirpation des Balges auszuführen, da das Zurücklassen einzelner Theile desselben die Verheilung der Wunde verzögern oder ein Wiederaufbrechen derselben verschulden kann.

Abnorme Secretion an der Augenlidhaut kommt vor als locale Hypersecretion der Schweissdrüsen (Ephidrosis) und veranlasst ein lästiges Jucken auf den Lidern, in höheren Graden auch Reizung der Conjunctiva, der Lidränder, sowie Excoriationen der Lidhaut.

Unter der Bezeichnung der Chromhidrose wird eine abnorme, meistens dunkelblaue oder auch schwarze Färbung einiger Stellen der Lidhaut beschrieben, welche plötzlich entsteht, ohne Schwierigkeit mit Wasser oder Glycerin von den Lidern abgewaschen werden kann, aber sich in ganz unregelmässiger Weise wieder erzeugt. — Vielleicht ist nicht in allen Fällen Simulation vorhanden.

Xanthelasma oder Vitiligoidea nennt man eine eigenthümliche Hautkrankheit, welche nach den vorliegenden anatomischen Untersuchungen [1]) darauf beruht, dass ein gelbliches Fett die wuchernden Bindegewebszellen der veränderten Stelle anfüllt. Sie zeigt sich in Gestalt von dunkelgelben Flecken, welche wenig über das Niveau der Haut hervorragen, sich sehr langsam entwickeln und fast immer an den Augenlidern ihren Sitz haben. Aehnliche Flecken sind in seltenen Fällen auch am Ohr, an den Ellenbogen und an den Händen beobachtet worden.

Blepharospasmus.

Krampfhafte Zustände des orbicularis kommen in sehr verschiedenen Formen vor. Als mildeste Form sind zu erwähnen kurze Zuckungen in einigen Orbicularis-Fasern, meistens im unteren Lid in der Nähe des äusseren Augenwinkels, welche gewöhnlich kaum einige Minuten andauern, ohne bekannte Veranlassungen eintreten und wieder verschwinden und ausser einer etwas unbequemen Empfindung keinen Nachtheil mit sich führen.

---

[1]) v. Baerensprung, Deutsche Klinik. 1855. pag. 17. — Waldeyer, Virchow's Archiv. 1871. pag. 318. — Virchow, Arch. f. pathol. Anat. 1871. pag. 504. — Manz, Klin. Monatsbl. für Augenheilk. 1871.. S. 251.

Ein krampfhaftes Blinken (Nictitatio) kommt besonders bei Kindern häufig vor und kann durch Conjunctival-Hyperämie bedingt sein; häufig ist ein objectiver Grund dafür überhaupt nicht nachweisbar; in manchen Fällen finden sich gleichzeitig Zuckungen in anderen vom Nerv. facialis versorgten Gesichtsmuskeln.

Gewöhnlich bezeichnet man als Blepharospasmus nur diejenigen Fälle, in welchen es zum völligen Verschluss der Augenlidspalte kommt, wobei der Krampf in einzelnen Anfällen auftreten oder längere Zeit anhalten kann. Die Augenlider werden plötzlich mittelst einiger krampfhafter Zuckungen auf einige Secunden oder Minuten geschlossen und öffnen sich dann von selbst wieder. Die einzelnen Krampfanfälle treten ohne bestimmte Veranlassungen oder Vorboten in verschiedenen Fällen mit verschiedener Heftigkeit und Häufigkeit ein, manchmal in so kurzen Zwischenräumen, dass dadurch das Gehen auf belebten Strassen gefährlich wird. Meistens stellt sich dann auch eine Hyperämie der Bindehaut ein, die Hautvenen der Lider sind erweitert und das Auge ist gegen Licht mehr oder weniger empfindlich.

Diesen Fällen von krampfhaften Zuckungen des orbicularis steht eine andere Reihe von Fällen gegenüber, in welchen ein andauernder krampfhafter Verschluss der Lidspalte stattfindet. Schon aus diesem Grunde werden die Patienten äusserst lichtscheu, tragen deshalb meistens den Kopf stark nach vorn übergebeugt und sind mit aller Kraftanstrengung nicht im Stande, die Augen zu öffnen. Auch einem gewaltsamen Oeffnen der Lidspalte setzen sie wegen des damit verbundenen schmerzhaften Blendungsgefühles allen Widerstand entgegen, während das Auge selbst krampfhaft nach oben gerollt wird, und sich hinter dem obern Lid verbirgt.

Recht häufig wird Blepharospasmus bedingt durch Keratitis superficialis, welche bei scrophulösen Kindern in der Regel mit einem viel lebhafteren Reizzustande verbunden ist, als bei anderweitig gesunden, so lange indess noch ein acuter Entzündungsprocess in der Cornea nachweisbar ist, wird man den Verschluss der Lidspalte ebenso gut wie die Verengerung der Pupille oder das starke Thränen als Reflexerscheinung auffassen. Ist dagegen der entzündliche Process auf der Cornea geheilt, ohne oder mit Hinterlassung untilgbarer Reste, Trübungen u. s. w., welche den Character eines acut entzündlichen Processes nicht mehr an sich tragen, und bleibt dennoch die Lidspalte anhaltend und krampfhaft verschlossen, so verliert auch der Blepharospasmus den Character einer lediglich reflectorischen Reizung. Zum Zwecke einer genaueren Untersuchung der Cornea ist es räth-

lich, die Aether-Narcose zu Hülfe zu nehmen. Die Lidspalten lassen sich dann leicht öffnen und man bekommt nur auf diese Weise das Auge in seinem natürlichen Zustand zu sehen, während, wenn man ohne Narcose die Lidspalte gewaltsam öffnet, schon durch den Schmerz und das Blendungsgefühl eine Injection der Conjunctiva oder auch der Cornea, Thränenerguss u. s. w. eintritt, wodurch die Entscheidung der Frage, ob entzündliche Affectionen noch bestehen oder nicht, unmöglich gemacht wird. Diese Frage ist aber von therapeutischer Wichtigkeit. Ist bei Blepharospasmus scrophulosus kein entzündlicher Zustand der Cornea mehr vorhanden, so sind auch die gegen die Keratitis üblichen örtlichen Mittel (Atropin, Ung. hydrárg. oxyd. rubr. oder Calomel etc.) nicht mehr indicirt, oder gar schädlich.

Manchmal ist zwar die Hornhautaffection geheilt, oder sie besteht nur noch in geringem Grade fort, aber es ist eine entzündliche Schwellung und abnorme Secretion der Conjunctiva vorhanden, durch welche der Reizzustand unterhalten wird. Bei localer Behandlung der Conjunctiva, am zweckmässigsten meistens mit 1 bis 2 pCt. Argent. nitricum-Lösung, sieht man dann häufig den Blepharospasmus rasch abnehmen.

Das Hauptgewicht aber ist in der Regel auf eine zweckmässige Allgemeinbehandlung zu legen; besonders empfehlenswerth sind Soolbäder, und wenn, was häufig der Fall ist, die Augenlider oder das ganze Gesicht abnorm warm erscheinen, Eisumschläge oder fleissiges Eintauchen des Gesichts in kaltes Wasser (kalte Gesichtsbäder).

Bis zum Alter von etwa 4 Jahren kann es geschehen, dass in Folge eines 1—2 Monat ununterbrochen anhaltenden Blepharospasmus, wenn die Augen dann endlich wieder geöffnet werden, die Kinder dennoch nicht sehen können, sondern ganz den Eindruck der Erblindung machen (sog. Amaurose nach Blepharospasmus). Das Fortbestehen der durch Licht bedingten Reflex-Erscheinungen (Pupillarreaction, und bei stärkerem Lichteinfall die Rollung der Augen nach oben) beweisen, dass eine Leitungs-Unterbrechung nicht vorliegt, der Sitz der Sehstörung muss also in das Sehcentrum verlegt werden; in allen hierher gehörigen Fällen stellt sich das Sehvermögen in Zeit von 1—2 Wochen wieder her. Die Erklärung ist wohl darin zu finden, dass nach der empiristischen Theorie das Sehen erlernt werden muss, und folglich im frühen Kindesalter aus Mangel an Uebung auch wider verlernt werden kann. Die Kinder wenden zunächst den Retinal-Eindrücken überhaupt keine Aufmerksamkeit zu,

erst allmählich lernen sie wieder, dieselben beachten und die Körperbewegungen mit den Netzhautbildern in Uebereinstimmung zu bringen.

In ähnlicher Weise, wie die durch die Keratitis bedingten Reflexerscheinungen auch nach Ablauf der Entzündung fortdauern können, kann Blepharospasmus bedingt werden durch fremde Körper, welche die Cornea oberflächlich streifen. Auch hier besteht manchmal ein krampfhafter Verschluss der Lidspalte noch fort, nachdem der fremde Körper längst entfernt ist. Im Laufe der Zeit kann sogar der Krampf von dem ursprünglich verletzten Auge auch auf das andere übergehen.[1])

Es liegt diesen Fällen also ursprünglich eine Reizung der sensiblen Nerven der Cornea oder der Conjunctiva zu Grunde, nur dass der Reflexkrampf den sensiblen Reiz erheblich überdauert.

Auch Reizung anderer Trigeminusäste, besonders im Gebiete des supraorbitalis und der Zahnnerven wird als Ursache von Blepharospasmus genannt. Durch Compression der betreffenden Nervenstämme, besonders an solchen Stellen, wo sie gegen eine knöcherne Unterlage angedrückt werden können, lässt sich dann die Leitung des Reflexes unterbrechen und der Krampf momentan zum Stillstand bringen.

Eine eigenthümliche Form von Blepharospasmus wurde von Donders[2]) als sympathische Neurose beobachtet. Nachdem das eine Auge in Folge einer Verletzung zu Grunde gegangen, entwickelte sich auf dem andern sonst ganz gesunden Auge Blepharospasmus, welcher anhaltenden und völligen Verschluss der Lidspalte bedingte, und nach der Exstirpation des primär erkrankten Auges sofort verschwand.

Blepharospasmus kann ferner auftreten als Theilerscheinung von Krämpfen, welche das ganze Gebiet des Facialis beherrschen, oder er kann bei längerer Dauer solche Krämpfe veranlassen. Es können sogar allmälig noch andere Nervengebiete in Mitleidenschaft gezogen werden. Mackenzie[3]) erwähnt einseitigen Blepharospasmus nach Kopfverletzungen. Ein ähnlicher Fall wurde von Saemisch[4]) beschrieben. Endlich ist als Ursache von Blepharospasmus noch Hysterie zu nennen.

Die Therapie findet bei Blepharospasmus durchschnittlich kein günstiges Terrain. Als Mittel, welche überhaupt empfohlen werden,

---

[1]) v. Graefe, Arch. f. Ophthalm. Bd. IV. 2. S. 184.
[2]) Klin. Monatsbl. 1863. p. 448.
[3]) Practical treatise on the diseases of the eye. London 1854. pag. 181.
[4]) Klin. Monatsbl. f. Augenheilk. IX. S. 55.

sind zu nennen: kalte Douche, kalte Gesichtsbäder, Ableitungen in der Stirn- und Schläfengegend oder am Processus mastoideus. Die besten therapeutischen Anhaltspunkte liefern diejenigen Fälle, in welchen der Blepharospasmus als Reflexkrampf aufgefasst werden darf, wenn es gelingt, die Quelle des Reflexes nachzuweisen. Es ist indessen bei dieser Gelegenheit daran zu erinnern, dass in manchen Fällen der Krampf von ziemlich entfernten Druckpunkten aus sistirt werden kann, z. B. in einem von Charl. Bell[1]) beobachteten Fall, durch Druck auf die Rippenknorpel, in der Gegend der linken Regio hypochondriaca. Bei Hysterischen sieht man manchmal auch bei Druck auf ganz beliebige Körperstellen den Krampf momentan stillstehen.

Ptosis.

Unvollständige Hebung des oberen Lides kann bedingt sein durch mangelhafte Wirkung des Musc. levator palpebrarum, z B. nach Verletzungen desselben, ferner als Folge von Oculomotoriuslähmung oder dadurch, dass in Folge verschiedener pathologischer Veränderungen das Lid zu schwer geworden ist, was in Folge chronischer Conjunctivalentzündungen, z. B. Trachom, Blennorrhoe u. s. w., oder durch phlegmonöse Lidentzündung geschehen kann.

Bei manchen Individuen kommt ein so starker Ueberschuss der Haut am oberen Lid vor, dass dieselbe eine Falte bildet, welche bis über den Lidrand herabreichen kann. Dieser Uebelstand lässt sich durch Ausschneiden der überschüssigen Hautfalte (parallel dem Verlauf der Orbicularisfasern) beseitigen. Dasselbe Operationsverfahren ist anwendbar in den Fällen, in welchen eine ähnliche Erschlaffung und Verlängerung der Cutis nach wiederholten Gesichtserysipelen oder localen Lidinfiltrationen zurückgeblieben ist.

Ptosis congenita kommt häufiger einseitig vor, als doppelseitig. Das obere Lid erscheint auffallend herabgesunken und kann nur unvollständig, häufig nur unter Mitwirkung der Stirnmuskeln gehoben werden. Die Ursache ist nach Siemerlings Untersuchungen (s. S. 124) in einer Degeneration der den Levator versorgenden Ganglien des Oculomotoriuskerns zu suchen. Die gelegentlich beobachtete Thatsache, dass das Lid besser gehoben werden kann, wenn gleichzeitig die vom Trigeminus innervirten Kaumuskeln in Bewegung gesetzt werden, er-

[1]) Mackenzie, l. c. pag. 184.

klärt sich aus einer physiologisch angelegten Verbindung zwischen den Kernen des Oculomotorius und des Trigeminus. Es ist eine ganz alltägliche Erscheinung, dass augenkranke Kinder, wenn man sie auffordert die Augen zu öffnen, den Mund aufsperren — selbst bei Erwachsenen habe ich das gesehen.

Das Lid ist bei Ptosis congenita keineswegs verlängert, denn lässt man den Blick senken, so verschwindet sofort der Unterschied in der Höherstellung des Lides.

Die operative Beseitigung der Ptosis wurde früher versucht durch Ausschneiden einer Hautfalte aus dem oberen Lid, was aber, da ein Ueberschuss von Haut nicht vorhanden ist, leicht eine den Lidschluss erschwerende Verkürzung des oberen Lides und beim Senken des Blickes ein Zurückbleiben des oberen Lides zur Folge hat. v. Graefe[1]) empfahl daher für solche Fälle nicht die Haut, sondern nur den Orbicularis in einer Breite von 7 bis 10 Mm. auf dem oberen Lid auszuschneiden, um dem geschwächten Levator ein geringeres Gegengewicht zu bieten. Eversbusch[2]) bringt für diese Fälle von Ptosis congenita eine Vornähung des Levator in Vorschlag, aber die Vornähung giebt einem gelähmten Muskel seine Beweglichkeit nicht wieder. Pagenstecher[3]) suchte deshalb die Hebung des Lides durch den Musk. frontalis zu ermöglichen, indem ein dicker Seidenfaden über den Augenbrauen-Bogen eingestochen, unter der Lidhaut fort bis zum Lidrand weitergeführt, dort ausgestochen und parallel wieder zurückgeführt wurde. Die dadurch erzielte Narbe sollte als künstliche Sehne wirken. Dasselbe suchte Panas[4]) zu erreichen, indem er einen Hautlappen des oberen Lides in der Weise bildet, dass in der Höhe des oberen Tarsalrandes an der medialen und temporalen Seite zwei kurze horizontale Schnitte angelegt werden, die sich alsbald nach aufwärts wenden und unmittelbar unter der Augenbraue durch einen Querschnitt vereinigt werden. Ein dazu paralleler Schnitt wird dicht über der Augenbraue geführt, alsdann der zwischen beiden Schnitten gelegene Lappen brückenförmig von der Unterlage abpräparirt. Unter dieser Brücke wird dann der aus der Haut des oberen Lides gebildete Lappen hindurchgeführt und an seinem oberen Rande mit dem oberen Rande der über der Augenbraue gelegenen Wunde vereinigt. Abge-

[1]) Archiv f. Ophth. Bd. IX. S 57.
[2]) Klin. Monatsbl. f. Augenheilk. 1888.
[3]) Internationaler Congress zu London 1880.
[4]) Archiv d'Ophth. V. S. 1.

sehen von den Nachtheilen einer Haut-Unterpflanzung (häufige Abscess-Bildung u. s. w.) bewirkt das Verfahren von Panas ebenso wie das von Pagenstecher und Eversbusch eine Verkürzung des oberen Lides mit ihren unangenehmen Folgen nicht anders als die früher geübte Ausschneidung einer Hautfalte.

Eine eigenthümliche Form von leichter Ptosis kommt zuweilen vor zugleich mit Verengerung der Pupille (Ptosis und Miosis), vermuthlich als Folge einer Parese des Halsstranges des Nerv. sympathicus.[1]) Bekanntlich bewirkt Reizung dieses Nerven Erhebung des oberen Lids durch Contraction der darin enthaltenen glatten Muskelfasern und Erweiterung der Pupille.

Lähmung des Orbicularis tritt meistens als Theilerscheinung von Facialparese auf. Die geringsten Grade ungenügender Orbicularis-Wirkung äussern sich nur durch Thränenträufeln; bei stärker entwickelter Lähmung kommt noch ein ungenügender Verschluss der Lidspalte hinzu; in den höchsten Graden wird das obere Lid durch den Levator in die Höhe gezogen, während das untere seiner Schwere gemäss herabsinkt, mit dem Lidrand sich vom Auge abwendet, zuerst gewöhnlich am medialen Lidwinkel und sich endlich vollständig ectropioniren kann.

Das fortwährende Offenstehen der Lidspalte (Lagophthalmus) setzt die Augen allen den Schädlichkeiten aus, gegen welche sie durch die Lidbewegungen geschützt werden sollen. Es entwickelt sich daher unter diesen Umständen leicht Entzündung der Conjunctiva und der Cornea.

Erschlaffung des Orbicularis, unabhängig von Facialisparese, kommt manchmal bei alten Leuten vor und veranlasst ebenfalls Thränenträufeln, chronische Conjunctivitis und endlich Ectropium des untern Lids.

Ectropium.

Ectropium kann veranlasst werden durch Conjunctivitis, selten durch acute, häufiger durch chronische (Ectrop. spasticum); durch Erschlaffung der Muskeln z. B. bei Facialis-Lähmung (Ectr. paralyticum) und durch Zug von aussen (Narben-Ectropium). Endlich können Ge-

[1]) Horner: Zehender's Klinische Monatsblätter. VII. S. 193.

schwülste in der Orbita oder Vergrösserung des Bulbus Ectropium verursachen.

Bei acuter Blennorrhöe, besonders bei der der Neugeborenen, kommt es zuweilen vor, dass die Lider zufällig oder durch starke Contractionen des Orbicularis umgeschlagen und von den gerade anwesenden Personen nicht sofort zurückgebracht werden. Die ohnehin schon geschwollene Schleimhaut wird dann durch die Lidrandpartie des musc. orbicularis eingeklemmt und erleidet in Folge dessen eine starke ödematöse Auftreibung. Gewöhnlich lässt sich trotzdem der umgeschlagene Lidrand ohne besondere Schwierigkeiten zurückbringen und durch einen sofort aufzulegenden Druckverband oder dadurch, dass man den oberen und unteren Lidrand für etwa 24 Stunden durch einige Nähte vereinigt, in seiner Lage erhalten. Sobald die richtige Lage des Lides gesichert erscheint, ist dann die Behandlung der Blennorrhöe einzuleiten.

Häufiger kommt Ectropium bei chronisch-blennorrhoischer Conjunctivitis zu Stande, durch welche der Tarsus allmälig erweicht und die Lider im Bereich desselben nicht nur dicker, sondern auch breiter und länger werden. Auch die dem Lidrand anliegenden Orbicularisfasern nehmen an der Erschlaffung der Gewebe Theil, so dass eine durch zufällige Reize oder durch die Lichtscheu bewirkte stärkere Spannung der äussern Faser-Bündel des Ringmuskels eine Umstülpung des Lidrandes bewirkt. Leichter und daher häufiger geschieht dies am unteren als am oberen Lid. Man hat diese Form als Ectropium sarcomatosum bezeichnet, da der nach aussen umgeschlagene Theil der Conjunctiva, welcher fortwährend der Luft und allen darin enthaltenen Schädlichkeiten ausgesetzt ist, sich erheblich verdickt und als eine wulstförmige Schwellung erscheint. Die innere Lidkante ist dabei gewöhnlich vollständig verstrichen, die äussere nur noch durch eine Reihe schlecht entwickelter Cilien angedeutet, während die hintere, dem Bulbus anliegende Kante des Wulstes gewöhnlich durch eine scharfe Linie gegen den nicht umgeschlagenen Theil der Conjunctiva abgegrenzt wird.

In frisch entstandenen Fällen genügt manchmal, wie bei acuter Blennorrhöe, die Reposition mit nachherigem Druckverband. Hat sich das Ectropium allmälig entwickelt und besteht es schon einige Zeit, so kann man den Lidrand gewöhnlich sehr leicht in richtige Lage bringen, er fällt aber nach einigen Lidschlägen in seine falsche Stellung zurück. Durch entsprechende Behandlung der Conjunctiva und

Druckverband lässt sich in diesen Fällen manchmal noch Heilung erreichen.

Eine ähnliche Form von Ectropium kommt in Folge von Erschlaffung oder Lähmung des Musc. orbicularis am unteren Lide z. B. bei Facialislähmung zu Stande (Ectrop. senile oder paralyticum).

Ist einmal eine nachweisbare Verlängerung des Knorpels und des Lidrandes eingetreten, so ist die operative Aufgabe die, die normale Spannung des Lidrandes dadurch wieder herzustellen, dass man ihn bis auf sein zukömmliches Maass verkürzt. Man erreicht diesen Zweck durch Abtragung eines keilförmigen Stückes aus der ganzen Dicke (nach Adams). Man führt mit dem Messer zwei nach unten convergirende Schnitte vom Lidrande gegen die Wange, deren Anfänge am Lidrand so weit von einander abstehen, als derselbe zu lang ist, und deren Enden in einer Entfernung von etwa 10 Mm. zusammenstossen; dann fasst man mit einer Pincette, den einen Arm an die Haut, den anderen an die Conjunctiva angelegt, das abzutragende Stück, und schneidet mit einer geraden Scheere, die eine Schneide in der Hautwunde, die andere im Conjunctivalsack, die zwischen den Scheerenschneiden liegenden Gebilde auf der einen wie auf der anderen Seite der Pincette durch. Auch von der Conjunctiva wird also ein dreieckiges Stück entfernt, dessen Spitze jenseits des verdickten Wulstes nahe der Uebergangsfalte gelegen sein muss. Bei der Naht der Wunde ist zunächst eine genaue Vereinigung des Lidrandes zu erzielen, und dann durch noch einige Nähte die Wunde zu schliessen.

Fig. 22.

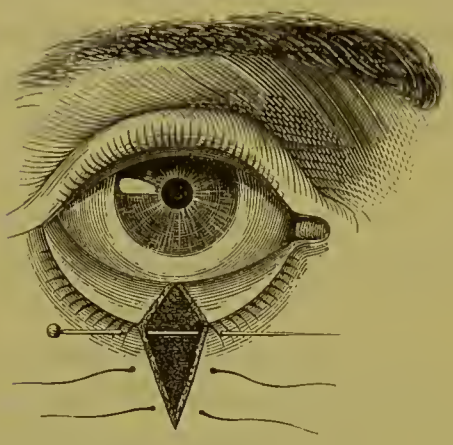

Man wählt für die Operation diejenige Stelle, an welcher das Ectropium am entwickeltsten ist; nimmt dasselbe den ganzen Lidrand ziemlich gleichmässig ein, so verlegt man die Excision in die Mitte der Lidspalte; ist hauptsächlich der äussere Augenwinkel etropionirt, so geht das Verfahren in die Tarsorhaphie nach Walther über. Mit Schnitten, welche nach der Schläfe hin convergiren, trägt man sowohl vom oberen als vom untern Lide einen Streifen von 4 bis 5 Mm. Länge und 2 Mm. Breite ab, und achtet darauf, dass die dem ausgeschnittenen Stücke angehörenden Haarzwiebeln vollständig mit entfernt werden. Die wundgemachten Lidränder werden dann mittelst

der umschlungenen Naht vereinigt, und dadurch die Lidspalte verkleinert, die Lider stärker gespannt und an den Bulbus angedrückt.

Wenn der mediale Lidwinkel am meisten ectropionirt und herabgesunken ist, so lässt sich seine Aufrichtung durch die von Arlt[1]) angegebene Blepharorhaphia medialis erreichen. Zweck des Verfahrens ist es, die Haut des untern Lides etwa vom Thränenpunkt an bis zum ligament. palpebr. intern. dadurch zu heben, dass sie mit einer entsprechenden Stelle des obern Lides zur Verwachsung gebracht wird. Es wird daher eine 2—3 Mm. breite Hautfalte unterhalb des unteren Thränenpunktes mit einer gezahnten Pincette in eine Falte zusammengefasst und angezogen, mit einer feinen geraden Scheere wird dann in der Richtung gegen den inneren Lidwinkel ein 2—3 Mm. breiter, 6—7 Mm. langer Hautstreifen abgetragen, dessen oberer Rand schon nahe an die Bindehaut und Carunkel streift. Alsdann wird in ganz analoger Weise am oberen Lide vorgegangen, so dass die beiden bandförmigen Wunden dicht am medialen Lidwinkel auf dem ligam. palpebr. internum zusammenstossen wie die Schenkel eines V. Da die Cutis am Lidbande sehr stramm angeheftet ist, so muss man gegen die Spitze des Dreiecks hin ganz besondere Sorgfalt darauf verwenden, dass die Abtragung bis zur Anheftungsstelle der Carunkel und bis auf das temporale Endstück des Lidbandes reiche. Lässt man daselbst eine Stelle mit Epidermis bedeckt, so erfolgt am Wundwinkel keine Verwachsung und es bleibt eine Art Fistel zurück, deren Verschluss dann viel Mühe machen kann. Nach Stillung der Blutung genügen drei Hefte durch die Cutis geführt, die beiden Wundflächen an einander zu bringen. Während einiger Tage werden dann beide Augen durch einen Verband geschlossen gehalten.

Bei leichten Graden von Ectropium genügt manchmal die von Snellen[2]) angegebene Ectropium-Naht. Ein Seidenfaden wird mit zwei Nadeln versehen, welche in einer Entfernung von 3 Mm. nebeneinander hinter dem Lidrand auf der Höhe der ectropionirten Conjunctiva eingestochen und gerade nach unten geführt werden, so dass die Ausstichsöffnung etwa 20 Mm. unter dem Lidrand sich befindet. Die Schlinge des Fadens liegt also auf der Conjunctiva parallel zum Lidrand, die beiden Fadenenden verlaufen miteinander parallel unter der äusseren Haut. Die Fäden werden dann auf einer kleinen zu-

---

[1]) Wiener med. Wochenschrift. 1876. No. 40.

[2]) Jahresbericht der Utrechter Augenklinik. 1870. pag. 120.

sammengedrehten Rolle von Verbandwatte mit ziemlich starkem Zuge in einen Knoten gebunden. Man verhindert dadurch das Durchschneiden der Fäden an der Ausstichsstelle und erleichtert ihre Entfernung, wenn sie in Folge zu starker Schwellung nöthig werden sollte. Auf diese Weise werden drei Fäden eingelegt, von denen der eine am zweckmässigsten hinter den Thränenpunkt zu liegen kommt, und nach etwa drei Tagen wieder entfernt.

Ectropien durch Schrumpfung der Lidhaut, welche in Folge von Blepharitis zu Stande kommen, oder durch ausgedehnte und tief eindringende Zerstörungen der Lidhaut, Verbrennungen, Lupus u. s. w. bedingt sind, und auch nach vollständiger Verheilung der Ulceration fortbestehen, erfordern ein blepharoplastisches Verfahren. Dasselbe gilt von Ectropien, welche nach Caries des Orbitalrandes zurückbleiben, und bei welchen die fascia tarso-orbitalis verkürzt und die Lidhaut am Knochen fixirt ist.

Entropium.

Einwärtsrollung des Lidrandes kommt in zwei verschiedenen Formen vor. Die eine wird bedingt durch abnormes Verhalten des orbicularis, die andere durch Verschrumpfung der Conjunctiva und des Tarsus.

Die erste Form entsteht nur am unteren Lid und meist nur bei alten Leuten mit schlaffer und faltiger Lidhaut (Entrop. spasticum oder senile). Ist der Orbicularis überhaupt erschlafft, jedoch so, dass die dem Lidrand unmittelbar anliegenden Muskelbündel relativ am stärksten gespannt sind, so kann jeder Reizzustand, welcher ein Zukneifen der Lidspalte bedingt, eine Einwärtsrollung des Lidrandes bewirken. Nicht immer wird der ganze Lidrand, manchmal nur die temporale Hälfte desselben nach innen umgeschlagen.

Fremde Körper, Augenentzündungen aller Art, Reizzustände nach Operationen sind die hauptsächlichsten Ursachen dieser Art von Entropium. Gewöhnlich genügt ein geringer Zug am Lid, um den Rand in seine normale Stellung zu bringen, aber nach wenigen Lidschlägen rollt er sich wieder nach innen um. Da die Ursachen dieser Form von Entropium vorübergehend zu sein pflegen, so ist in den meisten Fällen zunächst nur die Indication vorhanden, das untere Lid durch einen geeigneten Verband in seiner Lage zu erhalten, bis die zu Grunde liegende Reizungsursache (Entzündung u. s. w.) vorübergegangen ist.

In manchen Fällen ist es ausreichend, die Haut des untern Lids mit Collodium zu bepinseln, durch dessen Contraction dem Entropium ein genügender Gegenzug geleistet wird. Ist die Lidhaut durch den fortwährenden Thränenfluss so feucht, dass Collodium nicht haftet, so kann man manchmal durch Heftpflaster einen Zug auf die Haut ausüben, welcher das Entropium verhindert. Meistens ist die sofortige Beseitigung dieser Entropien nicht gerade dringend nothwendig; man sieht sie häufig genug z. B. nach Cataract-Operation bei alten Leuten ohne Beschwerden bis zur Heilung der Operation fortbestehen.

Werden durch Entropium des unteren Lides dauernde Beschwerden verursacht, gleichviel ob es sich um ein sog. Entropium spasticum oder um Verschrumpfung des Lidrandes und der Conjunctiva tarsalis in Folge von Trachom oder Blepharitis handelt, so ist die operative Beseitigung auszuführen. Am besten bewährt hat sich mir ein Verfahren, dessen Zweck es ist, die unteren Faserbündel des Ringmuskels so an den Lidrand anzunähen, dass sie denselben dauernd nach unten ziehen, wozu am zweckmässigsten der von Hotz[1]) angegebene Kunstgriff ist, den Tarsalknorpel als festen Punkt für die Anlegung der Nähte zu benutzen. Es wird zunächst etwa 2 Mm. unter dem Lidrand ein demselben paralleler Schnitt geführt, dessen Länge nach beiden Seiten hin etwas über das Bereich des Entropium hinausreicht; dann wird entsprechend dem vorhandenen Ueberschuss von Haut ein halbmondförmiges Hautstück ausgeschnitten (von etwa 3—4 Mm. Höhe) auch einige Faserbündel aus der Lidrandpartie des Orbicularis mögen entfernt werden. Nun werden die Catgutfäden in der Weise angelegt, dass die Nadel erst durch den unteren Wundrand der Haut, dann durch die äussersten Faserbündel des Ringmuskels, dann oben durch den Tarsalknorpel hindurchgeht, und am Lidrand dicht unter den Wimpern ausgestochen wird; endlich geht die Nadel in etwa 1,5 Mm. Entfernung ebenso in umgekehrter Reihenfolge zurück. Es werden auf diese Weise 4—5 Nähte eingelegt, welche, wenn sie geschlossen werden, den unteren Theil des Ringmuskels nach oben ziehen. Die Hautwunde wird schliesslich noch besonders durch einige Nähte vereinigt.

Eine von Schneller[2]) angegebene Entropium-Operation verfolgt den Zweck die Haut des untern Lides nicht nur zu verkürzen, son-

---

[1]) Arch. f. Augenheilkunde. (Knapp u. Schweigger. B. XIII. S. 9.
[2]) v. Graefe's Archiv. B. XIX. 1.

dern zugleich einen nach hinten gerichteten Druck auf das Lid unterhalb des Randes auszuüben. Man macht zwei Hautschnitte parallel dem unteren Augenlidrand, den oberen etwa 2 Mm. unter dem Lidrand, den unteren je nachdem die Wirkung der Operation stärker oder schwächer sein soll, 2—4 Mm. tiefer. Die Enden dieser Schnitte werden medial- und temporalwärts durch zwei schräg von oben nach unten gehende verbunden; alle diese Schnitte sollen die Haut durchsetzen bis auf den Muskel. Nun wird rings um dieses inselförmig umschriebene Hautstück herum die Haut gelockert und verschiebbar gemacht, um den oberen Wundrand um das umschriebene Hautstück hinweg mit 3 bis 5 Nähten an den unteren Wundrand anzunähen. Die Schnitte sollen den einwärts gerollten Theil des Lidrandes nach beiden Seiten etwas überragen. Ich habe in einigen Fällen befriedigende Heilungen gesehen, doch kann es auch geschehen, dass die Operation zu häufig wiederholten Entzündungen und Abscedirungen Veranlassung giebt, welche wahrscheinlich von dem unter die Narbe versenkten Hautstück ausgehen.

Entropium des oberen Lides kommt fast nur durch Verschrumpfung der Conjunctiva und des Lidknorpels, gewöhnlich durch Trachom, seltener durch Blepharitis zu Stande und entwickelt sich in der Weise, dass zunächst die innere Lidkante in Folge der Conjunctivalschrumpfung abgeschliffen und dadurch die äussere Kante nebst den Cilien dem Bulbus zugewendet wird. In den meisten Fällen ist, besonders am oberen Lid, längs des ganzen Lidrandes oder nur an einem Theile desselben, zugleich Verschrumpfung und muldenförmige Verkrümmung des Knorpels vorhanden, wodurch die Lidkante nebst den Cilien noch mehr nach einwärts gewendet wird. In Folge der im Haarwurzelboden stattfindenden Schrumpfung wird die Ernährung der Cilien beeinträchtigt und zugleich den einzelnen Cilien noch ausserdem eine falsche Richtung gegeben, so dass dünne, blasse, schlecht entwickelte Härchen den Lidrand in abnormer Richtung durchbohren und mehr gegen die innere Kante hin hervorsprossen (Trichiasis und Distichiasis). Diese Uebelstände werden noch dadurch gesteigert, dass in Folge der Verschrumpfung des Knorpels die Lidrandfasern des Orbicularis auf einer schiefen gegen das Auge hin abschüssigen Ebene liegen, und ausserdem durch den anhaltenden Reizzustand, welcher in solchen Augen stattfindet, in einen Zustand von Contraction gerathen.

Gleichzeitig ist häufig eine Verengerung der Lidspalte vom äusseren Lidwinkel her vorhanden (Blepharophimosis), welche grössten-

theils dadurch zu Stande kommt, dass Excoriationen der Lidränder an dieser Stelle endlich Verwachsung derselben herbeiführen. Ausserdem aber kommt beim Entstehen der Blepharophimose die Schrumpfung der Schleimhaut im Tharsaltheil der Lider in Betracht, was daraus folgt, dass in manchen Fällen der temporale Lidwinkel durch eine dahinter gelegene Schleimhautfalte überbrückt erscheint, welche sich noch um einige Millimeter weiter nach der Medianebene hin erstreckt.

Hat die Blepharophimose einen höheren Grad erreicht, so kann die Beseitigung derselben die Vorbedingung sein für die Ausführung einer Entropium-Operation.

Man spaltet den temporalen Augenwinkel in horizontaler Richtung mit einer starken Scheere, deren geknöpftes Blatt hinter der äusseren Commissur bis in den Blindsack der Conjunctiva eingeschoben wird, und vereinigt dann, um Wiederverwachsung zu verhüten, vom temporalen Wundwinkel anfangend, die Conjunctiva mit der Cutis durch einige Nähte.

Zur Beseitigung des Entropium am oberen Lid sind verschiedene Verfahren in Gebrauch. Man kann sich darauf beschränken den vor dem Lidknorpel gelegenen Theil des Lides mit dem Cilienboden nach oben zu verpflanzen (Jaesche-Arlt[1]), oder man geht darauf aus die Verkrümmung des Lidknorpels zu beseitigen und zugleich die Haut des Lidrandes nach oben hin anzuspannen (Streatfield[2] und Snellen[3]).

Das erste Verfahren (Jaesche-Arlt) wird in folgender Weise ausgeführt: Nachdem man eine Hornplatte unter das obere Lid geschoben hat, rollt man das Lid auf derselben aufwärts, so dass der Lidrand etwas von der Platte absteht, und man den intermarginalen Theil mit den Mündungen der Meibom'schen Drüsen deutlich vor sich sieht. Dann wird ein spitzes, schmales, zweischneidiges, leicht auf die Fläche gebogenes Messer oder ein kniefömig gebogenes schmales Lanzenmesser zwischen der äusseren und inneren Lefze des Lidrandes dicht vor den Mündungen der Tarsaldrüsen etwa 2—3 Mm. tief eingestochen und das Lid durch Fortführen des Schnittes in zwei Platten gespalten (Fig. 23), deren innere die Conjunctiva und den Lid-

---

[1]) Operationslehre (Graefe-Saemisch, Handbuch der Augenheilkunde). Bd. III. S. 447.

[2]) Ophthalmic Hospital Reports. 1858. S. 121.

[3]) Gunning, Klinische Monatsblätter. 1872. S. 34.

knorpel mit den Tarsaldrüsen, deren äussere die Lidhaut, die Fasern des Orbicularis und die Cilien sammt ihren Zwiebeln enthält. Nun führt man, die Haut des Lides stark anspannend, parallel dem Lidrand und etwa 3 bis 4 Mm. über demselben einen Schnitt durch die Haut bis auf den Tarsus, welcher sowohl medial- als temporalwärts einige Millimeter länger sein muss, als der am Lidrand geführte. Durch den zweiten senkrecht auf den ersten geführten Schnitt wird

Fig. 23. Fig. 24.

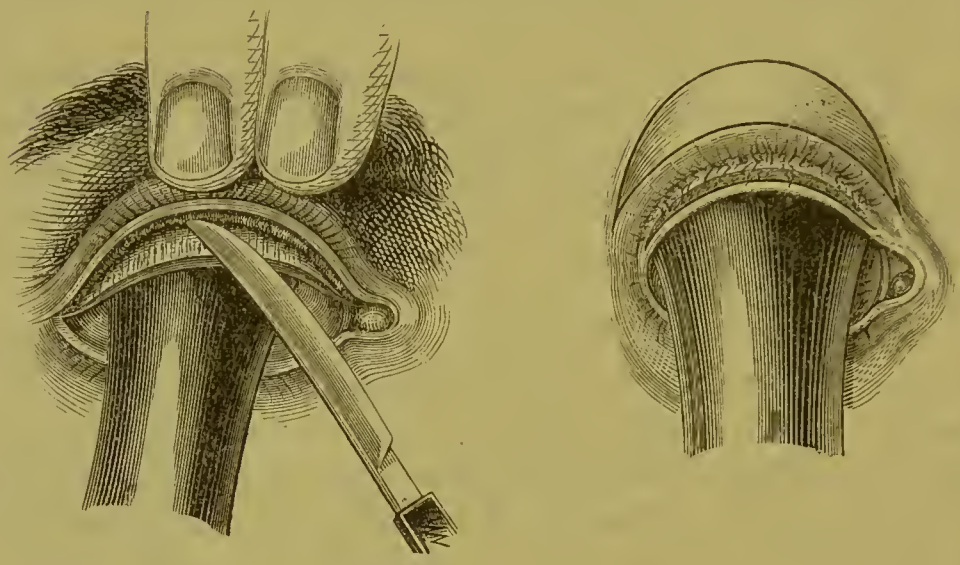

die äussere Platte in eine förmliche Brücke verwandelt, welche nur zu beiden Seiten mit dem Lide noch verbunden ist.

Nun schreitet man (Fig. 24) zur Ausschneidung eines halbmondförmigen Hautstückes, dessen Breite verschieden gross zu sein hat, je nach dem Grade der Einwärtswendung des Lidrandes und je nachdem die Haut mehr oder weniger schlaff und ausgedehnt, und daher überschüssig ist. Die Secante des Halbmondes bildet der oben genannte zweite Schnitt; die Bogenlinie beschreibt man als dritten Schnitt mit dem Messer, vom Anfang des zweiten Schnittes ausgehend und am Ende desselben endend. Hierauf fasst man die Cutis an einem Ende mit der Pincette und präparirt sie mit einer krummen Scheere oder mit dem Messer vom musc. orbicularis los. Sollte letzterer stärker entwickelt erscheinen, so entfernt man die dem Lidrande benachbarten Fasern desselben, und schreitet dann, in der Mitte der Wunde beginnend, zur Anlegung der Naht. So wie dieselbe vollendet ist, klafft die erste Schnittwunde stark, indem die äussere

Platte des Lidrandes höher hinaufgerückt und so gestellt ist, dass die Cilien wagerecht oder selbst etwas aufwärts gerichtet stehen.

Nach Anagnostakis[1]) wurde die Transplantation des Ciliarbodens bereits von Aëtius und Paul von Aegina beschrieben.

In neuerer Zeit hat man auch noch Gewicht darauf gelegt, den blossgelegten Theil des Lidrandes durch Hautüberpflanzungen zu decken.

Die Ergebnisse des Jaesche-Arlt'schen Verfahrens sind im ganzen gut, doch gebe ich seit Jahren der Streatfield'schen Methode den Vorzug.

Das Verfahren ist folgendes: Das obere Augenlid wird, um die Blutung zu vermindern, mittelst der Lidklemme[2]) comprimirt. Parallel zum Lidrand und 2 bis 3 Mm. oberhalb desselben wird nun die Haut in der ganzen Breite des Lids eingeschnitten, darauf wird die Haut der unteren Wundlippe etwas gelockert und ein Streifen aus der Lidrandportion des Musc. orbicularis mit der Scheere abgetragen, wodurch nahezu der ganze Tarsus blossgelegt wird. Mit einem kleinen, sehr scharfen Messer werden jetzt in der ganzen Länge des Tarsus zwei horizontale Schnitte geführt, welche nach unten (d. h. nach der Conjunctivalfläche des Tarsus zu) convergiren, derart, dass ein keilförmiger Streifen des Tarsus ausgeschnitten wird. Ist nun auf diese Weise eine Furche in den Tarsus eingegraben, so wird er zugleich mit dem Lidrand nach aussen gewendet, indem die Catgutfäden ganz ähnlich wie auf S. 217 beschrieben eingelegt werden. Zunächst wird die Nadel an der äusseren Lidkante eingestochen, geht dann in der Wunde aufwärts und durch den oberen Rand des Tarsalknorpels und das damit zusammenhängende straffe Bindegewebe hindurch und dann in etwa 1,5 Mm. Entfernung ebenso zurück. Auf diese Weise werden 3—5 Nähte eingelegt und nach Entfernung der Lidklemme fest zugebunden. Die Hautwunde wird noch besonders vereinigt. Ist nicht der ganze Lidrand, sondern nur ein Theil der Cilien nach innen gekehrt, so wird die Operation nur an der entsprechenden Stelle ausgeführt.

Wenn ohne Ectropium oder nach operativer Beseitigung des-

[1]) Annales d'oculistique. P. LXI. S 116.

[2]) Ein pincettenartiges Instrument, dessen einer Arm in eine Metallplatte von der Grösse und Gestalt des oberen Lids endigt und bei der Operation unter dasselbe geschoben wird. Der andere Arm der Pincette ist rundlich und so gekrümmt, dass er den Rand der Platte bedeckt. Wird nun die Pincette durch die daran angebrachte Schraube zugeklemmt, so wird dadurch jede störende Blutung verhindert.

selben einzelne Wimpern an falscher Stelle nicht an der äussern Lidkante, sondern im intermarginalen Theil und in falscher Richtung, nach der Hornhaut zu, herauswuchern (Distichiasis) und einen andauernden Reiz unterhalten, ist die Entfernung derselben auszuführen. Epilation (d. h. Ausreissen der Cilien mit der Pincette), hilft natürlich nur vorübergehend, eine dauernde Abhülfe kann nur durch Entfernung der Haarwurzeln geleistet werden. Besteht die Distichiasis aus einer Reihe nahe nebeneinander stehender Wimpern, so kann man an dieser Stelle den Lidrand im intermarginalen Theile spalten (wie bei der Transplantation des Cilienbodens) und die Wurzeln der falsch gewachsenen Wimpern aus dem Lidknorpel ausschneiden. Ein vorzügliches, für einzelne und kleine Wimpern das einzig verwendbare Verfahren, ist die electrolytische Zerstörung der Haarwurzeln. Eine feine Nadel wird mit dem negativen Pol des constanten Stromes verbunden, während der positive Pol an eine beliebige Stelle der Gesichtshaut aufgesetzt wird. Die electrolytische Zersetzung am negativen Pol giebt sich durch das Hervorquellen kleiner Bläschen zu erkennen. Zweckmässig ist es auch, die feinen Wimpern electrisch zu beleuchten, um sie während der Operation deutlich sichtbar zu machen. Das Verfahren ist schmerzhaft und erfordert die Aether-Narcose.

Eine sehr alte Distichiasis-Operation ist die schon von Avicenna[1]) beschriebene „illaqueatio«. Ein hinreichend langes Haar wurde mit beiden Enden in eine Nadel eingefädelt, so dass es am Oehr desselben eine Schlinge bildete. Die Nadel wird nun gerade in der Insertionsstelle der falsch gerichteten Cilie ein- und dicht dabei zwischen den normalen Cilien wieder ausgestochen, die entropionirte Wimper in die Schlinge gefasst und mit durchgezogen.

Distichiasis congenita kommt nur sehr selten vor. Die Lidränder und die Cilien der äusseren Lidkante sind ganz normal entwickelt, aber am intermarginalen Theil, nahe der Mündung der Tarsaldrüsen, sprosst eine zweite Reihe von Cilien hervor, welche sich an den Augapfel anlehnen. In manchen Fällen sind noch andere angeborene Anomalien vorhanden, z. B. in einem der mir vorgekommenen Fälle Epicanthus und beiderseitige Ptosis congenita, in einem anderen Falle fand ich gleichzeitig Spaltung des weichen Gaumens.

Mit dem Namen Epicanthus hat Ammon einen angeborenen Ueberschuss von Haut auf dem Nasenrücken bezeichnet, welcher zur

[1]) Himly, Augenheilkunde. Bd. I. S. 144.

Folge hat, dass der mediale Augenwinkel von einer verticalen Hautfalte überbrückt erscheint. Das Uebel kommt nur bei flachen Nasenrücken vor und ist in seinem höchsten Grade gewöhnlich mit Ptosis congenita verbunden. Scheint eine operative Abhilfe indicirt, so wird dieselbe nach Arlt[1]) am besten durch Excision der verticalen Hautfalte erreicht, welche die Lidspalte vom inneren Winkel aus überbrückt.

Angeborene Spaltung (Colobom) des oberen Lides ist in einigen Fällen beobachtet worden, meistens zusammen mit anderen congenitalen Anomalien. Ist die Spaltung so tief, dass sie eine operative Vereinigung erfordert, so sind die Spaltränder anzufrischen und durch Sutur zu vereinigen.

Symblepharon.

Als Symblepharon bezeichnet man eine Verwachsung des Lides mit dem Bulbus, welche nach Zerstörung der Conjunctiva zu Stande kommt. Gewöhnlich sind Kalk-Verbrennungen des Auges, Aetzung durch concentrirte Mineralsäuren oder glühende Metalle, manchmal auch fehlerhafte Behandlung mit Argent. nitricum die Ursachen. Verwundungen mit scharfen Instrumenten geben nur ausnahmsweise zu Symblepharon Veranlassung.

Da es sich fast immer um ein zufälliges Hineinspritzen jener Aetzmittel in's Auge handelt, so werden gewöhnlich die beiden einander zugewendeten Stellen der Conjunctiva palpebrarum und sclerae gleichzeitig zerstört, fast immer aber wird auch die Cornea durch dieselben Schädlichkeiten mitbetroffen. Flüssige Aetzmittel, Mineralsäuren, gelöschter Kalk u. s. w. fliessen am unteren Lid gewöhnlich bis in die Tiefe der Uebergangsfalte. Die Zerstörung der Conjunctiva bildet demnach häufig vom Lidrand aus bis zur Cornea eine zusammenhängende Wundfläche, deren allmälige Vernarbung eine zunehmende Verschrumpfung zur Folge hat, durch welche schliesslich der Lidrand an den Hornhautrand oder an die Hornhaut selbst angeheftet wird.

Die Form und Ausdehnung der Verwachsungen gestalten sich demnach verschieden, je nach der Verletzung der Conjunctiva. Meistens erstreckt sich die Zerstörung bis in die Uebergangsfalte, so dass in Folge der Vernarbung die Lider in grosser Flächenausdehnung dem Bulbus anhaften; häufig wird dabei, wenn beide Lider gleichzeitig be-

[1]) Operationslehre. S. 443. (Graefe-Saemisch, Handbuch. Bd. III.)

theiligt sind, auch die Lidspalte verengert und die Beweglichkeit der Lider sowohl als des Bulbus beschränkt.

Manchmal dringt das Aetzmittel in schiefer Richtung vom Lidrand aus nach der Uebergangsfalte vor und dieselbe Richtung zeigt dann auch die narbige Verwachsung: man kann vom Lidrand aus unter die Verwachsung mit einer Sonde eingehen und dieselbe eine grössere oder geringere Strecke vorwärts schieben, bis sie am Ende der durch das Symblepharon gebildeten Tasche aufstösst.

Endlich kann es geschehen, dass die Zerstörung der gegenüber liegenden Flächen der Conjunctiva palpebralis und sclerae sich nicht bis in die Uebergangsfalte hinein erstreckt. In Folge der dann eintretenden Lidschwellung wird das Auge eine Zeit lang geschlossen gehalten und die gegenüber liegenden Wundflächen der Conjunctiva kommen zur Verwachsung. Es entwickelt sich auf diese Weise ein brückenförmiges Symblepharon, so dass in der Uebergangsfalte eine Sonde unter dem Symblepharon durchgeführt werden kann.

In Folge der gegenseitigen Verwachsung wird die Beweglichkeit der Lider sowohl als des Bulbus beschränkt, was sich dem Patienten als ein Gefühl von Zerrung, und wenn das befallene Auge noch hinreichend sehfähig ist, auch durch ein dem Beweglichkeitsdefecte entsprechendes Doppelsehen bemerklich macht.

Die Beseitigung eines brückenförmigen Symplepharon macht natürlich keine Schwierigkeiten; man braucht nur auf einer in der Uebergangsfalte darunter hindurch geführten Hohlsonde die Narbe zu durchschneiden und zur Verhütung der Wiederverwachsung die Wunde der Conjunctiva sclerae durch einige Nähte zu schliessen.

Erstreckt sich die Zersörung bis in die Uebergangsfalte, so ist eine Beseitigung des Symblepharons nur möglich, wenn es gelingt, die zerstörte Conjunctiva zu ersetzen. Nur sehr selten ist die Zerstörung so gering, dass es gelingt nach Durchtrennung der Narbe die Wunde der Conjunctiva sclera zu vereinigen, um die Wiederverwachsung zu verhüten. Meistens aber ist die Zerstörung so ausgedehnt, dass nur der Versuch übrig bleibt, die Conjunctiva zu ersetzen durch Transplantation eines Schleimhautstückes, z. B. Bindehautstücke eines Kaninchens, oder auch Mund- oder Vaginal-Schleimhaut.

Der gelegentlich gebrauchte Ausdruck Symblepharon posticum ist ein überflüssiges Wort für eine Verschrumpfung der Conjunctiva, wie sie z. B. durch Trachom geschehen kann.

Nach ausgedehnten Verbrennungen der Gesichtshaut in der Gegend

der Augenlider, manchmal auch durch lupöse Ulcerationen in dieser Gegend kann es zu einem totalen Verschluss der Augenlidspalte kommen (Ankyloblepharon). Von den Augenlidern ist keine Spur mehr vorhanden, der Bulbus findet sich von einer straff gespannten Narbenmasse überzogen und kann durch dieselbe hindurch manchmal noch an seinen Bewegungen erkannt werden, auch ein entsprechender Lichtschein kann noch vorhanden sein. Dennoch ist eine operative Verbesserung nicht zu erreichen, da die Hornhaut zerstört oder mit dem Narbengewebe verwachsen ist.

Blepharoplastik.

Die Indicationen zu blepharoplastischen Operationen werden herbeigeführt durch ausgedehnte Substanzverluste der Augenlider. In den meisten Fällen handelt es sich entweder um die Deckung des Substanzverlustes, welcher nach Exstirpation von Geschwülsten an den Augenlidern zurückbleibt, oder um die Beseitigung von Ectropien, welche nach ulcerösen oder anderen Substanzverlusten durch die Narben-Schrumpfung veranlasst werden.

Den Substanzverlust der Lidhaut kann man durch Einpflanzung gestielter Lappen aus der angrenzenden Gesichtshaut decken, oder durch Transplantation ungestielter Hautlappen, welche von irgend einer geeigneten Körperstelle entnommen werden.

Bei Benutzung gestielter Lappen aus der Gesichtshaut darf das zu transplantirende Hautstück nicht zu weit hergeholt werden, auch muss der durch das Ausschneiden des Lappens gebildete Defect sofort möglichst geschlossen werden, da sonst durch narbige Schrumpfung leicht eine Verzerrung des transplantirten Stückes herbeigeführt wird. Für jeden einzelnen Fall ist der Operationsplan besonders zu entwerfen, denn die hier vorkommenden individuellen Verschiedenheiten sind so erheblich, dass fast jeder einzelne Fall eine besondere Berücksichtigung in Bezug auf die Schnittführung erfordert.

Die Transplantation ungestielter Hautlappen wird in der Weise ausgeführt, dass zunächst durch Spaltung des Narbengewebes parallel zum Lidrand das ectropionirte Lid beweglich gemacht wird, so dass der obere und untere Lidrand ohne Spannung durch einige Nähte vereinigt werden können. Der nun vorliegende Defect wird durch die Ueberpflanzung eines Hautstückes gedeckt, welches von einer geeigneten Stelle der Extremitäten oder des Rumpfes entnommen wird. Es ist jedoch zu beachten, dass das auszuschneidende Hautstück in

jeder Richtung mindestens um $^1/_3$ grösser sein muss, als der zu deckende Defect, denn etwa um so viel zieht es sich, nachdem es vom Unterhautbindegewebe abpräparirt wurde, zusammen und ein kleiner Ueberschuss ist wünschenswerth, weil noch im späteren Heilungsverlauf einige Schrumpfung zu erfolgen pflegt. Der Hautlappen wird von dem an der Innenseite anliegenden Fettgewebe befreit und antiseptisch verwahrt bis (nach 10—20 Minuten) die Blutung an dem Lid-Defect gestillt ist, dann glatt aufgelegt und an den Rändern angenäht. Nöthigenfalls kann man auch mehrere Hautlappen zur Deckung der Defecte überpflanzen. Die zum Verschluss der Lidspalte eingelegten Nähte bleiben liegen bis zur gesicherten Anheilung des Lappens.

Krankheiten der Conjunctiva.

Wenn es auch im Interesse der Verständigung nothwendig ist, die Krankheiten der Conjunctiva in bestimmte Gruppen einzutheilen, so ist doch dabei von vornherein daran zu erinnern, dass in Praxi die Grenzen der einzelnen Gruppen sehr verwischt erscheinen. Häufig genug kommen Fälle vor, welche man sowohl zu der einen als zu der anderen zählen kann. Die Krankheitsbilder, welche sich aufstellen lassen, und welche grösseren Gruppen einzelner Fälle in der That entsprechen, dürfen eben nicht zu dogmatisch aufgefasst werden, und können nicht auf alle Fälle passen, welche überhaupt vorkommen.

Hyperämie der Conjunctiva.

Acute Hyperämie der Conjunctiva geht entweder bald vorüber oder ist nur der Vorläufer deutlich entzündlicher Zustände. Eine langsam entwickelte oder nach vorausgegangener Conjunctivitis zurückbleibende chronische Hyperämie kann dagegen lange Zeit unverändert bestehen. Dieselbe characterisirt sich durch stärkere Anfüllung der mit blossem Auge sichtbaren Gefässe, besonders der Conjunctiva palpebrarum; eine auf geringe Veranlassungen entstehende Hyperämie der Conjunctiva sclerae und Röthung der Lidränder sind meistens gleichzeitig vorhanden. Nicht selten findet sich auch eine leichte Schwellung der Conjunctivalfollikel, besonders in der temporalen Hälfte des unteren Lids. Secretionsanomalien fehlen oder sind gering und bestehen dann in Neigung zum Thränen und einer geringen schleimigen Absonderung, welche während der Nacht die Cilien zu Büscheln verklebt.

Die Beschwerden bestehen besonders in einem Gefühl von Brennen, Jucken, Stechen u. s. w. in den Augenlidern, welches um so mehr zunimmt, je mehr die Augen angestrengt werden, besonders wenn dies

bei künstlichem Licht geschieht; die von der Lichtquelle gleichzeitig ausgestrahlte Wärme kommt hierbei gewiss sehr mit in Rechnung.

In manchen Fällen wird das Gefühl von Drücken, Stechen in den Augen u. s. w., welches sich beim Arbeiten einstellt, so lästig, dass die Beschwerden dieselben sind wie bei Asthenopie, und ebensogut wie eine accommodative oder musculäre, kann man daher auch eine conjunctivale Asthenopie aufstellen. Die Diagnose wird meistens durch die objectiven Kennzeichen der Conjunctivalhyperämie gesichert. Doch kommen Fälle vor, in welchen die Conjunctiva für gewöhnlich keine sichtbare Abnormität erkennen lässt, dennoch aber eine exquisite Asthenopie vorhanden ist, von der zunächst mit Sicherheit nachgewiesen werden kann, dass sie weder accommodativ noch musculär ist, während das Fehlen aller anderweitigen nervösen Störungen auch die Annahme einer nervösen Asthenopie ausschliesst. Dennoch treten beim Lesen schon nach wenigen Minuten Schmerzen auf mit deutlicher Hyperämie der Conjunctiva und reichlicher Thränensecretion, wodurch die conjunctivale Natur der Asthenopie erwiesen wird. Gewöhnlich ergiebt auch die Anamnese, dass Conjunctivitis vorausgegangen ist. Eine auf das Conjunctivalleiden gerichtete Therapie ist demnach für Fälle, welche als conjunctivale Asthenopie aufzufassen sind, zunächst indicirt.

Die Ursachen der chronischen Conjunctivalhyperämie liegen häufig in andauernder Einwirkung von Schädlichkeiten, Aufenthalt in Lokalen mit verdorbener Luft, Rauch, Staub etc., in angestrengtem Arbeiten bei unzweckmässiger Beleuchtung u. s. w.

Die Therapie hat zunächst die Ursachen möglichst zu beseitigen; die locale Behandlung besteht in einem kühlenden und leicht adstringirenden Verfahren, z. B kalte Waschungen der Augen, kalte Umschläge oder Anwendung der Augendouche. Von den adstringirenden Augenwässern ist besonders das Zinc. sulf. (in $^1/_4$procent. Lösung) zu empfehlen. Argent. nitricum oder Plumb. acet. neutr. (ebenfalls $^1/_4$procent. Lösung) finden häufig Verwendung. Auch Sublimat (0,01: Aqu. dest. 30,0) ist bei chronischer Conjunctival-Hyperämie manchmal recht nützlich. Manchmal werden in solchen Fällen die adstringirenden Augenwässer überhaupt schlecht vertragen und es ist dann, hauptsächlich wenn gleichzeitig Blepharitis, auch nur geringen Grades vorhanden ist, die Anwendung von Acet. plumbi und Quecksilber-Präcipitatsalbe (Hydrarg. präcip. flav. via humid. parat. 0,05 bis 0,1 zu 5 Vas.) vorzuziehen.

Conjunctivitis simplex.

Conjunctivitis ist vorhanden, wenn sich zur Hyperämie der Conjunctiva auch noch Schwellung und reichlichere abnorme Secretion hinzugesellt. Die Röthung characterisirt sich durch Erweiterung sowohl der grösseren Gefässe als der Capillaren und erscheint daher im Uebergangstheil, welchem die grösseren Gefässstämme und ihre ersten Verästelungen angehören, netzförmig, im Tarsaltheil mehr gleichmässig hellroth. Häufig zeigen sich auch die Gefässe der Conjunctiva sclerae erweitert. Von der Uebergangsfalte aus verlaufen die Gefässe nach der Cornea und bilden mit ihren Verästelungen ein grobes Netzwerk, welches sich vom weissen Grunde der Sclera deutlich abhebt. In heftigeren Fällen können auch die vorderen Ciliargefässe an der Injection Theil nehmen, welche dann als kurze, dicht aneinander gedrängte, radiär nach dem Hornhautrand verlaufende Gefässe einen rothen Saum um die Cornea herum bilden. Manchmal sind auch auf der Conjunctiva sclerae einzelne kleine Blutungen vorhanden. Bei längerer Dauer pflegt sich die Röthung auf die Augenwinkel zu concentriren, auch mit Röthung der Lidkante sich zu verbinden.

Die Schwellung ist meistens nicht beträchtlich, grösstentheils auf die Conjunctiva palpebrarum beschränkt, und am entwickeltsten in der Uebergangsfalte, geringer im Tarsaltheil. In besonders acuten Fällen, oder bei schlaffer Conjunctiva, findet auch eine seröse Anschwellung der Conjunctiva sclerae statt. Bei langer Dauer des Processes kann durch hypertrophische Entwicklung des Papillarkörpers die Schleimhaut eine feinkörnige sammetartige Oberfläche mit dunkler Röthung gewinnen.

Heftigere Fälle einfacher Conjunctivitis (acuter Schwellungs-Catarrh) zeigen stärkere Schwellung der Uebergangsfalte und der Conjunctiva sclerae, reichliches schleimig-eitriges Secret und mässige Lidschwellung.

Die abnorme Secretion erscheint zunächst als reichlichere Thränenabsonderung mit Beimischung geformter Bestandtheile, wie z. B. abgestossene Epithelien, Schleim und Fettkugeln, welche theils in mikroskopischer Gestalt, theils in Form graugelber Flocken oder Fäden vorkommen; letztere finden sich hauptsächlich in der Uebergangsfalte, in welcher die angesammelten Secrete durch die Augenbewegungen zusammengerollt werden. An der Thränencarunkel und den Cilien pflegen die festen Bestandtheile des Secrets haften zu bleiben und zu gelblichen Krusten zu vertrocknen, welche besonders während

des Schlafens sich so anhäufen können, dass sie Verklebung der Augenlider bedingen. Ist die Secretion so reichlich, dass die Thränen anhaltend die Lidspalte überströmen, so können dadurch Excoriationen der Lidhaut entstehen.

Die subjectiven Erscheinungen bestehen hauptsächlich in einem Gefühl von Druck und Stechen, als wenn Sand oder ein fremder Körper im Auge wäre, oder Jucken, Brennen, Schwere der Augenlider wie beim Müdewerden u. s. w. Häufig gesellt sich dazu noch eine Empfindlichkeit gegen Licht, besonders gegen künstliche Beleuchtung, Unfähigkeit die Augen zum Arbeiten zu gebrauchen und zeitweiliges Undeutlichsehen, wahrscheinlich bedingt durch eine dünne Schleimschicht, welche gelegentlich die Cornea überzieht, und nach deren Entfernung die Sehschärfe sofort ihren früheren Zustand erreicht. Auch ein anderes Symptom, welches besonders in chronischen Fällen manchmal vorkommt, nämlich das Auftreten farbiger Ringe um die Lichtflamme, ist ebenfalls eine Diffractionserscheinung in einer dünnen, die Cornea überziehenden Schicht abnormer Secrete.

Manchmal bleibt, nachdem bereits alle Erscheinungen der Conjunctivitis geschwunden sind, als einziges Residuum die Beschwerde zurück, dass beim Erwachen aus dem Schlaf die Augen nur mit einer unangenehmen Schmerzempfindung geöffnet werden können; wahrscheinlich hat dies seinen Grund darin, dass während des Schlafens und begünstigt durch die dabei stattfindende Bewegungslosigkeit der Augen, auf Grund einer Secretionsanomalie der Schleimhaut, eine relativ zu starke Adhärenz zwischen der Conjunctiva bulbi und palpebrarum eintritt.

Die Ursachen der Conjunctivitis sind theils allgemeiner, theils örtlicher Natur. Manchmal tritt sie in Begleitung anderer catarrhalischer Processe auf, z. B. beim Schnupfen, oder als Theilerscheinung verbreiteter Schleimhauterkrankungen, bei exanthematischen Krankheiten, wie Masern, Scharlach u. s. w., ebenso auch als selbstständiges Leiden nach Erkältungen oder localen Schädlichkeiten. Anhaltender Aufenthalt in einer mit Staub, Rauch, scharfen Dünsten u. s. w. verunreinigten Atmosphäre oder in überfüllten, mit animalischen Ausdünstungen übersättigten Räumen, ist gleichfalls eine häufige Ursache von Conjunctivitis.

Als Ursachen, welche Conjunctivitis herbeiführen oder unterhalten, sind ferner zu nennen: Stricturen des Thränenkanals, Erkrankungen der Augenlidränder, oder der Augenliderdrüsen, z. B. Ueberfüllung der Tarsaldrüsen durch zurückgehaltene Secrete, Distichiasis

u. s. w. Anstrengung der Augen beim Arbeiten, besonders bei unzweckmässiger Beleuchtung, trägt jedenfalls dazu bei, eine bereits vorhandene Conjunctivitis zu unterhalten.

Der Verlauf gestaltet sich verschieden, je nach den zu Grunde liegenden Ursachen. Einfache Fälle können in Zeit von wenigen Tagen vorübergehen, in anderen Fällen zieht sich die Conjunctivitis, besonders wenn die veranlassenden Momente nicht vollständig entfernt werden können, sehr in die Länge.

Chronische Conjunctivitis kommt in denselben Formen vor, wie die acute. Manchmal ist es nur eine andauernde Hyperämie der Schleimhaut, zu der sich von Zeit zu Zeit eine Schwellung hinzugesellt; in anderen Fällen bleibt die Conjunctiva lange Zeit geröthet, geschwollen, gefaltet, mit mehr oder weniger gelblicher, schleimigeitriger Absonderung. Die Oberfläche der Schleimhaut zeigt eine feinkörnige, sammetartige Beschaffenheit oder papillenartige Wucherung oder auch eine grössere oder geringere Anzahl flacher, kugeliger Gebilde, welche theils in einer Schwellung der Lymph-Follikel, theils, besonders bei sehr lange dauernden und mehrfachen Exacerbationen unterworfenen Processen in Wucherung der Schleimhaut selbst ihren Grund haben. Da man nun einmal alle Unebenheiten, welche auf der Conjunctiva vorkommen, „Granulationen“ nennt, so pflegt man solche Fälle wohl auch als granuläre Conjunctivitis zu bezeichnen. Andere Fälle derselben Art sind wegen der ausgesprochenen Rauhigkeit, welche die Oberfläche der Schleimhaut dabei darbietet, als papilläres Trachom beschrieben worden. Diese Wucherungen der Conjunctiva können lange fortbestehen, schliesslich aber auch zu narbiger Schrumpfung und Verkleinerung der Conjunctivalflächen führen.

Je entwickelter die Veränderungen der Conjunctiva sind, und je länger sie dauern, um so mehr ist eine Betheiligung der Cornea zu befürchten durch entzündliche Infiltrate, welche in Verschwärung übergehen und häufig auch zur Neubildung von Gefässen in der Hornhaut Veranlassung geben. Die Behandlung hat natürlich zuerst für Beseitigung aller Schädlichkeiten zu sorgen und richtet sich im Uebrigen nach dem Zustand der Schleimhaut.

Kann man die Patienten täglich sehen, so ist in der Regel das Aufpinseln einer 1- bis 2 procent. Lösung von Zincum sulf. oder Plumbum acet., oder Argent. nitric.-Lösung das empfehlenswertheste Verfahren; in allen Fällen wird sofort nach dem Aufpinseln auf die Conjunctiva der Ueberschuss durch Nachwaschen mit reinem Wasser

entfernt. Nachher sind kalte Umschläge zu machen, so lange, als die Schmerzempfindung im Auge andauert.

Ist die Conjunctivitis complicirt mit einem krankhaften Zustand der Augenliderdrüsen, was sich durch Röthung des Lidrandes mit Anhäufung der Drüsensecrete zwischen den Wurzeln der Cilien kund giebt, so werden Augenwässer manchmal nicht gut vertragen oder erreichen wenigstens nicht den gewünschten Erfolg. Es empfiehlt sich dann häufig, eine Salbe von ½ bis 1 pCt. rothen oder weissen Quecksilber-Präcipitat, eventuell mit einem Zusatz von Zinkoxyd oder einigen Tropfen Bleiessig, Abends auf die Lidränder in die Gegend des Ursprunges der Cilien einreiben zu lassen.

Als anderweitige Mittel, welche gegen Conjunctivitis, besonders chronische oder häufig recidivirende Formen empfohlen werden, sind zu erwähnen: Augenwässer von Quecksilber-Sublimat (etwa 0,3 per Mille), ferner Alaun, Cuprum aluminatum, Borax u. s. w., ohne dass sich jedoch specielle Indicationen für diese Mittel aufstellen liessen.

Eine besondere Erwähnung verdient die in der ophthalmologischen Praxis so störende Atropin-Conjunctivitis, welche bei längerem Gebrauche von Atropin gewöhnlich in Verbindung mit Schwellung der Conjunctivalfollikel sich entwickelt. Häufig pflegt sich eine auffallende und characteristische Röthung und Excoriation der äusseren Haut, besonders am unteren Lidrande, hinzuzugesellen.

Atropinpräparate, welche irritirend wirken und sofort nach dem Einträufeln Schmerzen und Röthung der Conjunctiva zur Folge haben, dürfen natürlich nicht angewendet werden, aber auch ganz milde wirkendes schwefelsaures Atropin hat die erwähnte unangenehme Eigenschaft. Individuelle Prädisposition kommt jedenfalls mit in's Spiel, denn es sind doch immer nur wenige der mit Atropin behandelten Patienten, welche von dieser Conjunctivitis befallen werden.

Das schleimig-eitrige Secret dieser Conjunctivitis ist natürlich ebenso als contagiös zu betrachten wie alle anderen Secrete dieser Art, und es empfiehlt sich daher, besonders für die klinische Praxis, Atropin niemals mit einem Pinsel einzuträufeln, sondern vermittelst einer kleinen gläsernen Pipette. Jeder in die Klinik aufgenommene Patient, welcher überhaupt mit Atropin behandelt wird, sollte sein eigenes Atropingläschen und seine eigene Pipette haben. Die Entstehung dieser Complication lässt sich nur dadurch beschränken, dass man in allen Fällen, in welchen Atropin längere Zeit gebraucht werden soll, möglichst sparsam mit demselben umgeht.

Beim Aussetzen des Atropin pflegt die durch dasselbe bedingte Conjunctivitis zurückzugehen, im übrigen ist die Behandlung dieselbe wie die anderer Conjunctivitisformen: anfänglich kalte oder Bleiwasserumschläge, später Adstringentien oder Aufpinseln einer 1—2procent. Lösung von Zinc. sulf., Argent. nitric., Plumb. acet. u. s. w. Muss Mydriasis unterhalten werden, so ist Duboisin. sulf. oder Hyoscin. hydrochlor. oder hydrojod.. zu verwenden und gleichzeitig die Conjunctivitis zu behandeln. Auch nach völliger Heilung der Conjunctivitis darf mit dem Gebrauch des Atropins nicht wieder begonnen werden, denn einige Tropfen davon genügen, um sofort ein Recidiv zu veranlassen. Auch nachdem Atropin lange Zeit, Monate oder Jahre lang nicht gebraucht worden war, pflegt dann sofort nach dem Einträufeln eines Tropfens ganz reiner Atropinlösung eine acute Entzündung der Conjunctiva mit Röthung und Excoriation der äusseren Haut besonders am unteren Lid sich zu entwickeln. Diese Thatsache ist ein deutlicher Beweis für eine individuelle Unverträglichkeit der Conjunctiva gegen Atropin und gegen die beliebte Annahme einer bacteriellen Ursache der Atropin-Conjunctivitis.

Recidivirende acute Conjunctivitis kommt selten vor, gewöhnlich aber mit recht heftigen entzündlichen Erscheinungen. Es tritt plötzlich eine starke Schwellung des Lides, der Lid- und manchmal auch der Scleral-Bindehaut auf, welche mit lebhaften Schmerzen verbunden ist aber ohne Betheiligung der Cornea oder Iris. Die Entzündungsfälle pflegen ein bis zwei Wochen zu bestehen und keine Veränderung zu hinterlassen. Besondere ursächliche Veranlassungen sind nicht nachweisbar. Die Behandlung ist dieselbe wie bei acuter Conjunctivitis, zunächst kühle Umschläge von Wasser oder Bleiwasser (oder Acet. plumbi 5—10 Tropfen auf eine Tasse Wasser) später die bereits erwähnten Augenwasser.

Blennorrhoische Conjunctivitis.

Die häufigste Form der acuten Blennorrhöe und ein typisches Bild derselben ist die Blennorrhöa neonatorum, welche meistens am dritten Tag nach der Geburt auffallende Erscheinungen macht. Der erste Beginn ist von einer geringen catarrhalischen Conjunctivitis nicht zu unterscheiden, bald aber gesellt sich dazu eine Schwellung und Röthung der Lider, welche, vom Lidrand beginnend, sich über die ganze Lidfläche, ja noch darüber hinweg ausbreitet. Dieses ent-

zündliche Lid-Oedem kann so beträchtlich werden, dass die Haut glänzend roth wird, und das obere Lid über das untere hinabsinkt, so dass das Auge nicht mehr geöffnet wird. Dasselbe entzündliche Oedem ist auch in der Schleimhaut vorhanden. Dieselbe erscheint in ihrer ganzen Ausdehnung geröthet, häufig auch, besonders im Bereich der Sclera, mit Blutungen durchsetzt. Die Schwellung ist um so beträchtlicher, je lockerer das subconjunctivale Gewebe ist. Hart am Lidrande ist sie daher wegen der festen Verbindung der Conjunctiva mit dem Tarsus am geringsten, etwas weiter nach rückwärts ist der Tarsaltheil bereits stärker geschwollen, während die Uebergangsfalte, wenn man die Lider ectropionirt, sich in Gestalt eines breiten ringförmigen Wulstes vordrängt. Die Oberfläche der Schleimhaut ist anfänglich glatt, glänzend, prall gespannt und hochroth. In besonders heftigen Fällen kann sie einen grauen Anflug zeigen, welcher, wie man sich durch Abpinseln überzeugen kann, nicht von aufgelagertem Exsudat herrührt, sondern in der Schleimhaut selbst seinen Sitz hat.

Die Conjunctiva sclerae ist ebenfalls stark geröthet und durch entzündliches Exsudat geschwellt. In leichteren Fällen ist dasselbe vorwiegend serös, gelblich oder röthlich gefärbt, in heftigeren Fällen nimmt die Infiltration und Schwellung der Conjunctiva sclerae in erheblicher Weise zu. Nach zwei bis drei Tagen lässt die Schwellung etwas nach, die Lidhaut zeigt in Folge dessen eine leichte Runzelung und gleichzeitig nimmt auch die Schleimhaut ein etwas anderes Ansehen an. Sie erscheint nicht mehr glatt und glänzend, sondern mehr sammetartig, ihre Wulstungen werden schlaffer, zahlreicher und kleiner, von vielen Querfalten durchsetzt, so dass die Oberfläche der Schleimhaut mehr und mehr ein unebenes Ansehen gewinnt.

Das Secret ist anfänglich dünn, serös, durch Blutfarbstoff gelblich gefärbt und mit grauen Flocken vermischt. Schon nach einigen Tagen nimmt es einen eitrigen Character an, es wird dickflüssiger, gelblich, manchmal grünlich und quillt in mehr oder weniger grosser Menge aus der Lidspalte hervor.

Häufig erfolgt die Exsudation aus der Schleimhaut mit solcher Geschwindigkeit, dass man es geradezu sehen kann, wenn man die ectropionirten Lider einige Secunden lang betrachtet. Nicht selten ist das Exsudat zugleich so gerinnungsfähig, dass es sofort Membranen bildet, welche die Schleimhautoberfläche überziehen und bei geschlossenen Lidern von der Innenfläche des einen ohne Unterbrechung auf das andere übergehen können. Häufig zeigt auch die Schleim-

haut eine grosse Neigung zu Blutungen, so dass schon das Ectropioniren oder eine ganz leichte Berührung derselben genügt, um Blutungen zu verursachen, welche übrigens meistens nachdem die Lider wieder in ihre Lage zurückgebracht sind, von selbst stehen. Eine besondere prognostische oder therapeutische Bedeutung kommt den eben genannten Erscheinungen nicht zu.

Die grosse Gefahr der Blennorrhöe liegt in der Betheiligung der Cornea. Während der ersten Tage heftiger Blennorrhoea neonatorum zeigt manchmal die Cornea in ihrer ganzen Ausdehnung eine leichte diffuse Trübung, welche aber bei zweckmässiger Behandlung vollkommen rückgängig wird. Entsteht eine Hornhauterkrankung, so tritt dieselbe meistens in Gestalt umschriebener Eiterinfiltrate auf, deren Prognose vom Verlauf der Blennorrhöe abhängt. Treten sie frühzeitig und im ersten Stadium einer acut verlaufenden Blennorrhöe auf, so haben sie die Neigung, sich schnell nach der Fläche und Tiefe auszubreiten und zur Zerstörung der Hornhaut zu führen. Bei weniger stürmischem Verlauf ist Aussicht vorhanden, dass der Process sich abgrenzt und in Heilung übergeht, ehe die ganze Cornea zerstört ist. Nicht selten sind mehrere derartige Eiterherde gleichzeitig vorhanden, wodurch die Gefahren für die Cornea natürlich gesteigert werden.

Schon der Umstand, dass die Blennorrhöe der Neugeborenen regelmässig einige Tage nach der Geburt zum Ausbruch kommt, spricht für eine Infection durch Vaginal-Secrete, welche während des Geburtsactes in den Conjunctivalsack gelangen, aber erst die bacteriologischen Untersuchungen haben die Natur des Ansteckungsstoffes erwiesen. Die von Neisser[1]) beschriebenen Mikrokokken der Gonorrhöe sind auch bei der Blennorrhöe der Neugeborenen nachgewiesen worden[2]). Das Incubationsstadium der Infection scheint etwa 3 Tage zu betragen, so dass die während der Geburt erworbenen Infectionen meist am dritten, spätestens am fünften Tage die ersten Erscheinungen der Blennorrhöe zeigen. Es sind deshalb alle später noch beginnenden Blennorrhöen zurückzuführen auf eine nach der Geburt stattgefundene Ansteckung, etwa durch die Finger unreinlicher Mütter und Wärte-

---

[1]) Centralblatt für die med. Wissenschaften. 1879. No. 28. Deutsche med. Wochenschrift. 1882. No. 10.

[2]) Haab, Der Mikrokokkus der Blennorrhöa neonat. Festschrift. Wiesbaden 1881. F. Bergmann.

rinnen, unsauberes Badewasser, unsaubere beim Baden oder Waschen benutzte Läppchen, Schwämme u. s. w.[1]).

Prophylaxe. Auf Grund des Zusammenhangs zwischen Fluor albus und Blennorrhöa neonatorum wurden vielfache Versuche gemacht, die Blennorrhöe durch Desinfection der Vagina zu verhüten, allein nur mit mangelhaftem Erfolg. Alles aber, was man von einer Prophylaxe überhaupt verlangen kann, leistet das Credé'sche Verfahren: „Die Kinder werden nach der Abnabelung zunächst von der Hautschmiere und dem an ihnen haftenden Blute, Schleime u. s. w. in der bekannten Weise befreit, dann in das Bad gebracht und dabei die Augen mittelst eines reinen Läppchens, oder besser mittelst reiner Bruns'scher Verbandwatte, nicht mit dem Badewasser, sondern mit anderem reinen gewöhnlichen Wasser äusserlich gereinigt, namentlich von den Lidern alle anhaftende Hautschmiere beseitigt. Dann wird auf dem Wickeltische vor dem Ankleiden des Kindes jedes Auge mittelst zweier Finger ein wenig geöffnet, ein einziges am Glasstäbchen hängendes Tröpfchen einer 2procent. Lösung von salpetersaurem Silber der Hornhaut bis zur Berührung genähert und mitten auf sie einfallen gelassen. Jede weitere Berücksichtigung der Augen unterbleibt. Namentlich darf in den nächsten 24 bis 36 Stunden, falls eine leichte Röthung oder Schwellung der Lider mit Schleimabsonderung folgen sollte, die Einträufelung nicht wiederholt werden."

Nicht der geringste Nachtheil folgt der Einträufelung; in der Regel erfolgt gar keine Reaction; nur ausnahmsweise tritt eine leichte Röthung und Schwellung der Lider ein, welche nach 1 bis 2 Tagen von selbst zurückgeht. Das Credé'sche Verfahren ist an verschiedenen Entbindungs-Anstalten versucht worden, und hat übereinstimmend ergeben, dass sich dadurch das Auftreten der Blennorrhöa neonatorum verhüten lässt, natürlich muss es bei allen in der Anstalt geschehenden Geburten ohne jede Ausnahme angewendet werden. Die wenigen Fälle, in welchen nicht während der Geburt, sondern erst nach derselben die Infection auf die oben angegebene Weise erfolgt und die Blennorrhöe deshalb erst nach dem 6. Lebenstag zum Ausbruch kommt, sind, wie erwähnt, als Folgen einer zu vermeidenden Unreinlichkeit aufzufassen.

Wenn man bedenkt, dass etwa $^1/_3$ sämmtlicher Erblindungen, welche man in den Blinden-Anstalten vorfindet, auf Blennorrhöa

[1]) Credé, Die Verhütung der Augenentzündung der Neugeborenen. Berlin. 1884. A. Hirschwald.

neonatorum zu beziehen sind, so wird man die allgemeinste Anwendung einer Prophylaxe dieser häufigsten Erblindungsursache als dringend wünschenswerth anerkennen müssen.

Therapie. Meistens befällt Blennorrhöe der Neugeborenen beide Augen, denn auch wenn sie einseitig anfängt ist der Uebergang auf das zweite Auge kaum zu verhüten. Im Entstehen der Krankheit sind kalte Umschläge zu machen, deren Temperatur sich nach der Wärmeentwicklung in den Augenlidern zu richten hat. Bei beträchtlicher Temperatursteigerung derselben ist es am besten, die Compressen auf einem grossen Stück Eis auszukühlen und von dort direct auf die Augenlider zu legen. Bei geringerer Wärmeentwickelung genügt es, das zu den Umschlägen benutzte Wasser durch Eis kühl zu halten. Auf jeden Fall müssen die Umschläge häufig gewechselt werden (etwa alle 1 bis 2 Minuten), damit sie ihre Temperatur möglichst bewahren und sich nicht etwa auf dem Auge erwärmen. Gleichzeitig sorge man durch zeitweiliges sanftes Oeffnen der Lidspalte und durch sorgfältiges Auswaschen des Conjunctivalsackes mittelst eines weichen nicht zu kleinen Pinsels für Entfernung der Secrete.

Das Hauptmittel für die Behandlung ist Argentum nitricum, ja man kann sagen, dass man mit Argent. nitricum den Verlauf der Blennorrhöe geradezu beherrscht, so dass man mit grosser Wahrscheinlichkeit darauf rechnen kann, Kinder, welche sofort beim Beginn der Blennorrhöe und mit intacter Cornea in Behandlung kommen, nach 4 bis 6 Wochen mit unbeschädigter Cornea als geheilt entlassen zu können. In Bezug auf die Anwendung des Argentum nitricum ist zu bedenken, dass in den ersten Tagen der Erkrankung die Verträglichkeit der Schleimhaut für das Mittel etwas geringer zu sein pflegt, als später.

Gewöhnlich ist es am zweckmässigsten, während der ersten 2 bis 3 Tage eine dünne Silberlösung ($^1/_2$ bis 1 pCt) zu gebrauchen, und wenn diese gut vertragen wird, zu stärkeren (2 bis 3 pCt.) überzugehen. Die Anwendung des mitigirten Lapisstiftes (Argentum nitricum mit Kali nitricum), ist weniger empfehlenswerth, da bei lange fortgesetztem Gebrauch desselben leicht eine oberflächliche Narbenbildung in der Schleimhaut zurückbleibt.

Die Lider werden bei der Aufpinselung der Silberlösung umgeschlagen und zwar jedes einzelne für sich, weil auf diese Weise die Uebergangsfalte, welche der örtlichen Behandlung am meisten bedürftig ist, am besten zu Tage tritt. Man kann beim Gebrauch der Argent.

nitricum-Lösung die Intensität der Cauterisation auch noch dadurch dosiren, dass man die Zeit der Einwirkung auf die Conjunctiva verkürzt oder verlängert, ehe man die Lösung mit Wasser abspült. Die Kinder müssen zum Zweck der Cauterisation auf die in allen Augenkliniken übliche Weise fixirt werden.

Es ist bei der caustischen Behandlung immer zu bedenken, dass unter keinen Umständen Zerstörungen im Gewebe der Schleimhaut angerichtet werden dürfen, nur die Epithelialschicht der Schleimhaut soll in einen leichten Aetzschorf verwandelt werden, und niemals darf die Aetzung wiederholt werden, bevor nicht derselbe abgestossen und die Epithelialschicht wieder ersetzt ist. Bei richtiger Anwendung des Verfahrens genügt dazu durchschnittlich eine Zeit von 24 Stunden. Die Aetzungen sollen daher täglich zu derselben Stunde wiederholt werden; findet man dann noch Reste der Aetzung vor, so wird man gut thun, für das betreffende Augenlid ein erneutes Aufpinseln zu verschieben, oder vorsichtig auf die regenerirten Stellen der Schleimhaut zu beschränken.

Der heilsame Effect der Aetzungen zeigt sich zuerst durch Verminderung der Eitersecretion. Nur selten ist es der Fall, dass bei einer regelmässigen Behandlung eine reichliche eitrige Secretion hartnäckig fortbesteht. Geschieht dies dennoch, so muss die Argentum nitricum-Lösung entweder stärker, oder häufiger, etwa zweimal in 24 Stunden, angewendet werden; durchschnittlich wird das Letztere vorzuziehen sein. Nach jedesmaliger Aetzung ist durch kalte Umschläge der Wundschmerz zu mässigen.

Tritt bei dieser Behandlung eine Verringerung der Eitersecretion und Abschwellung der Schleimhaut ein, so ist es zweckmässig, allmälig zu dünneren Lösungen überzugehen.

Die bisher aufgestellten Regeln für die Behandlung werden durch das Auftreten von Hornhautprocessen nicht beeinflusst. Ist die Aetzung durch den Zustand der Schleimhaut indicirt, so wirkt sie auch auf den Verlauf gleichzeitig vorhandener Hornhautaffectionen günstig ein. Zunächst ist ausserdem die Anwendung von Atrop. sulf. (1 proc. Lösung) zweckmässig.

Erfolgt nach Durchbruch der Hornhaut ein Vorfall der Iris, so kann man denselben, so lange er klein bleibt, sich selbst überlassen. Tritt dagegen Blähung und Ausdehnung des Irisvorfall ein, so ist es am zweckmässigsten, denselben nach den dafür geltenden Regeln abzutragen.

Auch die später (nach dem Säuglings-Alter) auftretenden acuten

Blennorrhöen sind als durch Infection bedingt zu betrachten, mag es sich nun um Uebertragung blennorrhoischer Conjunctivalsecrete oder um Inoculation von Trippersecret auf die Conjunctiva handeln (gonorrhoische Blennorrhöe). Alles über Blennorrhöe der Neugeborenen gesagte gilt auch hier. Man kann nicht immer schon am ersten oder zweiten Tage der Erkrankung die Diagnose mit Sicherheit auf Blennorrhöe stellen, da entzündliches Oedem der Lidhaut sowohl wie der Conjunctiva auch durch andere Processe bedingt werden kann, z. B. acute Dacryocystitis, Periostitis der Orbita, auch acute Chalazien oder Hordeola u. s. w. Zu erwähnen ist hier auch die acute phlyctaenuläre Conjunctivitis, welche hauptsächlich bei Kindern von 2 bis 4 Jahren vorkommt und in ausnahmsweise heftigen Fällen mit Blennorrhöe verwechselt werden kann. Die Lider sind geröthet und ebenso wie die Conjunctiva in ihrer ganzen Ausdehnung stark geschwollen, es ist ein schleimig-eitriges Secret vorhanden und doch ist nicht die Conjunctiva palpebrarum, sondern der Limbus conjunctivae corneae, welcher mit kleinen Phlyctaenen besetzt ist, der Ausgangspunkt der Krankheit. Jede caustische Behandlung ist hier zu vermeiden, da sie leicht eine Verschlimmerung zur Folge haben kann.

Auch heftigere Formen einfacher Conjunctivitis (acuter Schwellungs-Catarrh) können mit so starker Schwellung auftreten, dass sie nicht immer auf den ersten Blick von Blennorrhöe zu unterscheiden sind. Gesichert wird hier die Diagnose durch den Verlauf der Krankheit. Denn Blennorrhöe führt am 2. bis 3. Tage bereits zu deutlicher eitriger Absonderung.

Bei der Blennorrhöe der Erwachsenen, besonders der gonorrhoischen Blennorrhöe ist oft die Schwellung und Infiltration der Conjunctiva noch viel erheblicher als bei der Blennorrhöa neonatorum. Die Schwellung der Lider wird so prall, dass es kaum möglich ist, sie zu ectropioniren, auch die Infiltration der Conjunctiva sclerae nimmt einen festen, fleischigen Character an, so dass die stark aufgetriebene Conjunctiva die Cornea in Gestalt eines steilen Walles umgiebt. Die Cornea erscheint unter diesen Umständen meist kleiner, weil die verdickte Conjunctiva sclerae von allen Seiten sich über den Hornhautrand herüberdrängt. (Man bezeichnet die Anschwellung der Conjunctiva sclerae gewöhnlich als Chemosis oder chemotische Schwellung.) In Folge dessen sind die Gefahren für die Cornea erheblicher. Dieselbe pflegt in den ersten Tagen, während die Conjunctivalschwellung im Zunehmen begriffen ist, intact zu bleiben; leider aber lässt sich aus dem Freibleiben der Cornea während der

Periode des stürmischen Verlaufes der Blennorrhöe noch keine günstige Prognose stellen, bis die Krankheit ihren Höhepunkt überschritten hat und in ein deutlich regressives Stadium übergegangen ist. Die Krankheitsperiode, in welcher die Hornhaut am meisten gefährdet ist, ist diejenige, in welcher die Conjunctivalschwellung ihren Höhepunkt erreicht, und zwar ist die Gefahr um so drohender, je mehr die Conjunctiva bulbi mit in den Krankheitsprocess hineingezogen ist. Dies gilt auch dann, wenn eine stärkere chemotische Schwellung noch in den späteren Krankheitsperioden andauert.

Verhältnissmässig häufig kommen bei Erwachsenen ringförmige Randgeschwüre besonders am oberen Hornhautrand vor. Dieselben entstehen in Gestalt einer schmalen dicht am Hornhautrand und demselben parallel verlaufenden Furche, welche anfänglich einen anscheinend unbedeutenden Substanzverlust mit glattem und glänzendem Grunde darstellt, in kurzer Zeit aber immer weiter am Hornhautrand fortkriecht und gleichzeitig breiter und tiefer wird.

Auch die umschriebenen eitrigen Infiltrate pflegen rasch nach der Tiefe und Fläche vorzudringen Das Letztere ist das gefährlichste. Denn bei zeitig erfolgter Durchbohrung der Cornea durch das Geschwür ist eher darauf zu hoffen, dass der Rest derselben erhalten bleibt. Hornhautgeschwüre, welche erst später im Rückbildungs-Stadium der Blennorrhöe auftreten, geben von vorn herein eine bessere Prognose.

Die Eiterungsprocesse, welche bei acuter Bindehautblennorrhöe in der Cornea vorkommen, haben das Eigenthümliche, dass sie gewöhnlich zu Hypopyon keine Veranlassung geben.

Von einer Prophylaxe kann bei den nach dem Säuglingsalter auftretenden Blennorrhöen nur insofern die Rede sein, als man, wenn zufällig blennorrhoisches oder gonorrhoisches Secret in's Auge spritzen sollte, nach Analogie des Credé'schen Verfahrens vorzugehen hätte.

Die Therapie hat bei einseitig auftretender Blennorrhöe als erste Aufgabe die Verhütung einer Infection des zweiten Auges, was am sichersten durch einen geeigneten Schutzverband zu erreichen ist. Am Zweckmässigsten ist es vor dem gesunden Auge ein starkes Uhrglas durch passend zugeschnittene Heftpflaster-Streifen zu befestigen, welche ausserdem noch durch Collodium gesichert und für die Secrete undurchdringlich gemacht werden.

Reinigung der Lidspalte von den Secreten und Eis-Umschläge finden in der S. 237 erwähnten Weise Verwendung. Bestehen trotz-

dem heftige Schmerzen fort, so thun häufig einige Tropfen Atrop. sulf. (1 procent. Lösung) oder Cocain (2 pCt.) gute Dienste. Auch Blutegel in der Schläfengegend (etwa in der Mitte zwischen äusserem Augenwinkel und Ohr) haben manchmal Einfluss auf Milderung der Schmerzen. Ist während der ersten Krankheitstage die Conjunctiva sclerae durch blutig-seröse Ergüsse aufgetrieben, so kann man durch einige Einschnitte mit der Scheerenspitze diesen Exsudaten einen Ausweg schaffen. Bei der später eintretenden fleischartigen chemotischen Schwellung durch dichtere Exsudate leisten Scarificationen weniger gute Dienste. Excisionen einzelner Schleimhautstücke sind wegen des damit verbundenen Substanzverlustes ganz zu verwerfen. Empfohlen wird auch besonders bei Erwachsenen Spaltung der äusseren Commissur, indem man den mit abgestumpfter Spitze versehenen Arm einer Scheere unter dem äusseren Lidwinkel in den Bindehautsack einführt, und die Haut nebst den Muskeln etwa 1 Ctm. lang nach der Schläfe hin durchschneidet.

Das Hauptmittel ist auch hier Argentum nitricum. Man pflegt bei acuter Blennorrhöe der Erwachsenen vor einer frühzeitigen Anwendung des Mittels zu warnen — wahrscheinlich sind diese Befürchtungen übertrieben. Man hat allerdings darauf zu achten, dass jede Zerstörung der Schleimhaut selbst vermieden wird, das Sicherste aber scheint mir, auch bei Blennorrhöe der Erwachsenen baldmöglichst mit schwachen ($^1/_2$procentigen) Lösungen von Arg. nitricum zu beginnen, und wenn sie vertragen werden, unter Beobachtung der S. 238 aufgestellten Regeln zu 2—3 procent. Lösungen anzusteigen. Wichtig ist es dabei trotz der starken Lidschwellung die Augenlider möglichst vollständig zu ectropioniren, um die Uebergangsfalte dem Arg. nitr. zugänglich zu machen. Nach jedesmaliger Aetzung sind kalte Umschläge oder auf Eis gekühlte Compressen aufzulegen oder auch ein in ein Tuch eingeschlagener Eisbeutel, wenn nicht etwa der Druck desselben unangenehm empfunden wird.

Jedenfalls sind ausser den Gonococcen auch andere Microorganismen im Stande, Conjunctivitis in milderen und schweren Formen zu veranlassen, und nicht alle Fälle von acuter und schwerer Conjunctivitis entsprechen in ihrem Verlaufe dem Krankheitsbilde der Blennorrhöe.

Conjunctivitis crouposa.

Bei acut catarrhalischer und bei blennorrhoischer oder diphtheritischer Conjunctivitis kommt es vor, dass die Schleimhaut von einer dünnen Gerinnungsschicht überzogen erscheint, nach deren Entfernung eine wunde leicht blutende Schleimhautoberfläche vorliegt. Auf den Verlauf des Processes hat diese starke Gerinnungsfähigkeit des Exsudates weiter keinen Einfluss.

Dagegen giebt es seltene Fälle, in welchen die Bildung dieser Gerinnungs-Membranen, welche die Conjunctiva überziehen, so in den Vordergrund tritt und so lange — Wochen bis Monate lang — anhält, dass man dieselben mit Recht als eine besondere Krankheitsform auffassen und als Conjunctivitis crouposa bezeichnen kann.

Die Membranen bestehen aus geronnenem Fibrin mit Beimischung zelliger Elemente — je reichlicher dieselben vorhanden sind, um so fester wird die Membran. Sie haften der Conjunctiva im Tarsaltheil, oder auch in der Uebergangsfalte ziemlich fest an, so dass sie nicht leicht und nur mit Verletzung der Schleimhaut entfernt werden können, selten gehen sie auf die Conjunctiva sclerae über. Die Conjunctiva ist stark geröthet und im Uebergangstheil auch erheblich geschwollen, die Lider ebenfalls angeschwollen, aber nicht hart, sondern leicht umzustülpen. Die Cornea erkrankt selten, wenn sie nicht durch Vernachlässigung oder Misshandlung des Processes in Mitleidenschaft gezogen wird. Das eigenthümliche dieser Fälle ist, dass die Bildung dieser Membranen sich manchmal Monate lang hinziehen kann; die Membranen werden allmälig aufgelöst, in Gestalt von schleimigen Massen abgestossen und endlich nicht mehr durch neue ersetzt.

Die Behandlung muss so lange als die Membran-Bildung andauert eine sehr milde sein; nur kühle Umschläge und Reinigen der Conjunctiva. Jede gewaltsame Entfernung der Membranen ist zu vermeiden, Aetzmittel wie Argent. nitric., Cupr. sulf. u. s. w. sind entschieden schädlich. Hat die Neubildung der Membranen aufgehört, und bleibt die Conjunctiva dennoch in einem Zustand von hyperämischer Schwellung und Secretion, so ist dann gegen die Anwendung von Zinc. sulf., Argent. nitr. u. s. w. nichts weiter einzuwenden.

Diphtheritische Conjunctivitis.

Im Verlaufe von Diphtheritis faucium kommt ausnahmsweise auch eine diphtherische Entzündung der Conjunctiva vor. Die wenigen Fälle, welche ich davon gesehen habe, endeten mit Zerstörung der Cornea und ausserdem tödtlich. Dass Ansteckung der Conjunctiva durch diphtheritische Secrete ebenfalls Diphtheritis der Conjunctiva zur Folge haben kann, ist gleichfalls unzweifelhaft[1])

Dem heutigen Standpunkt nach würde die Diagnose der diphtheritischen Conjunctivitis nur durch den Nachweis der Diphtherie-Bacillen gesichert sein.

Definirt man Diphtheritis als »Einlagerung gerinnungsfähiger Secrete in die Schleimhaut selbst«, so kommt dieser Zustand bei schweren Blennorrhöen, hauptsächlich bei solchen, die erst im zweiten Lebensjahr oder später auftreten, nicht selten vor, und jedenfalls sind viele solcher schweren Blennorrhöen unter dem Namen der Diphtheritis beschrieben worden.

Infiltration der Conjunctiva mit gerinnenden Secreten findet sich ferner ganz unabhängig von Blennorrhöe. Bei Kindern im 2. bis 3. Lebensjahr, besonders bei solchen, welche zugleich an Eczem im Gesicht oder auf den Augenlidern leiden, finden wir eine heftige Augenentzündung mit Röthung, Schwellung und Temperatursteigerung der Lider. Ectropionirt man dieselben, so liegen die Erscheinungen einer partiellen Diphtheritis vor. Der Tarsaltheil des oberen Lides zeigt eine hellgelb-graue Färbung, welche, wie man sich leicht überzeugen kann, nicht auf der Schleimhaut, sondern in derselben ihren Sitz hat. Die infiltrirte Stelle erscheint gewöhnlich etwas eingezogen, was in der wegen der Starrheit des Exsudats verminderten Schwellungsfähigkeit der Schleimhaut seine Erklärung findet, während die übrige Conjunctiva stark geschwollen und zugleich so hyperämisch ist, dass im Gewebe derselben, besonders auf der Sclera, häufig Blutungen sichtbar werden. Blutungen aus der Conjunctiva palpebrarum können schon durch das blosse Ectropioniren der Lider bedingt werden; auch oberflächliche Substanzverluste der infiltrirten Schleimhaut können die Quelle solcher Blutungen sein. Häufig geht die Diphtheritis des Tarsaltheils direct auf den intermarginalen Theil der Lider über, und in manchen Fällen entstehen auch auf der äusseren Lidhaut oberflächliche Geschwüre.

[1]) Arlt, Krankheiten des Auges. Wien 1881. S. 60.

Besonders gilt dies vom unteren Lid, über welches das stark geschwollene obere Lid herabhängt, und dessen Haut daher der unmittelbaren Einwirkung der Secrete ausgesetzt ist.

Der Process kann sich auf den Tarsaltheil der Lider beschränken, oder, ohne gerade in totale Diphtheritis überzugehen, sich auf die Uebergangsfalte und die Conjunctiva sclerae ausbreiten. Die Gefahren für die Cornea wachsen dadurch in erheblicher Weise. Selbst bei kleinen umschriebenen Infiltrations-Herden in der Conjunctiva sclerae erfolgt häufig Betheiligung der Cornea, welche im günstigen Falle sich auf eine partielle Verschwärung beschränkt. Bleibt dagegen wie gewöhnlich die Conjunctiva sclerae frei, so ist bei dieser Form von partieller Diphtheritis eine Gefahr für die Cornea kaum vorhanden.

Im weiteren Verlaufe werden die in die Schleimhaut eingelagerten Gerinnungsmassen allmälig zertheilt, und die Krankheit geht dann in der Regel sofort in Genesung über; in anderen Fällen bleibt zunächst noch Schwellung und schleimartiges Secret der Schleimhaut eine Zeit lang bestehen. Die Behandlung dieser Krankheitsform erfordert zunächst, so lange als die Infiltration der Schleimhaut mit Gerinnungsmassen noch besteht, nur kühle Umschläge (zweckmässig ist ein Zusatz von Acet. plumbi) und Reinigung der Conjunctiva; jede Aetzung der Schleimhaut mit Argent. nitr. oder ähnlichen Mitteln ist geradezu schädlich, Jodkalium - Lösung (10 procent.) schien mir manchmal nützlich zu sein. Ist die Schleimhaut nicht mehr mit Gerinnungsmassen infiltrirt, sondern weich und geschwollen, so können jetzt Adstringentien Verwendung finden.

Diese partielle Diphtheritis führt nicht zur Verschrumpfung der infiltrirten Stellen der Conjunctiva. Ob dabei Diphtheritis-Bacillen vorhanden sind wäre erst noch festzustellen.

Die Fälle von sogenannter totaler Diphtheritis, welche zu Zerstörung der Cornea und Atrophie des Auges führen, sehen der acutesten Form der Blennorrhöe zum Verwechseln ähnlich. Die Lider sind excessiv geschwollen, glänzend, livid geröthet, brettartig hart, brennend heiss anzufühlen, nur schwierig und mit vielen Schmerzen zu ectropioniren. Die Schleimhaut zeigt sich dann in ihrer ganzen Ausdehnung grau infiltrirt, und gewöhnlich geht die Cornea schon in den ersten Tagen zu Grunde. Sie wird entweder in ihrer ganzen Ausdehnung getrübt und zerfällt necrotisch, oder es wird ohne wesentliche Trübung eine Gewebsschicht nach der anderen abgestossen.

Ausnahmsweise habe ich auch in solchen Fällen Verschrumpfung der Conjunctiva als unmittelbare Folge beobachtet.

Das Secret zeigt sich häufig durch blutige Beimischungen gefärbt, und mit flockigen oder fetzigen Gerinnseln gemengt.

Die Therapie hat, wie bei acuter Blennorrhöe, die erste Aufgabe bei einseitiger Affection das andere Auge durch einen Schutzverband sicher zu stellen, was freilich nicht immer gelingt.

Im Beginne der Krankheit ist die Behandlung streng antiphlogistisch und stehen Eisumschläge in erster Linie. Doch kommen Fälle vor, in welchen Eisumschläge nicht vertragen werden, warme Umschläge dagegen angenehmer sind.

Von sonstigen Mitteln wurden empfohlen: reichliche Blutentziehungen durch Blutegel, Spaltung der äusseren Lidcommissur, tiefe Incision der diphtheritisch infiltrirten Conjunctivalpartie, schnelle Mercurialisation durch Calomel und Einreibungen von Unguent mercuriale. In Bezug auf diese Vorschläge kann ich mich nur ganz der Ansicht Arlt's[1]) anschliessen: »Von der Einleitung einer Salivation durch Calomel oder Einreibungen von Unguent. cinereum habe ich sowohl bei der acuten Bindehautblennorrhöe als bei der Diphtheritis abschreckende Beispiele gesehen, weshalb ich mich nie zu diesem heroischen Mittel zweifelhaften Erfolges entschlossen habe.« Was die Incisionen anlangt, so dürften dieselben, wenn es sich nicht um Blennorrhöe, sondern um wirkliche Diphtheritis handelt, wohl eher zu diphtheritischer Infiltration und eitriger Schmelzung der verletzten Gebilde Veranlassung geben.

Schwellung der Conjunctivalfollikel.

Häufig sieht man in der Conjunctiva, besonders in der temporalen Hälfte der Uebergangsfalte des unteren Lides, kleine, helle, halbdurchscheinende, oberflächlich liegende, leicht prominente Bläschen. Sie können an Zahl sehr gering sein und lediglich auf das untere Lid beschränkt bleiben; bei grösserer Anzahl treten sie auch im oberen Lid auf, und zwar dann zuerst in der Nähe des medialen Augenwinkels, oder sie können so reichlich werden, dass sie die ganze Conjunct. palpebrarum einnehmen. Sie sind dann gewöhnlich im Tarsaltheil der Lider klein und spärlicher, in den Uebergangsfalten reichlich, so dass sie perlschnurartig aneinander gereiht erscheinen

[1]) Krankeiten des Auges. Wien 1881. S. 23 u. 62.

und in mehreren Reihen hintereinander liegen. Die grösseren dieser Körper sind oval, mit parallel zur Lidspalte gestellter Längsaxe, und erreichen einen Durchmesser von etwa 1 Mm. Häufig finden sich bei so reichlicher Entwickelung einige ebensolche Bläschen auch auf der Conjunctiva sclerae nahe der Uebergangsfalte, selbst bis in die Nähe der Hornhaut.

Diese Gebilde (wahrscheinlich Lymph-Follikel der Conjunctiva) kommen an ganz gesunden Augen vor, können lange bestehen, ohne sich zu verändern und ohne zu irgend welchen Beschwerden Veranlassung zu geben; natürlich können sie sich auch mit beliebigen Erkrankungen der Conjunctiva combiniren.

In einer Reihe von Fällen entwickeln sich unter entzündlichen Erscheinungen rundliche, gelb-rothe, umschriebene Schwellungen, welche sich halbkugelförmig über die Schleimhaut erheben und durch die anatomische Untersuchung als Lymph-Follikel erwiesen sind. Die entzündlichen Erscheinungen sind in manchen Fällen lediglich catarrhalischer Natur (Follicular-Catarrh), in anderen treten sie in acuterer Form auf.

Man findet neben den Erscheinungen einer heftigen Augenentzündung die Oberfläche der Schleimhaut mit kleinen kugeligen Prominenzen besetzt, welche auf dem Tarsaltheil kleiner und sparsamer, in der Uebergangsfalte grösser und reichlicher sind. In heftigeren Fällen sind die Lidränder geröthet und geschwollen; die Hyperämie der Schleimhaut ist nicht selten so stark, dass schon beim Ectropioniren oder bei leichtem Berühren Blutungen erfolgen; die Conjunctiva bulbi ist manchmal durch einen serösen Erguss aufgetrieben, und die Cornea häufig von einer dichten Injectionsröthe radiär zu ihrem Rande gerichteter, feiner, tiefliegender Gefässe umgeben. Das Secret ist anfänglich dünnflüssig, aus reichlichen Thränen mit untermischten Schleimflocken zusammengesetzt, später spärlicher und schleimig-eitrig.

Häufiger als acute Conjunctivitis follicularis kommt eine chronische Form vor, bei welcher sich die Follikel hauptsächlich in der unteren, manchmal auch in der oberen Uebergangsfalte vorfinden.

Die Ursachen dieser Follikularschwellung scheinen meistens in ungünstigen hygienischen Verhältnissen zu liegen; z. B. ungenügend ventilirte Schulzimmer, überfüllte Schlafräume, in Kasernen, Waisenhäusern, Pensionsanstalten u. s. w. Dieselben Umstände scheinen in gleicher Weise die contagiöse Verbreitung einer, aus denselben Ursachen oder auch zufällig, zum Ausbruch kommenden Conjunctivitis mit schleimig-eitrigem Secret zu begünstigen. Häufig genug sind,

was allerdings nie der Fall sein sollte, durch gemeinschaftliche Benutzung von Waschgefässen, Handtüchern u. s. w. hinreichende Gelegenheiten zu directer Inoculation gegeben. Aber auch wo dies nicht stattfindet, kann eine endemische Ausbreitung der Krankheit vorkommen, welche sich nur durch die Annahme eines Luftcontagiums erklären lässt.

Der Verlauf gestaltet sich ziemlich verschieden; die Follikular-Schwellungen können völlig verschwinden, aber auch lange Zeit fortbestehen.

Es versteht sich von selbst, dass es niemals Aufgabe der Therapie sein kann, etwa die Conjunctival-Follikel durch Aetzmittel zerstören zu wollen. Die locale Behandlung richtet sich vielmehr hauptsächlich nach dem Verhalten der Schleimhaut. Ist nur einfache Hyperämie derselben vorhanden, so empfiehlt sich möglichster Aufenthalt in frischer Luft, häufiges Waschen der Augen mit kaltem Wasser, Augendouche u. s. w. Bei gleichzeitiger abnormer Secretion leicht adstringirende Augenwässer (Zinc. sulf. oder Plumb. acet. neutr. in etwa $^1/_4$ procent. Lösung).

Complication der Follikularschwellung mit erheblicherer Schwellung der Schleimhaut erfordert zunächst ein antiphlogistisches und kühlendes Verfahren, später Behandlung mit Zinc. sulf. in 1—2 proc. Lösung oder auch Arg. nitr., doch ist dabei mit einiger Vorsicht zu verfahren, da übereilte und starke Aetzungen leicht zu gefährlichen Exacerbationen Veranlassung geben.

Breiten sich die oben erwähnten Conjunctivalleiden in Schulen, Kasernen u. s. w. endemisch aus, so ist strenge Sonderung der Gesunden von den Erkrankten, und für beide die sofortige Abstellung der meistens vorhandenen hygienischen Missstände die erste Indication.

Trachom.

Es ist nicht immer möglich, auf den ersten Blick zu entscheiden, ob man einen Fall als Conjunctivitis folliculosa oder als Trachom bezeichnen soll. Meistens sind diejenigen Fälle zum Trachom zu rechnen, in deren Beginn die Conjunctiva mit grossen gelb-grauen Follikeln reichlich durchsetzt ist und dadurch ein „froschlaichartiges« Aussehen gewinnt. Manchmal entscheidet darüber nur der Verlauf; man wird diejenigen Fälle, in welchen ohne Betheiligung der Cornea die Follikel schliesslich schwinden und die Schleimhaut wieder normal wird, zur Conjunctivitis folliculosa rechnen, den Aus-

gang in Narbenbildung und Verschrumpfung der Conjunctiva (mit oder ohne Pannus trachomatosus) dagegen dem Trachom zuschreiben.

Die anatomischen Vorgänge, welche dem Trachom zu Grunde liegen, sind nach Rählmann[1]) folgende: In allen Fällen findet sich anfänglich die Epithellage glatt, nicht verdickt, das adenoide Gewebe der Conjunctiva mit Lymphkörperchen durchsetzt, welche stellenweise tiefer in das Gewebe eindringen, stellenweise dichter zusammengedrängt sind und makroskopisch als Follikel erscheinen. Stehen diese folliculären Infiltrationsherde vereinzelt, so handelt es sich lediglich um eine Anhäufung von Lymphzellen; das zwischen ihnen befindliche Schleimhautgewebe kann völlig normal oder nur leicht hyperämisch gefunden werden. Stehen die Follikel gedrängt, so ist auch die Conjunctiva zwischen denselben von mehr gleichmässiger lymphoider Infiltration durchsetzt, in welcher die erwähnten Herde als dichtere Zellenansammlung sich markiren. Eine eigentliche anatomische Grenze haben dieselben nicht, obgleich sie im ersten Stadium der Entwickelung dennoch durch die Art der Zellengruppirung und durch die besondere Form der die Peripherie der Follikel bildenden Zellen einigermassen scharf begrenzt sind. Allmälig erfolgt die Umwandlung dieser Umhüllungszellen in spindelförmige Fasern und zwar vornehmlich und zuerst an der hinteren Begrenzung nach der Knorpelseite zu; durch das weitere Wachsthum der Grenzfaserschicht kann nun der Follikel auch vorn geschlossen werden, wenn er nicht, was häufiger der Fall ist, vorher nach aussen durchbricht, oder durch Induration zu Grunde geht, indem an Stelle des zelligen Inhalts ein Convolut verdickter, mehr oder weniger sclerosirter Bindegewebsfasern sich ausbildet. Der Durchbruch der Follikel wird dadurch eingeleitet, dass der Inhalt durch Zerfall der zelligen Gebilde erweicht, während gleichzeitig auch das Epithel und die Basalmembran der Conjunctiva in ihrer Ernährung leiden. Es treten Abschilferungen der Epitheldecke auf, die tieferen Zellen derselben verfallen einer schleimigen Erweichung und auch die subepithelialen Gewebsschichten oberhalb der Follikel gerathen in eine fettige Degeneration, so dass die erweichte Gewebsdecke oberhalb der Follikel bei der geringsten Veranlassung durchbricht und der Follikel sich nach aussen entleert. So entstehen zahlreiche folliculäre Geschwüre an der Oberfläche der Conjunctiva, auf grosse Strecken hin

[1]) v. Graefe's Arch. Bd. 29. 2. Zu ganz übereinstimmenden Ergebnissen gelangte auch Mandelstamm: v. Graefe's Arch. Bd. 29. 1. S. 52.

wird die Schleimhaut zerstört und in eine granulirende Wundfläche verwandelt, welche schliesslich vernarbt und in ein faseriges Bindegewebe umgewandelt wird.

Diejenigen Follikel, welche nicht durchbrechen, erfahren eine Umwandlung in ein faseriges, sclerosirendes Bindegewebe, welches sich in gleicher Weise auch in dem umliegenden Adenoidgewebe entwickelt. Bei chronischem Verlauf des Processes findet man neben gänzlich verödeten Follikeln stets junge Bildungen. Follikelbildung und Follikelschwund gehen neben einander her, Bindegewebsbildung und Sclerose können daher in diesen chronischen Fällen ungewöhnlich hohe Grade erreichen. Da die Follikelbildung und ihre Folgen nicht aufhören, so lange wie adenoides Gewebe vorhanden ist, so können sehr erhebliche Verdickungen der Conjunctiva und des ganzen Lides zu Stande kommen. Schliesslich entwickelt sich auf diese Weise auf der inneren Oberfläche des Tarsus eine dicke Lage jungen Bindegewebes, welches dem Knorpel direct aufliegt, ohne durch eine lockere dehnbare Schicht von demselben getrennt zu sein, mit dem Knorpel also gleichsam verwachsen ist. Verfällt nun endlich dieses neugebildete Bindegewebe der Sclerose und Vernarbung, so muss es dabei nothwendig zu einer Verkrümmung des Lidknorpels kommen.

Der ganze Process kann ausnahmsweise mit acut entzündlichen Erscheinungen verlaufen. Die Lider sind geröthet und besonders am Rande etwas ödematös. Die Conjunctiva stark injicirt, entzündlich geschwellt, mit kleinen stumpf-spitzen Erhebungen (papillare Schwellung) und grau-röthlichen, rundlichen, wenig prominenten Körnern übersäet. Ein trübes Secret, in welchem einzelne Schleimflocken schwimmen, wird in reichlicher Menge abgesondert. In besonders heftigen Fällen kann eine einzige Follikel-Eruption die Schleimhaut, d. h. das ganze adenoide Gewebe zerstören In diesen Fällen zeigt sich die ganze Conjunctiva palpebrarum und die Uebergangsfalte dicht mit Follikeln infiltrirt, welche dadurch, dass sie nach aussen durchbrechen oder der Bindegewebsumwandlung und Sclerose verfallen, die ganze Conjunctiva in ein Narbengewebe verwandeln.

In der Regel hat der Process einen ausgeprägt chronischen Verlauf. Man findet im ersten Beginn der Krankheit die Conjunctiva besonders im Tarsaltheil sammetartig geschwollen und mit kleinen gelb-grauen halbdurchscheinenden, wenig erhabenen Körnern übersäet; die Uebergangsfalte etwas geschwollen und mit hellgrauen, perlschnurartig angeordneten oder noch dichter gedrängten Reihen von rundlichen Erhebungen besetzt; gleichzeitig ist einige schleimige Abson-

derung vorhanden. In noch weiter entwickelten Fällen sieht man die Conjunctiva in ihrer ganzen Ausdehnung übersät von kugeligen, mit breiter Basis aufsitzenden, gelb-grauen Körnern, welche so dicht gedrängt stehen können, dass die Conjunctiva dadurch das oft erwähnte „froschlaichartige Ansehen" gewinnt. Beim Ectropioniren des Lides springt dann die Uebergangsfalte in Gestalt mehrerer, dicht mit Trachomkörnern besetzter Wülste hervor. Dieselbe Veränderung kann auch eine erhebliche Volumsvermehrung der Plica semilunaris bedingen, welche sich dann in Gestalt einer gelblichen Falte vor der Thränencarunkel vorschiebt. Auch an der Conjunctiva sclerae, nahe der Uebergangsfalte, pflegen einzelne versprengte Körner vorzukommen. Dennoch folgt aus diesem Befunde noch nicht mit Nothwendigkeit der Ausgang in Verschrumpfung. Ich habe Fälle, in welchen die Conjunctiva ein froschlaichartiges Aussehen und die Cornea einen deutlichen Pannus trachomatosus zeigte, so vollständig heilen sehen, dass in der Conjunctiva keine nachweisbare Veränderung, in der Cornea nur eine geringe oberflächliche Trübung zurückblieb.

Im weiteren Verlaufe bestehen die entzündlichen Erscheinungen in grösserer oder geringerer Intensität fort und erfahren durch gelegentlich auftretende neue Follikel-Bildungen erheblichere Steigerungen. Manchmal treten die intercurrenten Entzündungen mit grosser Heftigkeit auf. Es entsteht in kurzer Zeit eine starke Anschwellung des Lides, die äussere Haut desselben ist geröthet, glänzend, heiss, die Conjunctiva geschwollen, glatt, glänzend, intensiv geröthet, die Secretion reichlich, wesentlich aus Thränen und etwas beigemischtem Schleim bestehend, häufig ist gleichzeitig Keratitis vorhanden. Untersucht man, nachdem die Entzündungserscheinungen nachgelassen haben, die Conjunctiva genauer, so findet man dieselbe, besonders gewöhnlich im Tarsaltheil des oberen Lides, in einem Zustande, welcher ganz an das Aussehen einer granulirenden Wundfläche erinnert. Sie ist mit wuchernden Knöpfen bedeckt, welche äusserst hyperämisch und schmerzhaft sind und bei geringer Berührung leicht bluten.

Hat sich die Krankheit erst einmal bis zu diesem Stadium entwickelt, so erfolgt stets Narbenbildung und Verschrumpfung der Conjunctiva in mehr oder weniger hohem Grad. Die Conjunctiva erscheint dann glatt, aber nicht mehr sammetartig weich, wie eine normale Schleimhaut, sondern etwa in derselben Weise verändert, wie die äussere Haut bei ausgedehnter oberflächlicher Narbenbildung. Dichtere Züge narbigen Gewebes finden sich gewöhnlich im Tarsaltheil des

oberen Lids parallel dem Lidrande und etwa 2 Mm. davon entfernt. Auch die Uebergangsfalte ist glatt und verkürzt, so dass, wenn man bei ectropionirtem unteren Lid nach oben blicken lässt, einzelne verticale Falten sich zwischen Conjunctiva palpebrarum und sclerae ausspannen. (Ebenso am oberen Lid beim Blick nach unten.) Der Lidrand und die Cilien können dabei normal bleiben; in der Regel aber beschränkt sich die Verschrumpfung nicht auf die Conjunctiva, sondern erstreckt sich auch auf den Tarsus. Zunächst verstreicht dabei die innere Lidkante, sie wird abgerundet und verschwindet endlich vollständig. Schon hierdurch erhalten die Cilien eine abnorme Richtung, noch mehr aber durch die Verkrümmung des Tarsus. Derselbe wird sowohl in verticaler als in horizontaler Richtung zu stark gewölbt, und da die Krümmung ihre Concavität dem Bulbus zukehrt, so erscheint die nach vorn gerichtete Convexität leicht als eine Schwellung des Lidrandes; die Betrachtung der inneren Lidfläche genügt, diesen Irrthum aufzuklären. Durch die Erkrankung des Haarwurzelbodens leidet auch die Ernährung der Cilien, sie werden ersetzt durch einen schlecht entwickelten Nachwuchs dünner Härchen, welche häufig auch in abnormen Stellen und in unregelmässiger Richtung hervorsprossen, gegen die Hornhaut gerichtet sind, und eine andauernde mechanische Reizung derselben unterhalten. Die Folge davon kann wieder eine krampfhafte Contraction des Orbicularis sein, welche die Cilien vollständig nach innen umschlägt (Trichiasis, Distichiasis und Entropium).

In den schlimmsten Fällen endlich wird die Verschrumpfung so hochgradig, dass die Conjunctiva den Character einer Schleimhaut vollständig verliert. Durch Obliteration der Ausführungsgänge der Trhänendrüse, der Tarsal-, Haarbalg- und Conjunctivaldrüsen werden alle Organe vernichtet, welche zur Befeuchtung der Schleimhaut dienen; ihre Epithelien trocknen ein, sie erscheint daher grau, epidermisartig, und derselbe Zustand ist auch auf der Cornea vorhanden, welche dabei natürlich völlig undurchsichtig wird. Manchmal ist die Schrumpfung der Schleimhaut so beträchtlich, dass die Lidränder bis dicht an den Hornhautrand herangezogen sind, und ein Conjunctivalsack demnach überhaupt nicht mehr existirt. Man bezeichnet diesen Zustand von Atrophie und Vertrocknung der Conjunctiva als Xerosis.

Eine besondere Besprechung verdient noch die bei Trachom so häufige Erkrankung der Cornea. Die frühere Ansicht, welche die Betheiligung der Cornea lediglich als eine mechanische Folge der Trichiasis oder der Rauhigkeit der inneren Lidfläche betrachtete, wird

durch die tägliche Erfahrung widerlegt. Pannus trachomatosus kommt vor, und noch dazu gar nicht selten, bei ganz normalem Lidrande und auch ohne das Vorhandensein von Unebenheiten an der inneren Lidfläche.

Häufig entwickelt sich vom oberen Hornhautrande aus eine Trübung und Vascularisation der Cornea; grosse Gefässstämme treten von der Conjunctiva sclerae her in die oberflächlichen Hornhautschichten hinein und verästeln sich hier, während das Gewebe der Cornea, so weit als die Vascularisation reicht, und gewöhnlich noch etwas weiter nach unten, grau getrübt erscheint, und nicht selten auch mit einer grossen Anzahl feiner, etwas heller gefärbten, grauen Pünktchen durchsetzt ist. Ihre Oberfläche erweist sich dabei, wenn man sie mit focaler Beleuchtung untersucht, gewöhnlich uneben, wie mit vielen feinen Nadelstichen gestippt, oder auch von ausgedehnteren flachen Substanzverlusten eingenommen. Je länger der Process dauert, um so tiefer nach unten erstreckt sich die Trübung, bis endlich auf diese Weise die ganze Cornea ihre Durchsichtigkeit eingebüsst hat.

Gleichzeitig kann sich die in der Cornea unterhaltene Hyperämie auch auf die Iris ausdehnen und eine Complication mit Iritis herbeiführen, welche dann eben wegen der Hornhauttrübung schwer zu erkennen ist. Meistens aber ist die Cornea noch durchscheinend genug, um bei Anwendung von Atropin und focaler Beleuchtung, etwa vorhandene Verwachsungen zwischen Pupillarrand und Linsenkapsel sehen zu lassen.

Die pathologisch-anatomischen Veränderungen der Cornea bei Pannus trachomatosus bestehen neben der Gefässneubildung in reichlicher Production spindelförmiger Zellen. Ritter[1]) fand diese Zellenneubildung unter der vorderen Grenzschicht der Hornhaut und in der Nähe der Sclerotica bis dicht an die Descemet'sche Membran reichend, während im Centrum die getrübte Schicht etwa $^1/_8$ der Dicke der Cornea einnahm und sich von dem darunter liegenden normal erscheinenden Theile scharf abgrenzte. In einem von mir untersuchten Falle von hochgradigem und schon lange bestehendem Pannus trachomatosus, war die vordere elastische Lamella durch zahlreiche oberflächliche Geschwüre, welche zum Theil bereits wieder mit neuen Epithelien ausgefüllt waren, fast vollständig zerstört, die getrübte Partie nahm etwa $^1/_3$ der Hornhautdicke ein, und bestand ganz wie in dem von Ritter beschriebenen Falle aus dichtgedrängten spindelförmigen

[1]) v. Graefe's Arch. Bd. VI. 1. S. 335.

Zellen, zwischen welchen sich nur schmale Streifen durchsichtiger Intercellularsubstanz hinzogen. Diese Verdünnung der Intercellularsubstanz erklärt es, dass in manchen Fällen von Pannus trachomatosus die Cornea eine abnorme Wölbung annimmt.

Die Ursachen des Trachoms sind hauptsächlich in ungünstigen hygienischen Verhältnissen zu suchen. Schlecht ventilirte, überfüllte Wohnräume (übervölkerte Häuser, Kasernen, Schulen, Fabriken u. s. w.) können sowohl bei vorher gesunder Conjunctiva Trachom erzeugen, als jeder einige Zeit anhaltenden Conjunctivalentzündung einen trachomatösen Charakter geben. Die Contagiosität des bei acut entzündlichen Anfällen gelieferten Secrets ist unzweifelhaft. Die inoculirte Conjunctivitis kann nun mit sehr verschiedener Heftigkeit auftreten und auch einen blennorrhoischen Charakter annehmen; meistens aber dürfte zugleich mit der Inoculation auch die Einwirkung der oben genannten Schädlichkeiten stattfinden und der trachomatöse Charakter der Conjunctivitis dadurch bedingt werden.

Bei Kindern kommt Trachom durchschnittlich seltener vor als bei Erwachsenen. Die von einigen Autoren behauptete Immunität des kindlichen Alters gegen Trachom findet jedoch nicht statt.

Bemerkenswerth ist, dass ausserdem auch noch geographische Ursachen einwirken. Niederungen und feuchter Boden scheinen das Trachom zu begünstigen, während in gebirgigen Gegenden Trachom erheblich seltener vorkommt. Der „Trachom-Coccus« ist schon wiederholt beschrieben, aber noch nicht nachgewiesen worden.

Therapie. In erster Linie sind die hygienischen Verhältnisse so viel als möglich zu bessern, und alle Maassregeln zu treffen, um eine Weiterverbreitung der Krankheit zu verhüten.

Die locale Behandlung der Schleimhaut richtet sich ganz nach dem Zustande derselben, und es können daher alle bei Conjunctivalentzündungen überhaupt verwendbaren Mittel auch beim Trachom ihre Anwendung finden. Vor allem aber hüte man sich vor der Idee, die über die Conjunctivalfläche emporwachsenden Unebenheiten durch Aetzmittel zerstören zu wollen. Die Anwendung sämmtlicher localen Mittel kann nur den Zweck haben, die Ernährung der Schleimhaut umzustimmen und zu normalisiren, jede zerstörende Wirkung muss sorgfältig vermieden werden.

In denjenigen Fällen von Trachom, welche die oben beschriebene eigenthümliche gelb-graue Einlagerung in die Schleimhaut darbieten, oder in welchen die Conjunctiva von hyperämischen, leicht blutenden Unebenheiten besetzt ist, ist Cuprum sulfur. das hauptsächlichste

Mittel. Man bestreicht die Conjunctiva mit einem glatten Stift von reinem Cuprum sulfuricum, anfangs täglich, später in längeren Pausen. Auch hierbei muss man (wie bei Behandlung der Blennorrhöe mit Argent. nitricum) vor jeder Wiederholung nachsehen, ob die Conjunctiva nicht noch an irgend einer Stelle wund oder mit einem grauröthlichen Aetzschorf belegt erscheint, um nicht eine Ueberreizung und heftige Reactionszustände herbeizuführen. Hat man auf diesem Wege eine erhebliche Besserung erreicht, so ist es meistens zweckmässig, eine Augensalbe aus Cuprum sulf. (0,05 bis 0,1 : 10,0) noch längere Zeit fortgebrauchen zu lassen. Wird das Cuprum sulfuricum nicht vertragen, oder hat es nicht den gewünschten Erfolg, so kommt zunächst eine 1—2procent. Lösung von Argent. nitricum in Betracht; noch milder wirken Lösungen von Plumb. acet. neutr. (1—2procent.) oder Acidum tannicum von derselben Concentration. Auch Sublimat-Lösung (1 : 2000) wird empfohlen, welche mit Watte auf die Conjunctiva eingerieben werden soll. Manchmal ist die Conjunctiva so empfindlich, dass überhaupt keine örtlichen Mittel vertragen werden, sondern, eine Erhöhung des Reizzustandes verursachen. Es empfiehlt sich dann die Anwendung feuchter Wärme in Form von Umschlägen oder auch in Gestalt von warmen, gegen die Augen geleiteten Dämpfen. Tritt bei diesem Verfahren eine reichlichere schleimig-eitrige Secretion ein, so kann man dann mit der Anwendung milder Mittel beginnen.

Ist in den späteren Stadien des Trachoms, bei bereits abgeglätteter und narbig verschrumpfter Schleimhaut, Hyperämie und schleimig-eitrige Secretion der Conjunctiva vorhanden, so passen nur mildere Mittel, Argent. nitric. (0,25—1 pCt.) oder Plumb. acet. oder Augenwässer von Zinc. sulf. oder Plumb. acet. ($^1/_4$ pCt.).

Die Abtragung der ganzen Conjunctiva palpebr. bei Trachom ist jedenfalls das unsinnigste, was überhaupt angegeben werden konnte. Ich habe Fälle gesehen, in welchen die Conjunctiva fast vollständig ausgeschnitten war, aber was dieser Vernichtung entgangen war, das war auch noch trachomatös ebenso wie die Cornea.

Trichiasis und Entropium sind, wie erwähnt, auf operativem Wege zu beseitigen. Haben dagegen nur einzelne wenige Cilien eine abnorme gegen die Cornea gewendete Richtung, so ist es zweckmässiger dieselben eloctrolytisch zu zerstören (S. 222).

Der Pannus trachomatosus zeigt sich meistens direct abhängig vom Verhalten der Conjunctiva und bessert sich zugleich mit derselben. Andererseits kommt es aber doch vor, dass die Conjunctiva,

durch Narbenbildung in ihrer Flächenausdehnung verkleinert, aber ganz glatt und ohne entzündliche Reizung sich vorfindet, während der Pannus unverändert fortbesteht. Es hat keinen Zweck, in diesen Fällen die Conjunctiva fortgesetzt mit den üblichen örtlichen Mitteln zu behandeln, der Angriffspunkt der Therapie ist möglichst direct auf die Cornea zu verlegen. Für solche Fälle also, in welchen nach rückgängigem Conjunctivalleiden die Keratitis pannosa hartnäckig fortbesteht, ist ein sehr zu empfehlendes Mittel die Anwendung des Pulverisateurs. Mittelst des Zerstäubungs-Apparates, dessen Glascylinder sich etwa 15—20 Ctm. vom Auge zu befinden hat, wird die Cornea einige Minuten lang der Einwirkung einer im Nebeldampfe des Pulverisateurs zerstäubten 1 procent. Lösung von Cuprum sulfur. ausgesetzt.[1]) Häufig wird durch die Keratitis ein anhaltender Reizzustand unterhalten, welcher die Anwendung von Atropin erfordert. Ueberhaupt empfiehlt sich eine zeitweilige Atropinisirung schon deshalb, um eine durch die Erkrankung der Cornea etwa verursachte Iritis erkennen zu können. Erfolgen im späteren Verlaufe bei bereits narbig geschrumpfter Conjunctiva häufige, von Keratitis abhängige Reizzustände, so ist manchmal rothe Präcipitatsalbe (Hydrarg. praecip. flav. 0,05, Vaselin 5,0) ganz zweckmässig.

Die in früherer Zeit empfohlene Inoculation blennorrhoischer oder gonorrhoischer Secrete als Mittel gegen die schwersten Fälle von Trachom ist ebenfalls ein überwundener Standpunkt und dasselbe gilt von der Jequirity-Behandlung.

Meinen Erfahrungen nach erreicht man bei vorsichtiger Anwendung des Jequirity nicht mehr als durch die übliche Behandlung mit Cupr. sulf. und auch nicht in kürzerer Zeit; zu starke Anwendung des Jequirity-Infuses kann eine so heftige Entzündung zur Folge haben, dass die Hornhaut dabei Gefahr läuft, zerstört zu werden.

Zu erwähnen ist noch, dass die von manchen Seiten bei Keratitis pannosa empfohlene Durchschneidung der Gefässe am Hornhautrand nutzlos ist; während die Peritomie, d. h. die Abtragung eines 2—3 Mm. breiten Streifens der Conjunctiva rings um den Hornhautrand, geradezu verwerflich ist bei einer Erkrankung, bei welcher ohnehin schon Verschrumpfung der Conjunctiva zu befürchten ist.

Endlich ist zu erwähnen, dass der Ausdruck „ägyptische Augen-

[1]) Schenkl, Anwendung des Pulverisateurs bei Augenerkrankungen. Prager Vierteljahrsschrift. 1871. pag. 149. — Jules Cyr, Note sur la pulverisation appliquée aux maladies des yeux. Annales d'oculistique. 1866. pag. 232.

entzündung", welcher erfahrungsgemäss in durchaus unwissenschaftlicher Weise gebraucht wird, doch endlich aus der Augenheilkunde ausgewiesen werden sollte.

Phlyctänuläre Conjunctivitis.

Eine ziemlich scharf begrenzte Gruppe von Conjunctival-Entzündungen characterisirt sich dadurch, dass der Entzündungsprocess sich auf der Conjunctiva sclerae localisirt.

Meistens entsteht hart am Hornhautrande eine umschriebene hügelförmige Anschwellung, welche man gewöhnlich als Phlyctäne bezeichnet. Dieselbe bildet die Spitze eines Gefässbüschels, welches durch Hyperämie der conjunctivalen und subconjunctivalen Gefässe zu Stande kommt, und dessen breite Basis sich nicht selten bis in die Nähe der Uebergangsfalte erstreckt.

In der Regel erscheinen die Phlyctänen anfänglich als ein mit trübem Inhalt gefülltes Bläschen von 1—2 Mm. Durchmesser, welches nach kurzer Zeit berstet und einen flachen Substanzverlust hinterlässt. Nicht selten sind mehrere solcher Phlyctänen gleichzeitig am Hornhautrande vorhanden. In manchen Fällen wird der Ausbruch dieser Entzündung von einer acuten Schwellung der Conjunctiva palpebrarum mit schleimig-eitriger Secretion begleitet, welche so intensiv auftreten kann, dass sie in den Vordergrund des Krankheitsbildes tritt und zuerst therapeutisch berücksichtigt werden muss.

Mitunter entsteht auch im Verlaufe einfacher Conjunctivitis eine deutlich begrenzte, etwa stecknadelkopfgrosse Schwellung und Röthung der Conjunctiva sclerae, welche dann aber gewöhnlich nicht dicht am Hornhautrande, sondern etwas weiter von diesem entfernt ihren Sitz hat, und streng genommen nicht zu der hier in Rede stehenden Conjunctivitis phlyctänulosa zu rechnen ist.

Eine andere Form, die breit phlyctänuläre Conjunctivitis tritt auf in Gestalt flacher, 3—4 Mm. grosser Infiltrate, welche hart an den Rand der Hornhaut angedrängt sind.

Die klein phlyctänuläre Conjunctivitis endlich (auch Conjunct. phlyct. miliaris genannt), welche in Gestalt zahlreicher, sehr kleiner Bläschen auf dem Limbus conjunctivae corneae auftritt, kann ebensogut als Randkeratitis bezeichnet werden.

Die im Anfang dieses Processes manchmal vorkommende starke Schwellung der Conjunctiva und der Lider wurde bereits S. 239 erwähnt.

In manchen Fällen kommt es gar nicht zu wirklicher Phlyctänenbildung, sondern der Process beschränkt sich auf eine phlyctänuläre Injection am Hornhautrande.

Die subjectiven Erscheinungen der phlyctänulären Conjunctivitis sind mässig, so lange sich die Entzündung auf die Conjunctiva sclerae beschränkt, sobald aber ein Uebergreifen auf die Hornhaut eintritt, pflegen die der Keratitis eigenthümlichen starken Reizerscheinungen aufzutreten. Recidivirende phlyctänuläre Conjunctivitis steht gewöhnlich mit Scrophulose in Verbindung und complicirt sich dann auch häufig mit Keratitis.

Die Therapie hat in erster Linie den vorhandenen Reizzustand zu berücksichtigen. Tritt die Entzündung in acuter Weise auf, so ist zunächst eine antiphlogistische und leicht ableitende Behandlung einzuleiten. Kalte Umschläge von frischem Wasser oder Bleiwasser und eventuell leichte Abführmittel sind meistens genügend. Ist in Folge von Hornhautreizung starker Thränenfluss, Lichtscheu u. s. w. vorhanden, so ist Atropin-Mydriasis einzuleiten und zu unterhalten.

Nach Mässigung des Reizzustandes spielen Quecksilberpräparate die Hauptrolle in der localen Behandlung. Am häufigsten wird das gelbe Quecksilberoxyd (0,5 bis 1 pCt. in Salbenform) ein- bis zweimal täglich angewendet. Wird dasselbe, was nur selten der Fall ist, nicht vertragen, so empfehlen sich zunächst lauwarme Umschläge einer Quecksilber-Chloridlösung von etwa $^1/_4$ pro Mille Gehalt; (Hydrarg. chlorat. corrosiv. 0,05, Aqu. destillat. 200). In milderen Fällen, in welchen, um Recidive zu verhüten, oder um etwaige Residuen der Krankheit zu beseitigen, die locale Behandlung längere Zeit fortgesetzt werden soll, ist Calomel ein brauchbares Mittel. Dasselbe wird in feinster Pulverform mittelst eines trockenen Pinsels in's Auge gestäubt.

Zu bemerken ist noch, dass die örtliche Anwendung von Quecksilbermitteln auf das Auge und der innerliche Gebrauch von Jodkalium sich gegenseitig contraindiciren, da durch die gleichzeitige Anwendung durch das in der Conjunctiva gebildete Jodquecksilber schwere Entzündungen hervorgerufen werden.

Recidivirende phlyctänuläre Conjunctivitis, welche durch Scrophulose unterhalten wird, erfordert die entsprechende Allgemeinbehandlung.

Sommer-Conjunctivitis.

Unter der Bezeichnung „Frühjahrscatarrh“[1]) ist eine Form von Conjunctivitis beschrieben worden, welche das eigenthümliche besitzt, dass sie mit dem Beginn der warmen Jahreszeit auftritt und zu recidiviren pflegt. Fast ausnahmslos werden beide Augen befallen. Die Veränderungen, welche dabei vorkommen, gehören sowohl der Conjunctiva sclerae als der Conjunctiva palpebrarum an. Zunächst zeigt sich der Limbus corneae, gewöhnlich nur im Gebiet der Lidspalte selten in seinem ganzen Umfange verbreitert, verdickt und von grauröthlicher Farbe. Die gallertartige, sulzige Verdickung des Limbus kann 2—3 Mm. breit werden und setzt sich gegen die Cornea, deren Umfang sie durch Hereinragen verkleinert, mit einem scharfen Rande ab, während sie allmälig ohne scharfe Grenze in die Conjunctiva bulbi übergeht. Oefters sitzen auf den gallertigen Wülsten noch kleine weisse rundliche Erhabenheiten mit höckeriger Oberfläche, die nicht ganz stecknadelkopfgross, von härterer Consistenz und schmerzlos sind. Die Veränderungen der Conjunctiva sclerae bestehen in einer Hyperämie, welche den davon befallenen Partien einen gedämpften, fahlen, blassrothen Farbenton verleiht, vielleicht in Folge einer leichten serösen Infiltration der Schleimhaut.

Fast regelmässig ist auch die Conjunctiva palpebrarum mit betheiligt. Es finden sich dabei besonders auf dem Tarsaltheil des oberen Lides flache, rundliche, knopfförmige Erhabenheiten, die nicht selten einen Durchmesser bis zu 2 Mm. haben, aber auch in der Uebergangsfalte kommen dabei papilläre Wucherungen vor. Mitunter zeigt sich, und zwar sowohl an den oberen als unteren Lidern, die Conjunctiva verdickt, undurchsichtig und getrübt. Besonders bei den Recidiven dieser Conjunctivitis kommt es vor, dass nur Schwellung und Wucherung der Conjunctiva palpebrarum vorhanden ist, während Veränderung des Limbus conjunctivae corneae nicht besteht. Die subjectiven Erscheinungen sind im Allgemeinen nur unbedeutend; etwas Lichtscheu, Stechen, Brennen, vermehrte Secretion von Thränen und Schleim, Verklebung der Augenlider des Morgens u. s. w. Eigenthümlich für diese Erkrankungsform ist der Verlauf und das typisch

[1]) Saemisch, Handbuch der gesammten Augenheilkunde. Bd. IV. S. 25. — Ulrich Vetsch, Ueber den Frühjahrscatarrh der Conjunctiva. Inaug.-Dissert. Zürich 1879.

recidivirende Auftreten mit dem Beginn der warmen Jahreszeit, während mit Nachlass der Sommertemperatur alle Erscheinungen zurückgehen. Haben sich erhebliche Veränderungen gebildet, z. B. knopfförmige Wucherungen auf der Conjunctiva tarsi des oberen Lids, so können diese als flache Erhabenheiten auch während des Winters fortbestehen, ohne Beschwerden zu machen. Die Krankheit kann nach mehreren Recidiven ohne Zurücklassung von Spuren heilen, ausnahmsweise bleibt eine Verbreiterung des Limbus conjunctivae zurück. In manchen Fällen hat man eine sehr lange Dauer des Processes (8 bis 10 Jahre) mit schliesslicher Genesung beobachtet. Die Krankheit gehört vorzugsweise dem kindlichen Lebensalter an, ausnahmsweise tritt sie auch bei Erwachsenen auf. Auffallend ist das Ueberwiegen des männlichen Geschlechtes.

Die Prognose ist in so fern günstig, als die Sommer-Conjunctivitis niemals schlimme Folgen nach sich zieht, dagegen ist der hartnäckige, über den ganzen Sommer sich erstreckende Verlauf und die jahrelang anhaltende Neigung zu Recidiven zu berücksichtigen.

In Bezug auf die Therapie ist vor einem zu eingreifenden Verfahren zu warnen; man thut am besten, sich auf Anordnung diätetischer Vorschriften und die Anwendung leichter Adstringentien zu beschränken.

Blutergüsse unter die Conjunctiva sclerae kommen vor, theils in Folge traumatischer Veranlassungen, theils nach heftigen Anstrengungen (z. B. häufig beim Keuchhusten), theils ohne nachweisbare Ursachen. Sie verschwinden in Zeit einiger Wochen von selbst.

Seröse Anschwellung der Conjunctiva sclerae (Chemosis) ist meistens nur ein Symptom anderweitiger Erkrankungen. Abgesehen von acuten Conjunctivalentzündungen kann z. B. heftige Iritis oder Choroiditis, Entzündung des orbitalen Fettgewebes u. s. w. von starker chemotischer Schwellung begleitet werden. Manchmal indessen entsteht ohne direct nachweisbare Ursache eine starke Anschwellung und Hyperämie der Conjunctiva sclerae, welche sich als eine prall gespannte dunkelrothe Geschwulst aus der Lidspalte vordrängt; sie kann sich bei einfachem ruhigen Verhalten und Schutz der Augen gegen äussere Schädlichkeiten in 1 bis 2 Wochen wieder zurückbilden.

Im Verlaufe der Variola können sich auf der Conjunctiva die characteristischen Pusteln entwickeln. Nach dem Abheilen hinterlassen sie gewöhnlich missfarbige Flecke.

Pemphigus der Conjunctiva[1]) ist eine seltene Erkrankung, doch kommt es vor, dass in Zusammenhang mit Pemphigus an anderen Körperstellen, auch die Conjunctiva der Sitz dieser Krankheit wird. Es bleiben danach stets Narben in der Conjunctiva zurück, ganz so, als wenn die Schleimhaut durch ein starkes Aetzmittel zerstört worden wäre. Wiederholte Pemphigus-Ausbrüche werden daher durch Verschrumpfung der Conjunctiva und davon abhängige Trübung der Cornea für das Sehvermögen sehr bedenklich.

Die von Alfr. Graefe[2]) als „essentielle Schrumpfung" der Conjunctiva beschriebenen Fälle sind höchst wahrscheinlich Fälle von Pemphigus conjunctivae, bei welchen die Blasenbildung auf der Conjunctiva nicht bemerkt wurde, denn dieselbe kann, wie in einem von mir[3]) beobachteten Falle, stattfinden ohne vom Patienten wahrgenommen zu werden.

Fremde Körper im Conjunctivalsack haften meistens am Tarsaltheil des oberen Lids, und veranlassen eine leicht kenntliche traumatische Conjunctivitis. Ihre Entfernung macht gar keine Schwierigkeiten.

Manchmal verbergen sich Stroh- oder Holzsplitter u. s. w. in der oberen Uebergangsfalte und können dort merkwürdig lange verbleiben; sie veranlassen dann eine begrenzte Wucherung der Bindehaut, welche nach Entfernung des fremden Körpers wieder verschwindet.

Verbrennungen der Conjunctiva durch glühende Körper oder durch chemisch ätzende Substanzen veranlassen eine traumatische Conjunctivitis, welche in milderen Fällen bei einfach antiphlogistischer und kühlender Behandlung heilen, oder auch in irgend eine der oben geschilderten Conjunctivitisformen übergehen kann. Tief eindringende Verbrennungen mit Zerstörung der Schleimhaut führen zu narbiger Verschrumpfung und Symblepharonbildung.

Als Pinguecula bezeichnet man einen gelblichen, leicht erhabenen, der Conjunctiva und dem submucösen Gewebe angehörigen Fleck, welcher stets nahe am Hornhautrande liegt, häufiger an der

---

[1]) White Cooper, Ophth. Hosp. Rep. 1858. No. 4. pag. 155. — Wecker, Klin. Monatsbl. f. Augenheilk. 1868. pag. 232. — Pflüger, Klin. Monatsblätter. 1878. pag. 1. — James A. Campbell, Report of a case of pemphigus conjunctivae. — Steffen, Klin. Monatsbl. f. Augenheilk. 1884. Augustheft.

[2]) v. Graefe, Archiv. Bd. XXIV. 1. S. 157.

[3]) Archiv für Augenheilkunde von Knapp und Schweigger. Bd. XIII. S. 247.

medialen als an der temporalen Seite. Der anatomische Befund [1]) erweist eine Verdickung der Bindehaut, mit hyaliner Entartung der Gewebselemente (Bindegewebs- und elastische Fasern) und Ablagerung freien Hyalins. Die Ursachen dieser Entartung sind die senilen Veränderungen des Gewebes, zusammen mit dem Einfluss äusserer Schädlichkeiten, denen natürlich der Lidspalten-Bezirk der Conjunctiva am meisten ausgesetzt ist.

Unter Flügelfell (Pterygium) versteht man eine Verdickung der Conjunctiva von dreieckiger Form, deren Basis gewöhnlich nach dem medialen Lidwinkel gerichtet ist, während die sehnig weiss glänzende, abgerundete Spitze der Hornhaut aufliegt. Der Rand des Flügelfelles wird meistens durch einen grauen Saum gebildet, welcher sich scharf von der angrenzenden Hornhaut abhebt. Meistens zeigt dasselbe eine Anzahl nach der Spitze gerichtete Gefässe. Seine Basis liegt bisweilen nur wenige Millimeter vom Hornhautrande entfernt, kann sich aber bis an die halbmondförmige oder Uebergangsfalte erstrecken, was wegen seiner geringen Dehnbarkeit eine Beweglichkeitsbeschränkung zur Folge haben kann.

In der Nähe der Spitze zeigt das Flügelfell scharf begrenzte und steil aufsteigende Ränder, welche in der Gegend des Limbus conjunct. corneae häufig umgestülpt sind, so dass man mit einer feinen Sonde eine kurze Strecke weit zwischen demselben und der Cornea eindringen kann. Nach der Basis hin verliert sich sowohl die scharfe Begrenzung als der steile Abfall der Ränder.

Der vordere Rand des Flügelfelles ist mit der Oberfläche der Hornhaut fest verwachsen, weiter nach der Basis hin ist der Zusammenhang mit den unterliegenden Geweben ziemlich locker.

Bei weitem in den meisten Fällen liegt das Pterygium am medialen Hornhautrand, selten nach aussen. Die Spitze wächst allmälig vom Hornhautrande nach der Mitte hin, erreicht dieselbe aber nur sehr selten.

Das Pterygium entwickelt sich an der Pinguecula [2]), indem der Lidspaltenfleck in den Limbus und über diesen hinaus in die durchsichtige Hornhaut hineinwächst und die Conjunctiva hinter sich herzieht. Man findet daher auch im Flügelfell jene kleinen gelblichen Knötchen, welche der Pinguecula angehören und beim weiteren Wachsthum des Flügelfelles endlich verschwinden. In den oberflächlichen

---

[1]) E. Fuchs: v. Graefe's Archiv. Bd. 37. 3. S. 143.
[2]) E. Fuchs: v. Graefe's Archiv. Bd. 38. 2. S. 1.

Hornhautschichten finden sich schon vor der Spitze des Flügelfelles inselförmige Krankheitsherde, bestehend in hyalinen Schollen, oder in einer Auflösung der oberflächlichen Hornhautlagen in dünne Lamellen mit stellenweisem Verschwinden der Bowman'schen Membran.

Pterygium kommt am häufigsten vor bei bejahrten Leuten, welche durch ihre täglichen Beschäftigungen, mechanisch oder chemisch wirkenden Schädlichkeieen ausgesetzt sind (z. B. Staub, besonders Kalkstaub oder scharfe Dünste in Pferdeställen u. s. w.).

Verschieden von dieser Form sind ähnliche Gebilde, welche durch Substanzverluste und Narbenbildung am Hornhautrand veranlasst und deshalb als Narben-Pterygium bezeichnet werden. Verschwärungsprocesse am Hornhautrande, an welchen sich Conjunctiva und Cornea betheiligen, können zur Folge haben, dass durch die Vernarbung die Conjunctiva auf die Cornea heraufgezogen wird, wodurch ebenfalls eine dreieckige, gefaltete und verdickte Masse entsteht, deren Spitze auf der Hornhaut aufliegt, und deren breite Basis sich häufig bis an die Uebergangsfalte der Conjunctiva erstreckt. Verletzungen des Hornhautrandes durch fremde Körper, Verbrennung mit Mineralsäuren oder glühenden Metalltropfen sind als Ursachen beobachtet worden. Nur ausnahmsweise, dann aber meist ziemlich schnell, entstehen Narben-Pterygien in Folge von acuter Bindehautblennorrhöe oder Randgeschwüren der Cornea und zwar zum Unterschied von den gewöhnlichen, langsam entwickelten Formen, nicht gerade vorzugsweise nach dem medialen Augenwinkel hin, sondern häufiger nach oben oder unten.

Beschwerden sind mit dem Pterygium gewöhnlich nicht verbunden. Nur ganz ausnahmsweise erreicht dasselbe eine so hohe Entwicklung, dass das Sehvermögen darunter leidet, oder dass in Folge eines Beweglichkeitsdefectes der Patient durch Doppelsehen gestört wird. Es ist aus diesem Grunde auch nur selten eine Indication zu operativen Eingriffen vorhanden. Auch gegen die cosmetischen Rücksichten, welche etwa für eine Entfernung des Pterygium in Betracht kommen könnten, sind die meisten damit behafteten Patienten sehr gleichgültig.

Ist die Beseitigung des Pterygium indicirt, so kann man nach Arlt's [1]) Methode dasselbe mittelst einer rhomboidalen Schnittführung entfernen. Man fasst das Flügelfell über dem Rande der Cornea mit einer gezähnten Pincette, präparirt dann mit einem Staarmesser den

[1]) Augenheilkunde. Bd. I. pag. 163.

Kopf desselben so rein als möglich von der Cornea ab. Darauf trennt man das Pterygium den Rändern folgend mit der Scheere auf 2 bis 4 Mm. über den Hornhautrand hinaus (gegen die Peripherie hin) so knapp als möglich von der Sclera los, und vereinigt die beiden divergirenden Schnitte durch zwei convergirende der Art, dass die ganze Wundfläche ein Rhomboid darstellt, von welchem der eine spitzere Winkel gegen die Mitte der Cornea, der andere nach dem Aequator bulbi gerichtet ist.

Für grössere Flügelfelle, besonders für Narbenpterygien, ist die Rücklagerung zu empfehlen, da es nicht zweckmässig erscheint, den ohnehin schon vorhandenen Substanzverlust durch weitere Excisionen noch zu vergrössern. Man löst die Spitze von der Cornea und dem vorderen Theil der Sclera so weit ab, dass man das Pterygium nach der Uebergangsfalte der Conjunctiva hin zurückschieben kann. Darauf wird oberhalb und unterhalb der Wundfläche die Conjunctiva gelockert und vom Hornhautrande abgelöst, so dass die Conjunctivalwunde in der Nähe der Cornea durch einige feine Suturen geschlossen werden kann.

Hyaline und amyloide Degeneration der Lider kommt als ziemlich seltener Befund vor. Die Lider erscheinen vergrössert und die Lidhaut häufig von einem Netz erweiterter Venen überzogen. Durch die starke Verdickung der Conjunctiva werden die Lidränder nach vorn gedrängt, und manchmal sinkt in Folge seiner Schwere das obere Lid bis unter den Lidrand des unteren herab. Die Umstülpung des Lides ist sehr erschwert, und giebt durch Zerreissung des spröden Gewebes Veranlassung zu Blutungen. Die entartete Bindehaut erscheint dunkelroth, gelbroth, wachs- oder talgähnlich, oft mit eingesprengten, sagoartigen Bildungen. Anfänglich entsteht die Erkrankung in der Uebergangsfalte und geht von hier aus auf die Conjunctiva der Lider über, doch bleibt ein schmaler, dicht am freien Lidrand gelegener Streifen der Bindehaut stets frei von der Erkrankung. Weiterhin wird auch die Conjunctiva sclerae und die Plica semilunaris befallen; es entwickeln sich zungen- und hahnenkammförmige Auswüchse, welche einen mehr oder weniger grossen Theil der Hornhaut bedecken. Die Hornhaut selbst kann durch Geschwürsbildung und Gefässentwickelung in Mitleidenschaft gezogen werden.

Die Ursachen sind unbekannt, der Verlauf ist chronisch auf Jahre ausgedehnt. Die Therapie besteht in der Exstirpation des amyloid degenerirten Theils, häufig genügt schon eine partielle Exstirpation.

Geschwulstbildungen sind auf der Conjunctiva überhaupt nicht häufig. Partielle Wucherungen, eigentliche Wundgranulationen, entstehen im Tarsaltheil nach spontanem Durchbruch von Chalazien; in der Uebergangsfalte, hauptsächlich bei Gegenwart fremder Körper, endlich nach der Schieloperation (sog. Schielknöpfe). In der Nähe der Thränencarunkel oder auch auf derselben kommen manchmal rundliche, erbsen- bis haselnussgrosse, leicht blutende Geschwülste vor, welche meistens mit einem dünnen Stiel der Conjunctiva aufsitzen und durch Abtragung, wenn nöthig mit nachfolgender Cauterisation entfernt werden[1]). Von den Cysten sind hauptsächlich die Cysticercusblasen zu nennen, welche sich in der Nähe der Uebergangsfalte allmälig entwickeln, und mittelst focaler Beleuchtung an dem Saugnapfe und Hakenkranze manchmal schon vor der Ausschälung zu erkennen sind.

Dermoide und Lipome kommen als angeborene Geschwülste hauptsächlich am Hornhautrande vor.

Epitheliome greifen meist von den Lidrändern aus auf die Conjunctiva über, ausnahmsweise aber entwickeln sie sich auf der Conjunctiva bulbi nahe dem Hornhautrand und können dort zu Geschwüren Veranlassung geben, welche sich auf der Hornhaut und der Sclera ausbreiten.

Lupus der Conjunctiva ward bereits S. 205 erwähnt; auch andere Formen von Tuberculose der Conjunctiva sind beschrieben worden und durch den Nachweis der Tuberkel-Bacillen festzustellen.

Syphilitische Geschwüre der Conjunctiva sind selten, und mit den S. 204 erwähnten Geschwüren am Lidrand verbunden.

Auch Melanome und Melanosarcome[2]) des äusseren Auges entwickeln sich vorwiegend an der Hornhautgrenze und sind gewöhnlich nur an dieser Stelle mit den Augenwandungen fest verwachsen. Nach rückwärts verschmelzen sie mit der Conjunctiva und sind mit dieser auf der Sclera verschiebbar; nach vorn überwuchern sie die Cornea und können dies in dem Grade thun, dass das Sehvermögen völlig aufgehoben wird, und der Bulbus nur eine aus der Lidspalte sich hervordrängende Geschwulstmasse darzustellen scheint. Dennoch braucht man in diesen Fällen nicht sofort zur Exstirpation des Auges zu schreiten, denn die Abtragung der Geschwulst von der Sclera macht

---

[1]) Arlt, Krankheiten des Auges. Bd. I. pag. 166. — A. v. Graefe, Arch. Ophthalm. Bd. I. 1. pag. 293.

[2]) Virchow, Geschwülste. Bd. II. pag. 122 u. 279.

gar keine Schwierigkeiten und auch in das eigentliche Hornhautgewebe dringt die Neubildung in der Regel nicht ein. Sie lässt sich daher auch hier gewöhnlich leicht abschälen und hinterlässt nur eine Unebenheit der Epithelialfläche, welche sich bald wieder ausgleicht. An der Corneo-Scleralgrenze, der eigentlichen Ursprungsstelle der Neubildung, muss dann die Exstirpation aller erkennbaren Geschwulstreste mit besonderer Sorgfalt geschehen.

Bemerkenswerth ist die grosse Neigung zu Recidiven dieser Geschwülste, während sie zu metastatischer Erkrankung innerer Organe keine Veranlassung geben.

Krankheiten der Hornhaut.

Die Erkenntniss der Hornhautkrankheiten, ebenso wie die aller pathologischen Producte, welche in der vorderen Kammer, in der Iris, oder im Pupillargebiet ihren Sitz haben, wird wesentlich unterstützt durch eine Untersuchungsmethode, deren allgemeine Anwendung in der Ophthalmologie wir ebenfalls einer von Helmholtz[1]) ausgegangenen Anregung verdanken. Es ist dies die Methode der focalen Beleuchtung, welche wesentlich darin besteht, dass man in einem verdunkelten Zimmer das Licht einer Lampenflamme durch ein Convexglas von kurzer Brennweite auf den Punkt concentrirt, welcher den Gegenstand der Untersuchung bildet. Dieser Punkt wird also intensiv beleuchtet und tritt um so schärfer hervor, da seine nächste Umgebung im Schatten des Convexglases liegt.

Man fängt damit an, das vom Convexglas gelieferte umgekehrte Bild der Lampenflamme auf der Hornhaut zu entwerfen, und bewegt es nach und nach über die ganze Fläche derselben. Indem man nun das Glas dem Auge ein wenig nähert, bringt man das Flammenbildchen auf die Iris, auf die vordere Linsenkapsel, in die Linse selbst, ja man kann bei erweiterter Pupille, mit der Spitze des Lichtkegels bis in den Glaskörper hinein gelangen.

Wünscht man zugleich eine mässige Vergrösserung anzuwenden, so empfiehlt sich am meisten eine sehr einfache binoculare Lupe. Man benutzt als solche jene Convexgläser von 6 bis 7 Ctm. Oeffnung, welche mit einer geeigneten Handhabe versehen, von Schwachsichtigen häufig als Lesegläser gebraucht werden. Der Beobachter hält das Glas in einer solchen Entfernung vor seinen Augen, welche ihm gestattet mit beiden Augen hindurch zu sehen, während der Abstand zum Beobachtungsobject so gewählt wird, dass die Vergrösserung am

[1]) Archiv für Ophthalm. Bd. I. 2. pag. 44.

bedeutendsten ausfällt. Nebst einer ausreichenden Flächenvergrösserung erhält man dann auch eine Vergrösserung der Tiefendimension. Für die Hornhautkrankheiten hat dies den Vortheil, dass man leicht erkennen kann, ob lediglich die oberflächlichen oder auch die tieferen Schichten der Cornea befallen sind.

Um die Uebersicht der zahlreichen Erkrankungen der Hornhaut zu erleichtern ist es zweckmässig, dieselben in einzelne Gruppen einzutheilen, welche wenigstens der Mehrzahl der Fälle entsprechen und zwar 1) entzündliche Vorgänge, welche in den vorderen Schichten der Cornea beginnen und manchmal auch darauf beschränkt bleiben (Keratitis superficialis); 2) entzündliche Trübungen, welche die Hornhaut in ihrer ganzen Dicke durchsetzen (Keratitis interstitialis); 3) eitrige Processe. Natürlich kommen ausserdem auch noch Fälle vor, welche ihrem ganzen Verlauf nach keiner dieser Gruppen zugerechnet werden können.

Keratitis superficialis.

Als Keratitis superficialis bezeichnen wir diejenigen Entzündungen der Hornhaut, welche in den oberflächlichen Schichten derselben beginnen, wenn sie auch schliesslich bis in die Tiefe derselben fortschreiten können. An irgend einer Stelle der Hornhaut entsteht ein kleiner grauer mohn- bis hirsekorngrosser Entzündungsheerd, entweder ohne merkliche Schwellung des Gewebes oder mit deutlicher Vorwölbung der Oberfläche. Ist die Schwellung und hügelförmige Vortreibung des Entzündungsheerdes in ausgesprochener Weise vorhanden, so kann man die Krankheit auch als Keratitis phlyctaenulosa bezeichnen. Der Ausbruch, häufig auch der weitere Verlauf wird gewöhnlich von lebhaften Reactionserscheinungen begleitet.

Der Hornhautrand ist in seinem ganzen Umfang, gewöhnlich am stärksten in der Nachbarschaft des Entzündungsheerdes, von einer Injectionsröthe umgeben, welche sich aus dicht gedrängten radiär verlaufenden episcleralen Gefässen zusammensetzt (pericorneale Injection). Auch die Conjunctiva sclerae und palpebrarum sind mehr oder weniger an der Hyperämie betheiligt, manchmal auch entzündlich geschwellt und liefern dann ein schleimig-eitriges Secret.

Die Augen sind gegen Licht sehr empfindlich, der Kopf wird vornübergebeugt gehalten; die Lichtscheu wird bei Kindern gar nicht selten so stark, dass dieselben nicht dazu zu bewegen sind, die Augen zu öffnen, sondern die dunkelsten Ecken des Zimmers aufsuchen und

das Gesicht auf irgend welche Unterlage aufdrücken. Durch den krampfhaften Verschluss der Lidspalte wird die Haut in der Gegend des äusseren Augenwinkels in eine Falte gelegt, welche in Folge der fortwährenden Benetzung mit Thränen wund wird. Die Untersuchung ist in diesen Fällen oft mit grossen Schwierigkeiten verbunden, ein spontanes Oeffnen der Lidspalte ist nicht zu erreichen, und auch der vorsichtigste Versuch die Augen zu öffnen, ruft heftige abwehrende Bewegungen des Kopfes und des ganzen Körpers hervor. Es ist daher in diesen Fällen nothwendig, und im Interesse der Prognose und Therapie unerlässlich, die Untersuchung gleich so vorzunehmen, dass sie zu einem sicheren Resultate führt. Kleinere Kinder ist es am zweckmässigsten rücklings auf den Schooss der Wärterin zu legen, welche zugleich die Hände fixirt, während der Arzt den Kopf des Kindes zwischen die Kniee nimmt, und nun die Augenlider, ohne sie zu ectropioniren, sanft auseinander zieht.

Gewöhnlich flieht dabei die Cornea zunächst nach oben, stellt sich aber meistens nach einiger Zeit so in die Lidspalte ein, dass man sie deutlich übersehen kann. Bleibt die Cornea andauernd unter dem oberen Lid verborgen, so kann man das Auge mit einer Fixirpincette nach unten rollen; empfehlenswerther ist es, die Untersuchung mit Aether vorzunehmen, schon eine leichte Narcose genügt dazu.

Der Verlauf ist sehr verschieden. Im günstigsten Falle können kleine oberflächliche Infiltrate nach kurzer Dauer verschwinden. Meistens aber zerfällt der Entzündungsheerd mit Hinterlassung eines kleinen oberflächlichen Substanzverlustes, welcher durch neugebildetes Gewebe ersetzt wird. Die Spuren der Krankheit sind dann gewöhnlich nur bei focaler Beleuchtung zu erkennen. In anderen Fällen wird der Substanzverlust etwas grösser, seine Ränder flachen sich ab, der Geschwürsgrund reinigt sich, wird endlich spiegelnd glatt und mit neuem Epithel überzogen; eine leichte Trübung des die Oberfläche des Substanzverlustes begrenzenden Gewebes ist ebenfalls nur bei focaler Beleuchtung zu bemerken. Manchmal sehen die nach oberflächlicher Keratitis zurückbleibenden Substanzverluste genau so aus, als ob von der Hornhautoberfläche ein kleines Stück glatt abgeschliffen wäre, und werden dann als Hornhautfacetten bezeichnet.

Endlich kann es geschehen, dass der Substanzverlust ganz das Wesen und den Verlauf eines Hornhautgeschwürs annimmt, wobei

nicht selten auch vom Hornhautrande aus eine Vascularisation des Geschwürs zu Stande kommt.

Unter ungünstigen hygienischen Verhältnissen, oder bei scrophulösen Individuen kann oberflächliche Keratitis mit grosser Hartnäckigkeit fortbestehen und so häufig recidiviren, dass sie durch die zurückbleibenden Trübungen bedenklich für das Sehvermögen wird.

Die recidivirenden Entzündungen haben übrigens nicht immer in bisher gesunden Hornhautstellen ihren Sitz; häufig werden auch ältere Narben, welche von früheren Erkrankungen zurückgeblieben sind, zum Herde neuer entzündlicher Erweichung, Infiltration und Gefässneubildung (Narbenkeratitis).

Abgesehen von den eigentlichen oberflächlichen Hornhautinfiltraten, sind als besondere Formen dieser Krankheit noch zu erwähnen: die Randkeratitis und die sog. büschelförmige Keratitis.

Oberflächliche Randkeratitis hängt manchmal zusammen mit Conjunctivitis phlyctaenulosa. Der benachbarte Randtheil der Cornea erscheint getrübt, uneben und manchmal mit zahlreichen kleinen Infiltraten durchsetzt, welche in oberflächliche Randgeschwüre mit reinem Grunde übergehen können.

Eine andere schlimmere Form von Randkeratitis kommt vor, wenn phlyctänuläre Infiltrate am Hornhautrande eitrig inficirt werden, und zu eitriger Keratitis und Geschwürsbildung führen, was schliesslich Durchbohrung der Cornea und Irisvorfall zur Folge haben kann. Die Geschwüre sitzen dann so peripher am Rande der Cornea, dass sie auch auf den Scleralbord übergreifen. Kommt es dann zum Durchbruch der Cornea und zu Irisvorfall, so ist eine auffallend starke Verziehung des Pupillargebietes nach dem Hornhautrand die Folge.

Die büschelförmige Keratitis entwickelt sich gewöhnlich aus einem Randinfiltrat, welches allmälig in Gestalt einer wallartig aufgeworfenen Trübung nach dem Hornhautcentrum vorrückt, und auf diesem Wege einen bandförmigen Streifen dichtgedrängter Gefässe hinter sich herzieht. Anfänglich pflegen diese geblähten Infiltrate in ziemlich genau radiärer Richtung vorzuschreiten, manchmal biegen sie sich in der Mitte der Hornhaut hufeisenförmig um; endlich erlischt der Process mit Hinterlassung eines bandförmigen Narbenstreifens.

Seltener geschieht es, dass statt eines geblähten Infiltrates ein ziemlich tief eingreifendes Geschwür gefolgt von einem breiten Ge-

fässbüschel, vom Hornhautrande nach dem Centrum hinkriecht. Die danach zurückbleibenden Trübungen sind noch erheblicher.

Als ätiologisches Moment der Keratitis superficialis ist in erster Linie die Scrophulose zu nennen. Hornhauterkrankungen überhaupt, besonders aber die oberflächliche Keratitis sind bei scrophulösen Individuen nicht nur häufiger, sondern auch hartnäckiger und gefährlicher als bei sonst gesunden.

Nicht nur sieht man bei scrophulösen Kindern die Reflexerscheinungen (Lichtscheu u. s. w.) in heftigster Weise auftreten und selbst geringfügige objective Veränderungen begleiten, sondern es ist auch unter diesen Verhältnissen der Krankheitsverlauf langsamer und hartnäckiger, es kommen schwerere Krankheitsformen vor, und Recidive sind häufiger. Auch Complicationen mit Gesichtseczem und Blepharitis sind aus demselben Grunde nicht selten.

Therapie. Bei dem engen Zusammenhang, in welchem Scrophulose und Keratitis stehen, spielt in vielen dieser Fälle die Behandlung der Constitutionsanomalien eine wesentliche Rolle. Fortgesetzter Aufenthalt auf dem Lande und in frischer Luft, häufige Bäder oder tägliche Waschungen der ganzen Körperoberfläche sind häufig von günstigem Einfluss, auch Eisenpräparate, Soolbäder u. s. w. finden hier eine häufige Verwendung. Indessen abgesehen davon, dass wegen ungünstiger Lebensverhältnisse eine Durchführung der hygienischen Anforderungen häufig nicht möglich ist, steht die Langsamkeit der Einwirkung, welche eine antiscrophulöse Behandlung doch nur erwarten lässt, in keinem Verhältniss zur Dringlichkeit der Gefahren, welche Erkrankungen der Hornhaut mit sich bringen. Die erste und wesentlichste Aufgabe fällt also der localen Behandlung zu. Mässigung des Reizzustandes ist gewöhnlich die erste Indication. Meistens erreicht man dies am besten anfänglich durch kalte Umschläge und Cocain oder Atropin; nur muss letzteres gleich von vorn herein so angewendet werden, dass eine ausreichende Mydriasis erreicht und unterhalten wird, was eben wegen des Reizzustandes schwierig ist. Häufig pflegt die Atropinwirkung ungenügend auszufallen und schnell vorüberzugehen. Im späteren Krankheitsverlauf und bei anhaltendem Reizzustand erweisen sich lauwarme Umschläge in der Regel zweckdienlicher als kalte. Ist der Reizzustand gemildert, so ist die örtliche Anwendung der Mercurialien indicirt. Die hauptsächlichste Verwendung findet hier gelbes Quecksilberoxyd (1 bis 2 pCt.) in Salbenform, und Calomel, welches als feinstes Pulver eingestäubt wird oder Sublimatlösung ($^1/_3$ pro mille) als Augenwasser oder zu Umschlägen. Zu

beachten ist dabei, dass, wie bereits S. 257 bemerkt, die örtliche Behandlung des Auges mit Mercurialien und der gleichzeitige innere Gebrauch von Jodkali sich gegenseitig ausschliessen.

Erweisen sich diese Mittel als erfolglos, so ist zunächst das Verhalten der Conjunctiva genauer zu untersuchen. Hat sich eine Hyperaemie und Schwellung der Conjunctiva entwickelt, welche gewöhnlich in der oberen Uebergangsfalte am ausgesprochensten ist, so pflegen die Quecksilbermittel mehr oder weniger ihren Dienst zu versagen, während durch eine auf die Conjunctiva gerichtete Behandlung Erfolge zu erzielen sind. Durch Einpinseln einer 1—2proc. Lösung von Argent. nitricum auf die Conjunctiva, besonders auf die obere Uebergangsfalte erreicht man dann häufig eine rasche Besserung.

Bleiwasser-Umschläge sind auch bei Complication mit Blepharitis zu vermeiden, da durch dieselben Bleiniederschläge in den Substanz-Verlusten der Hornhaut herbeigeführt werden können.

Büschelförmige Keratitis lässt sich in der Regel dadurch zum Stillstand bringen, dass man das Spitzenexsudat, welches wallartig der Wanderbahn der büschelförmigen Keratitis vorausschreitet, galvanocaustisch zerstört.

Nach Heilung der Keratitis bleibt besonders bei scrophulösen Kindern manchmal eine heftige Lichtscheu zurück, gegen welche ich wiederholt Soolbäder wirksam gefunden habe, während bei noch fortbestehenden scrophulösen Augenentzündungen Soolbäder in der Regel nicht günstig wirken.

Keratitis interstitialis.

Gleichbedeutende Ausdrücke sind Keratitis parenchymatosa, profunda, diffusa u. a. m., doch scheint die Bezeichnung „Keratitis interstitialis“ an wenigsten geeignet zu Missverständnissen zu führen; die Benennung Keratitis parenchymatosa ist unzweckmässig, weil alle Formen von Keratitis im Parenchym der Cornea verlaufen, und die Bezeichnung als Keratitis profunda kann Irrthümer veranlassen, da die hier zu besprechende Erkrankung der Hornhaut sich keineswegs auf die tiefen Schichten beschränkt und Vorgänge ganz anderer Natur z. B. citrige Keratitis ebenfalls die tiefsten Schichten der Cornea befallen. Auch bei Iritis und Iridochoroiditis kommt eine secundäre Hornhauttrübung vor, welche ebenfalls die ganze Dicke derselben einnimmt. Die Hauptsache ist übrigens nicht der anatomische Sitz der entzünd-

lichen Veränderungen, sondern der klinische Verlauf, denn z. B. auch bei Pannus trachomatosus kann die Hornhaut in ihrer ganzen Dicke bis in die tiefsten Schichten erkrankt sein, und andererseits kommen punktförmige entzündliche Infiltrate in der Hornhaut vor, deren Verlauf ein durchaus anderer ist, als der der Keratitis interstitialis, und die daher mit dieser Krankheit nichts zu thun haben.

Die Keratitis interstitialis bildet eine wohl characterisirte Krankheitsform, welche in der Mehrzahl der Fälle beiderseitig auftritt. Da in der Regel nicht beide Augen zugleich, sondern in einem Zwischenraum von einigen Wochen oder Monaten oder Jahren befallen werden, so hat man öfters Gelegenheit, an dem zu zweit befallenen Auge die ersten Anfänge zu beobachten. Schon in derersten Entwickelung kann man zwei verschiedene Formen unterscheiden, welche auch im weiteren Verlaufe unterscheidbar bleiben. In einer Reihe von Fällen beginnt die Trübung in der Mitte der Hornhaut und breitet sich von hier aus im Laufe einiger Tage nach der Peripherie hin aus; der Randtheil der Cornea ist dabei gewöhnlich so wenig getrübt, dass er als frei erscheint. In der Nähe des Hornhautcentrums entwickeln sich hellgraue verschwommene begrenzte Flecke, welche manchmal zu einer ringförmigen Figur zusammenfliessen. Bei focaler Beleuchtung erkennt man, dass diese Trübungen sich bis in die tiefsten Hornhautschichten hinein erstrecken, während die Oberfläche, wahrscheinlich durch stellenweisen Epithelverlust, eine feine Unebenheit zeigt.

Im weiteren Verlauf kann dabei eine mässige Neubildung von Gefässen vorkommen, aber auch in Fällen, in welchen mit blossem Auge keine Gefässe zu erkennen sind, findet man dieselben bei starker Vergrösserung — am besten bei ophthalmoscopischer Durchleuchtung mit einem starken Convexglas (20,0 Meterlinsen) hinter dem Spiegel. Diese sehr feinen Gefässe gehören gewöhnlich den tieferen Schichten der Hornhaut an.[1])

Eine andere Gruppe von Fällen beginnt von Anfang an mit Vascularisation der Hornhaut. Von irgend einer Stelle des Hornhautrandes aus sieht man dicht gedrängte kurze Gefässstämmchen in die Cornea eintreten, welche in geschlossener Front vorrücken, so dass

---

[1]) Der Nachweis dieser Gefässe mit einem hinter dem Augenspiegel angebrachten starken Convexglas wurde zuerst von Nettleschip (in der 2. Auflage seines Lehrbuches, 1887, S. 114) erbracht und dann von Hirschberg (Centralblatt der Augenheilkunde, Juli, August und September 1888) ausführlicher erörtert.

die vascularisirte Stelle eine meistens gradlinige Grenze zeigt. Es kann geschehen, dass die Gefässneubildung von mehreren Stellen des Hornhautrandes aus geschieht, so dass sich endlich ringsum vom Hornhautrande aus eine dicht gedrängte Masse feiner Gefässchen in die Cornea hinein erstreckt und unaufhaltsam nach der Mitte zu wächst. Die Trübung der Cornea wird dabei so stark, dass sie eine unreine fleischrothe Färbung annimmt, während ihre Mitte, welche gewöhnlich nicht vascularisirt wird, sich durch eine hellgraue Färbung scharf gegen den vascularisirten Theil abhebt.

In beiden Fällen kann schon wenige Wochen nach dem Ausbruch der Krankheit die Cornea so undurchsichtig sein, dass man die Iris nicht mehr hinreichend genau untersuchen kann. In manchen Fällen kommt es bei Keratitis interstitialis durch verminderte Absonderung des Humor aqueus zu einer so erheblichen Verengerung der vorderen Kammer, dass die geschwollene Iris mit der Hornhaut in unmittelbare Berührung kommt, woraus sich fadenförmige Synechien entwickeln können, welche gewöhnlich mit der Zeit wieder zerreissen und unsichtbar werden.[1])

Die Krankheit hat, wie alle Erkrankungen der tiefen Hornhautschichten, eine entschiedene Neigung sich mit Iritis zu compliciren, doch findet man, vorausgesetzt, dass von Anfang an Atropin-Mydriasis unterhalten wurde, wenn die Cornea sich wieder klärt, meistentheils die Iris unverändert und frei beweglich. Wurde Atropin nicht rechtzeitig angewendet oder konnte es wegen starken Reizzustandes seine Wirkung nicht genügend entwickeln, so hinterlässt eine gleichzeitig vorhanden gewesene Iritis Verwachsungen des Pupillarrandes mit der Linsenkapsel.

Die subjectiven Erscheinungen sind bald mehr bald weniger auffallend, entsprechen aber meistens der Heftigkeit der Entzündungs-Erscheinungen.

In manchen Fällen, besonders bei günstigem Heilungsverlauf, sind die Reizerscheinungen auffällig gering; manchmal ist heftige Lichtscheu vorhanden, so dass die Augen kaum geöffnet werden können, gleichzeitig starkes Thränen und auch Schmerzen. Die Sehstörung ist immer recht erheblich, und kann bei starker Hornhauttrübung soweit sinken, dass die Patienten, wenn man sie (wie es bei jeder Sehprüfung geschehen soll) mit dem Rücken nach dem Fenster

[1]) Schweigger: Vordere Synechie ohne Perforation der Hornhaut. Knapp und Schweigger: Arch. f. Augenheilkunde. XVII. 4. S. 403.

stellt, nur noch Bewegung der Hand auf kurze Entfernung (etwa 0,5 Mtr.) wahrnehmen.

Der Verlauf der Affection ist stets langsam, auf mehrere Monate ausgedehnt. In der Regel bleibt, je nach der Intensität des Falles, eine grössere oder geringere Beschädigung des Sehvermögens durch diffuse oder stellenweise dichtere, manchmal nur bei focaler Beleuchtung sichtbare Hornhauttrübung zurück. Bemerkenswerth ist es, dass es bei Keratitis interstitialis niemals zum Zerfall des Hornhautgewebes oder Geschwürsbildung kommt.

Die Ursachen sind häufig constitutioneller Natur; wenigstens spricht dafür der Umstand, dass in der Regel beide Augen befallen werden. Am häufigsten kommt die Krankheit bei schlecht genährten ungesunden Kindern und jugendlichen Personen vor, aber auch sonst ganz gesunde und unter günstigen Ernährungsverhältnissen stehende Individuen werden befallen. Die von Hutchinson[1]) vertretene Ansicht, dass diese Keratitisform als directe Folge congenitaler Syphilis zu betrachten sei, ist jedenfalls nicht für alle Fälle richtig. Unzweifelhaft kommt Keratitis interstitialis vor bei Individuen, bei denen Syphilis congenita besteht, oder vorhanden gewesen ist (ich habe solche Fälle bei Patienten von über 25 Jahren gesehen), ebenso unzweifelhaft aber kommen auch Fälle vor, bei denen absolut nichts von Syphilis vorhanden ist.

Nicht minder fehlt in recht vielen Fällen die von Hutchinson als nahezu constant bezeichnete Abnormität der Zahnbildung. Das Characteristische dieser Abnormität besteht darin, dass der mittlere der Vorsprünge, welche gut entwickelte Schneidezähne jugendlicher Individuen zeigen, abbröckelt, wodurch der Kaurand, besonders der beiden vorderen oberen Schneidezähne, eine concave Form annimmt.

Uebrigens wird der ursächliche Zusammenhang zwischen diesen Zahnerosionen und Syphilis congenita von sachverständigen Autoritäten bezweifelt. „Ein wesentlicher Gegenbeweis liegt schon darin, dass nur die bleibenden Zähne befallen werden und nicht die Milchzähne. Läge hier eine vom ersten Beginn der Entwickelung des Ei's herrührende Erkrankung als Veranlassung vor, so sollte man viel eher erwarten, dass die Zähne der ersten Bildung die deutlichsten Kennzeichen an sich tragen würden. Es sind ferner mit dieser Annahme die Haupteigenthümlichkeiten der Erosionen nicht zu erklären; die typische Erkrankung der Zähne der gleichen Bildungszeit, das Vor-

[1]) Ophthalmic Hospital Reports. 1858. No. 5. pag. 229.

herrschen der am frühesten gebildeten Zähne, das seltene Befallenwerden der Bicuspidaten und das Freibleiben der späteren Molaren«.[1])

Das Auftreten von Keratitis interstitialis als directe Folge von Syphilis ist ebenso unerwiesen; dass syphilitische Infection gegen Keratitis nicht schützt, versteht sich von selbst, aber wenn gelegentlich einmal auch ein Syphilitischer Keratitis bekommt, so folgt daraus noch kein ursächlicher Zusammenhang.

Am häufigsten ist die Keratitis interstitialis vom 6. bis zum 20. Jahre, später wird sie seltener und nimmt dann auch meistens einen milderen Verlauf.

Für die Prognose ist zunächst die lange Dauer des Processes und die zurückbleibende Trübung zu berücksichtigen. Die letztere fällt gewöhnlich um so beträchtlicher aus, je höher sich die Entzündung und Vascularisation der Cornea entwickelt hatte.

Auch bei der Therapie der Keratitis interstitialis zeigt es sich, dass die Hypothese ihrer Veranlassung durch Syphilis congenita keinen practischen Werth hat. Ich habe recht häufig bei schweren Fällen dieser Krankheit die energischste Quecksilberbehandlung ohne jeden Erfolg bleiben sehen, während Fälle, in denen nach Aussage des Hausarztes, welcher die Vorgeschichte der Eltern und die Patienten von Kindheit an genau kannte, Syphilis congenita vorhanden gewesen war, gut heilten bei lediglich örtlicher Behandlung. Besserung der hygienischen Verhältnisse, Berücksichtigung der Constitutionsanomalien, Schutz der Augen gegen Schädlichkeiten aller Art, und Geduld von Seiten des Arztes und der Patienten sind die Grundzüge des therapeutischen Programms. Jodkalium und Eisenpräparate sind gewöhnlich empfehlenswerth. Die örtliche Behandlung hat zunächst den Reizzustand soviel als möglich herabzusetzen, zu welchem Zweck lauwarme Umschläge und Atropin sich am meisten empfehlen. Alle Reizmittel, z. B. Quecksilber-Präcipitatsalbe u. s. w. sind zu vermeiden. Indicationen zu operativen Eingriffen liegen nicht vor. Zur Beförderung der Resorption im Rückbildungs-Stadium der Trübungen wird die Massage der Cornea empfohlen.

Als eine Abart der Keratitis interstitialis kommen punkt- und strichförmige Trübungen in der Cornea vor, welche meistens mit mässigen Reizerscheinungen und pericornealer Injection auftreten; die

[1]) Dr. Busch, Professor der Zahnheilkunde. Deutsche klinische Wochenschrift. 1886. S. 26.

damit verbundenen Sehstörungen hängen davon ab, ob das Pupillargebiet mehr oder weniger der Sitz dieser Trübungen ist. Bei Schonung des Auges und mässigem Atropin-Gebrauch (nur so viel als nöthig ist, die Pupille erweitert zu halten), pflegen diese Trübungen in 2—3 Monaten, ausnahmsweise auch in kürzerer Zeit, ohne Hinterlassung von Spuren zu schwinden.

Man kann diese Form der Keratitis interstitialis als Keratitis punctata bezeichnen; besser aber wird es sein, diesen Ausdruck ganz fallen zu lassen, da mit demselben Namen auch die punktförmigen Niederschläge auf der descemetischen Membran bezeichnet worden sind, welche bei Iritis oder Uveitis vorkommen.

Eitrige Keratitis.

Eitrige Keratitis setzt stets das Vorhandensein eitererregender Körper im Hornhautgewebe voraus. Fast stets wird denselben durch oberflächliche Substanzverluste der Hornhaut der Zugang eröffnet; in den meisten Fällen sind es Verwundungen, manchmal sehr oberflächlicher Art. Die Infection der Wunde kann gleich bei der Verletzung geschehen, oder später durch zufällige Verunreinigung; eine häufige Infectionsquelle ist chronische Thränensackblennorrhöe, deren Secret, wie Schmidt-Rimpler[1]) nachgewiesen, eitererregende Körper enthält. Auf dieselbe Weise können natürlich auch oberflächliche Substanzverluste nicht traumatischer Natur eitrig inficirt werden. Fast stets ist mit eitriger Keratitis eine Ansammlung von Eiter und fibrinöser Flüssigkeit in der vorderen Kammer (Hypopyon) vorhanden, welche auf dieselbe Weise entsteht, wie die Anhäufung der Eiterkörperchen in der Hornhaut. Wie Selmi[2]) und Brieger[3]) nachgewiesen haben, beruht der schädliche Einfluss der Microorganismen auf den von ihnen bereiteten Giften. Die Durchtränkung der Hornhaut mit dem Gift der Staphylococcen und anderer Microorganismen hat zunächst die bereits 1860 von Cohnheim[4]) nachgewiesene Auswanderung der Leucocythen von den Gefässen des Hornhautrandes nach der von den Microorganismen inficirten Stelle hin zur Folge. Ebenso aber durchdringt der Giftstoff das Gewebe bis zur Iris und übt dort dieselbe

---

[1]) Virchow's Archiv. Bd. 70.
[2]) Selmi, Sulle Ptomaine. Bologna 1878.
[3]) Brieger: Ueber Ptomaine. Berlin 1885—1886.
[4]) Cohnheim: Virchow's Archiv. Bd. 45.

Wirkung auf die Gefässe aus, wodurch sich die Entstehung des Hypopyon und die damit verbundene Neigung zu Iritis erklärt. Das Hypopyon ist leicht kenntlich als eine im Boden der vorderen Kammer befindliche, durch eine horizontale Fläche begrenzte Eiteransammlung, manchmal wird es so gross, dass es fast die ganze vordere Kammer ausfüllt. Bei der durch Blennorrhöe der Conjunctiva bedingten eitrigen Keratitis pflegt merkwürdiger Weise das Hypopyon zu fehlen.

Die häufigste Form der eitrigen Keratitis ist das eitrige Hornhautgeschwür, schon deshalb, weil bei weitem die meisten Fälle durch Infection von Substanzverlusten entstehen. Meistentheils ist die eitrige Infiltration des Hornhautgewebes leicht zu erkennen, ausnahmsweise geschieht es, dass die eitrige Natur des Hornhautgeschwürs nicht sofort deutlich erkennbar, aber durch das Hypopyon nachweisbar ist. Der Grund und der Rand des Geschwürs sind nicht immer in ihrer ganzen Ausdehnung deutlich eitrig infiltrirt; manchmal kommt es vor, dass die eitrige Infiltration sich noch jenseits des Geschwürs-Randes in die Hornhaut hinein erstreckt, so dass der Rand des Geschwürs eitrig unterminirt ist.

Eine eigenthümliche Form des eitrigen Hornhautgeschwürs ist das sog. ulcus corneae serpens,[1]) welches hauptsächlich bei Landleuten während der Erntezeit vorkommt in Folge von Verletzung der Hornhaut mit Getreide-Grannen. Die Eigenthümlichkeit besteht darin, dass die eitrige Infiltration des Geschwürsrandes gewöhnlich nur in einem Theile seiner Begrenzung stattfindet, welcher sich in Gestalt einer unreinen gelblich weisslichen Linie markirt, während der übrige Umfang rein und glatt und deshalb schwieriger zu sehen ist. Da wo die eitrige Infiltration des Geschwürsrandes vorhanden ist, breitet sich das Geschwür in der Fläche aus, nach einiger Zeit kommt die Ulceration an dieser Stelle zum Stillstand, aber ein anderer Theil des Geschwürsrandes erleidet dieselbe eitrige Infiltration, und zerstört seine Umgebung. Aehnlich verhält sich der Geschwürsgrund; er ist nicht immer, besonders bei ausgedehnterer Verschwärung in seiner ganzen Ausdehnung deutlich eitrig infiltrirt, sondern kann stellenweise ziemlich rein und glatt erscheinen, wobei man sich aber doch mit Hülfe focaler Beleuchtung und Lupenvergrösserung überzeugen kann, dass er grau getrübt und sehr uneben ist und zahlreiche grauweisse punktförmige Eiterinfiltrate enthält.

Diese Geschwüre erscheinen nicht selten flacher als sie wirklich

[1]) Saemisch: Das Ulcus corneae serpens. Bonn 1870.

sind, da der verdünnte Geschwürsgrund dem Druck des Humor aqueus nachgiebt und nach vorn gedrängt wird. Gleichzeitig ist Hypopyon vorhanden.

Das Wort Hornhautabscess ist häufig missbräuchlicher Weise verwendet worden zur Bezeichnung von Hornhautgeschwüren. Wirkliche Hornhautabscesse, d. h. Eiteransammlungen, welche ringsum von Hornhautgewebe umschlossen sind, kommen allerdings vor, aber selten. Ich habe mehrere Fälle der Art beobachtet, in welchen kleine umschriebene Infiltrate von eitrigen Aussehen und mit gleichzeitigem Hypopyon, meistens mit starken entzündlichen Erscheinungen auftraten und bei Atropin und warmen Umschlägen (bei heftigen Entzündungen auch Schwitzkur mit Natr. salyc.) gut heilten ohne zur Geschwürsbildung zu führen. Schlimmere Fälle ähnlicher Art habe ich bei einer Pocken-Epidemie beobachtet, gewöhnlich mit Ausgang in Verschwärung; ein ähnlicher Fall bei Typhus wurde von Saemisch[1]) beobachtet. Die Annahme liegt nahe, dass in diesen Fällen die Eitererreger der Hornhaut durch den Blutkreislauf zugeführt wurden.

Fast stets ist bei eitriger Keratitis auch Iritis vorhanden, wie überhaupt in allen Fällen von Keratitis, welche bis in die tieferen Schichten eindringen, z. B. Keratitis interstitialis und selbst Pannus trachomatosus, wenn die Erkrankung der Hornhaut in die Tiefe dringt.

Kommt ein Hornhautgeschwür zur Perforation, so hängt der weitere Verlauf hauptsächlich von der Grösse und Lage der Perforationsöffnung ab. Zunächst fliesst der Humor aqueus aus, Iris und Linse legen sich an die hintere Hornhautfläche an. Bei kleinen perforirenden Geschwüren kann sich im Verlaufe einiger Tage die Perforationsstelle schliessen, die vordere Kammer stellt sich wieder her, und das Geschwür heilt mit Hinterlassung einer mehr oder weniger sichtbaren Narbe.

Häufig kommt es zu einer Verklebung der Iris mit der inneren Geschwürsöffnung (vordere Synechie); bei der Wiederherstellung der vorderen Kammer wird dann die mit der Cornea verwachsene Stelle der Iris nach vorn gezogen, oder wenn die Verwachsungsstelle sehr klein ist, wird manchmal nur ein Theil des Irisstroma fadenförmig ausgezogen, während die Iris im übrigen in ihrer Lage bleibt. In frischen Fällen solcher fadenförmigen Synechieen gelingt dann sogar mitunter durch anhaltende Atropinmydriasis die völlige Loslösung der Verwachsung.

[1]) Graefe u. Saemisch, Handb. d. gesammten Augenheilk. IV. S. 280.

Bei etwas grösserer Perforationsöffnung kommt es in der Regel zu Irisvorfall. Platzt nämlich der Geschwürsgrund plötzlich und mit einiger Gewalt, so stürzt der Humor aqueus mit so grosser Geschwindigkeit aus der vorderen Kammer heraus, dass der hinter der Iris in der hinteren Kammer vorhandene Theil des Augenwassers keine Zeit hat, den Weg um den Pupillarrand herum zu nehmen, sondern die Iris sofort in die Wundöffnung hinein und über die äussere Fläche der Cornea hinaus drückt. Auch bei langsamem Abfluss des Humor aqueus kann sich noch nachträglich ein Irisvorfall entwickeln. Die nach Abfluss des Humor aqueus erfolgende Anlagerung der Iris an die hintere Hornhautfläche hat nämlich zunächst zur Folge, dass die Iris mit den Geschwürsrändern verklebt. Die vordere Kammer wird dadurch wieder geschlossen, der Humor aqueus sammelt sich wieder an und dehnt das im Hornhautgeschwür gelegene dünne Irisgewebe blasenförmig aus. Im weiteren Verlauf des Vernarbungsprocesses können kleine geblähte Irisvorfälle wieder abgeglättet werden, bei grösseren Geschwüren aber erweist sich das Narbengewebe dazu nicht stark genug, und es kommt daher eine ectatische Narbe zu Stande (Staphyloma partiale).

Aehnlich ist der Verlauf, wenn die ganze Cornea zerstört wurde. Die Iris liegt jetzt bloss, wird mit einer neugebildeten Gewebsschicht überzogen. Später kann sich die Narbe abflachen, oder sie wird ectatisch (Staphyloma totale).

Therapie. Atropin, lauwärme Umschläge und Druckverband sind die zunächst anwendbaren Mittel, und in milderen Eällen genügend die Heilung einzuleiten. Zunächst verschwindet gewöhnlich das Hypopyon, allmälig auch die Eiterinfiltration in der Cornea, das Geschwür reinigt sich und heilt mit Hinterlassung einer oberflächlichen Trübung.

Die Erkenntniss, dass einfache oberflächliche Substanzdefecte der Hornhaut durch Infection in eitrige Geschwüre verwandelt werden können, hat eine antiseptische Behandlung der eitrigen Keratitis herbeigeführt. Schon das längst von A. v. Graefe[1]) empfohlene Aqu. Chlori ist hierher zu rechnen, wahrscheinlich auch das Chinin. hydrochloricum in 1–2procent. Lösung, welches bei eitriger Keratitis manchmal gute Dienste thut. Hierher gehört auch die Anwendung von Sublimat- oder Salicyl- und Borsäure zu Umschlägen oder in Form eines hydropathischen Verbandes, wenn man gleichzeitig die Wirkung

[1]) v. Graefe's Archiv. Bd. X. 2. S. 204.

feuchter Wärme beabsichtigt. Auch Jodoform hat bei eitriger Keratitis Anwendung gefunden. Bei allen diesen Mitteln ist zu bedenken, dass die antiseptische Therapie ihre hauptsächlichsten Triumphe in der Verhütung der Wundkrankheiten findet. Hat eine septische Infection einmal stattgefunden, so dürften die Bacillen und Kokken den antiseptischen Mitteln einen erheblicheren Widerstand leisten, als die zarten Gewebe des Auges, in welchen sie sich eingenistet haben.

Glücklicher Weise aber ist gerade das wirksamste Antisepticum, nämlich die Glühhitze, auch für die Cornea das geeignetste. Das eitrig infiltrirte Gewebe, welches wir mit der glühenden Platinschlinge berühren, wird natürlich zerstört, aber die Zerstörung lässt sich beschränken auf das bereits verlorene Gebiet. Vor Allem kommt es darauf an, den Geschwürsrand zu sterilisiren, um die noch normalen Hornhauttheile gegen die Einwanderung der Bacterien zu schützen. Ist der Geschwürsgrund bereits sehr verdünnt, so wird er manchmal durch die Galvanocaustik perforirt. Die Reaction, welche die Galvanocaustik zur Folge hat, ist eine sehr geringe und nichts steht im Wege, das Verfahren nöthigenfalls nach einigen Tagen zu wiederholen. Wesentlich unterstützt wird diese Methode durch die Verwendung des Cocain, wodurch die Cornea vollkommen unempfindlich gemacht und die Fixirung des kranken Auges erleichtert wird. Die früher empfohlenen operativen Eingriffe, Spaltung des Geschwürs, Iridectomie u.s.w. sind von der Galvanocaustik weit überholt worden.

Eine antiseptische Prophylaxe findet Verwendung, wenn bei einfachen Verletzungen der Cornea oder überhaupt bei Keratitis chronische Thränensack-Blennorrhoe vorhanden ist; ich halte es unter diesen Umständen für das einfachste und kürzeste Verfahren, den Thränensack von aussen zu öffnen und in die Oeffnung täglich 1 bis 2 Mal einen Jodoformstift einzulegen.

Schon während der Behandlung eines Hornhautgeschwürs ist es stets nothwendig, das Auge durch einen Druckverband geschlossen zu halten, wenn man nicht lieber einen feuchten Sublimat-Verband verwendet. Droht ein Hornhautgeschwür durchzubrechen, so ist ausser dem Druckverband auch noch ruhige Lagerung des Patienten nothwendig, um womöglich das Zustandekommen von Irisvorfall zu vermeiden. Hat sich ein Irisvorfall entwickelt, so kann er in Folge der Narbencontraction allmälig zurückgehen, die Verheilung erfolgt dann durch eine flache Hornhautnarbe mit vorderer Synechie, und je nach der Lage der Perforationsstelle und der grösseren oder geringeren Menge der vorgefallenen Iris mit mehr oder weniger erheblicher Ver-

ziehung der Pupille. Bleibt jedoch nach Vernarbung des Hornhautgeschwürs die Iris an der Perforationsstelle über die Fläche der Cornea hervorgewölbt, so ist die Abtragung nothwendig, um die Entwickelung eines partiellen Staphyloms zu verhindern.

Zur Abtragung eines Irisvorfalls stösst man ein schmales Messer an der Basis des Vorfalls durch, trennt damit die vorgefallene Iris dicht an ihrer Verlöthungsstelle mit der Cornea in möglichst grossem Umfang ab, fasst den so gebildeten Zipfel mit einer feinen Hakenpincette und vollendet die Abtragung mit der Scheere. Die früher übliche Cauterisation der Irisvorfälle mit Argent. nitr. oder anderen Substanzen ist ein nicht zu empfehlendes Verfahren.

Hornhautgeschwüre nicht eitriger Natur kommen bei Keratitis superficialis vor, da die in den vorderen Hornhautschichten vorhandenen Infiltrate gewöhnlich zum Zerfall des Gewebes führen. Meistens heilen diese Substanzdefecte bald durch Vernarbung, manchmal aber bleiben sie lange Zeit bestehen, nur selten führen sie zur Perforation der Hornhaut. Eine eigenthümliche hierher gehörende Erkrankung sind die Randgeschwüre, welche die Hälfte oder noch mehr des Hornhautumfanges in Gestalt einer flachen Rinne umkreisen können und in der Regel bedrohlicher aussehen als sie sind.

Schlimmer ist eine als ulcus rodens bezeichnete seltenere Form von Hornhautverschwärung, welche sich dadurch auszeichnet, dass sie am Hornhautrande beginnend und scharf gegen das gesunde Bereich abgegrenzt, langsam fortschreitend die ganze Hornhaut überzieht. Das Geschwür ist gewöhnlich vascularisirt und auf die oberflächlichen Hornhautschichten beschränkt; es kommt daher nicht zur Perforation, aber zur Erblindung durch unheilbare Trübung. Durch Galvanocaustik des Geschwürsrandes lässt sich die Verschwärung zum Stillstand bringen.

Als Hornhautfistel bezeichnet man das anhaltende Ausfliessen des Humor aqueus aus einer kleinen Oeffnung der vorderen Kammer.

Selbst bei sehr kleinen perforirenden Hornhautgeschwüren lässt die Wiederherstellung der vorderen Kammer manchmal sehr lange auf sich warten, der Humor aqueus sickert anhaltend aus, die Iris und die Linse bleiben der inneren Hornhautfläche anliegend. Dann und wann erfolgt ein oberflächlicher Verschluss der Fistel, es sammelt sich etwas Humor aqueus an, aber noch ehe die vordere Kammer ihre normale Füllung wieder erreicht, öffnet sich die Fistel von Neuem.

Auch nach endlicher Verheilung der Fistel kann sie auf Grund geringer Reizzustände wieder aufbrechen.

Dieser Zustand scheint sich nur dann zu entwickeln, wenn die Iris der Perforationsöffnung des Geschwürs anhaftet. Nach Arlt[1]) hauptsächlich dann, wenn die Durchbruchsstelle so gelegen ist, dass Iris und Kapsel zugleich in ihr Bereich fallen. Die Kapsel kann sich nicht hinreichend an die hintere Fläche der Hornhaut anschmiegen, weil zwischen beiden ein Theil des Pupillarrandes liegt, wodurch die Durchbruchsstelle offen gehalten wird und ein fortwährendes Absickern des Kammerwassers stattfindet.

Die Behandlung erfordert zunächst Druckverband und ruhige Lage, manchmal gelingt es durch Eserin, den Pupillarrand aus der Perforationsstelle hinauszuziehen. In einem Falle gelang es mir eine schon lange bestehende Hornhautfistel dadurch zu einem dauernden Verschluss zu bringen, dass ich ein feines Häkchen in die Fistelöffnung einlegte, dieselbe dann emporzog und mit der Scheere abtrug.

Gelingt es durch den Druckverband einen zeitweiligen Verschluss der Fistel und Wiederherstellung der vorderen Kammer herbeizuführen, so lässt sich dann durch die Iridectomie dauernde Heilung erreichen.

Hornhautfistel kann lange Zeit bestehen, ohne besonderen Schaden anzurichten, doch ist während der ganzen Dauer eine sorgsame Beobachtung des Sehvermögens nöthig, da in manchen Fällen der Verschluss der Fistel und die Wiederansammlung des Humor aqueus eine glaucomatöse Drucksteigerung zur Folge haben kann.

Die neuroparalytische Keratitis, welche nach intracranieller Trigeminus-Durchschneidung beim Kaninchen beobachtet wurde, entsteht jedenfalls auf verschiedene Weise. Zunächst ist das Auge wegen Unempfindlichkeit der Augenlider und der Hornhaut häufigen Verletzungen ausgesetzt, welche eitrig inficirt werden können. Ferner aber hat die Aufhebung der Hornhaut-Sensibilität das Ausbleiben des Lidschlages und dadurch eine mangelhafte Befeuchtung der Hornhaut zur Folge, welche zur Vertrocknung und dadurch bedingter Entzündung führen kann.

Aehnliches kann natürlich auch beim Menschen geschehen, und auch ohne Trigeminus-Lähmung kann oberflächliche Vertrocknung der Hornhaut eintreten durch mangelhaften Schluss der Lidspalte, z. B. bei schweren Krankheiten (Typhus, Cholera, Pyämie)

[1]) Klinische Darstellung der Krankheiten des Auges. Wien 1883. S. 136.

oder bei Lähmung des Musc. orbicularis oder Exophthalmus, z. B. bei Morbus Basedowii u. s. w.

Xerose der Conjunctiva und Cornea.

Die Augenkrankheit, welche als Xerose der Conjunctiva und Cornea bezeichnet wird, ist jedenfalls nur eine Theilerscheinung einer noch näher zu untersuchenden Allgemeinkrankheit und liefert ein merkwürdiges Beispiel dafür, wie anscheinend weit von einander entfernte Symptome schliesslich doch auf einer gemeinschaftlichen Ursache beruhen können.

Im Jahre 1863 beobachtete Bitot[1]) im Zusammenhang mit Hemeralopie eine eigenthümliche Veränderung der Conjunctiva sclerae an den bei normaler Lidöffnung freiliegenden Stellen. Man findet dort zunächst eine Anzahl punktförmiger Schauminseln, die sehr fest haften und durch Reiben mit den Lidern nicht zu verwischen sind, und durch deren weitere Entwickelung eine an den inneren und äusseren Hornhautrand angrenzende weisse, schaumige, mattglänzende, talgähnliche Auflagerung zu Stande kommt. Die graugelb gefärbte, meist wenig injicirte Conjunctiva bulbi legt sich an den befallenen Stellen bei den Bewegungen des Auges oder wenn man sie mit Hülfe der Augenlider zusammenschiebt, in wulstige oder knittrige Falten, wodurch sich zugleich die Grenze gegen die normalen Theile erkennen lässt.

Das häufige Vorkommen dieser Veränderungen bei epidemisch oder endemisch auftretender Hemeralopie wurde von vielen Seiten bestätigt, der Zusammenhang blieb unaufgeklärt.

Im Jahre 1866 beschrieb v. Graefe eine von ihm bei Kindern in den ersten Lebensmonaten beobachtete Hornhautverschwärung: »Das erkrankte Auge wird lichtscheu, fängt an zu thränen, es entwickeln sich auf demselben einzelne Conjunctivalvenen und Episcleralgefässe, ohne dass es jedoch zu einer ausgeprägten Injection kommt, wie wir sie sonst bei entzündlichen Zuständen wahrzunehmen gewohnt sind. Hierbei zeigt sich ein kleiner Bezirk der Cornea, gewöhnlich central oder leicht excentrisch, graugelb getrübt, und zeigt sich die Epithelfläche entsprechend demselben matt, ihres gewöhnlichen Spiegelglanzes verlustig. Mit der Dicke der Infiltration, welche bald einen

[1]) Gazette hebdomadaire. Mai 1863.

Stich in's Gelbe annimmt, wächst auch deren Umfang und es entsteht, ausgehend vom Centrum, eine progressive ulceröse Schmelzung, in der die Cornea gänzlich oder bis auf einen schmalen peripheren Saum zu Grunde geht. Ein sehr eigenthümliches Verhalten prägt sich schon zu Anfang auf der Conjunctiva bulbi aus; dieselbe wird vorwaltend unterhalb der Cornea, und auch wohl zur Seite derselben matt, trocken, mit feinen Schüppchen bedeckt, und erhebt sich da, wo sie bei geeigneter Drehung des Bulbus erschlafft wird, in ganz kleinen senkrechten Falten Sie geht demnach ihrer natürlichen Durchfeuchtung und Elasticität, sowie der epithelialen Reproduction verlustig — ein Zustand, den man als acute Xerosis bezeichnen kann«.

Die Fälle betrafen Kinder von 2—6 Monaten (nur ein Fall wurde in der ersten Lebenswoche beobachtet) und endeten tödtlich.

Gleichzeitig mit v. Graefe's Befunden wurden die Beobachtungen des Dr. Gama Lobo[1]) bekannt, welcher dieselbe Erkrankung als Ophthalmia brasiliana beschrieben hatte.

Ungefähr gleichzeitig veröffentlichte Gouvea[2]) seine Beobachtungen an brasilianischen Sclaven, bei welchen Hemeralopie, Xerose der Conjunctiva und Zerstörung der Cornea gleichzeitig vorkamen.

Nach Thalberg[3]) kommt in Petersburg Xerose der Conjunctiva und Cornea am häufigsten vor gegen Ende der Fastenzeit bei den Säuglingen schlecht genährter Mütter aus der ärmeren Bevölkerungsklasse. Ausnahmsweise habe ich auch einen Fall von Xerose der Conjunctiva und Cornea bei einem gut genährten etwa 1 Jahr alten Kinde aus wohlhabender Familie gesehen, welcher ebenfalls tödtlich verlief.

Jedenfalls ist die Xerose der Conjunctiva häufig nur Theilerscheinung einer Allgemein-Erkrankung. Der von Kuschbert und Neisser[4]) beschriebenen Xerose-Bacillus ist allmälig in Misscredit gerathen.

Für die örtliche Behandlung der Hornhautverschwärung empfiehlt Thalberg das Eserin, von dessen günstiger Wirkung ich mich ebenfalls überzeugt habe.

---

[1]) Klinische Monatsblätter für Augenheilkunde. 1866.
[2]) v. Graefe's Archiv. Bd. XXIX. 1. S. 167.
[3]) Knapp u. Schweigger, Archiv f. Augenheilkunde. Bd. XII. S. 315.
[4]) Breslauer ärztliche Zeitschrift. 1883. No. 4.

Hornhauttrübungen.

Als Hornhauttrübungen bezeichnet man die nicht weiter umwandlungsfähigen Veränderungen, welche nach Verschwärung oder andern Erkrankungen der Cornea zurückbleiben können. (Das Wort Leucom soll bedeuten, dass irgend etwas weisses vorhanden ist und Leucoma adhaerens, dass die Iris damit verwachsen ist — beide Ausdrücke sind völlig überflüssig.)

Der Einfluss, den sie auf das Sehvermögen ausüben, hängt zunächst ab von ihrer Lage innerhalb oder ausserhalb des Pupillargebiets. Dabei ist jedoch zu bedenken, dass das Pupillargebiet der Cornea, d. h. derjenige Theil ihrer Oberfläche, durch welchen Lichtstrahlen in die Pupille gelangen können, etwas grösser ist als diese, denn das vom fixirten Punkte ausgehende Strahlenbündel nimmt bereits durch die Lichtbrechung in der Cornea eine convergente Richtung an. Hornhauttrübungen, welche ausserhalb des Pupillargebietes liegen, bewirken daher keine Störungen, während, wenn das ganze, dem centralen Sehen dienende Pupillargebiet undurchsichtig wird, die in der Sehaxe gelegenen Objecte überhaupt keine Netzhautbilder entwerfen können; das directe Sehen ist dann also aufgehoben. Ist unter diesen Verhältnissen ein Theil der Hornhautperipherie noch durchsichtig, so ist immerhin noch ein excentrisches Sehvermögen möglich, wenn nämlich von excentrisch gelegenen Objecten noch Bilder auf der Netzhaut zu Stande kommen können. Beim monocularen Sehen mit dem betreffenden Auge findet dann eine excentrische Fixation statt, deren Richtung durch den Ort der noch durchsichtigen peripherischen Hornhautstelle bedingt wird; liegt dieselbe z. B. nach oben, so wird ein gerade aus gelegenes Object mit nach unten abweichender Sehaxe betrachtet. Beim binocularen Sehen wird davon kein Gebrauch gemacht, und noch weniger entsteht etwa, wie man früher annahm, aus dieser Ursache Schielen. Uebrigens kommen derartig undurchsichtige Hornhauttrübungen nur selten und nach grossen centralen Geschwüren vor, die meisten Hornhauttrübungen sind noch durchscheinend und verhindern nur das Zustandekommen scharfer Netzhautbilder.

Hornhauttrübungen dagegen, welche kleiner sind als das Pupillargebiet, würden, selbst wenn sie vollständig undurchsichtig und nicht mit Krümmungsanomalien complicirt wären, nur einen ganz geringen Einfluss auf das Sehvermögen ausüben. Eine blosse Verkleinerung des Pupillargebiets, z. B. beim Sehen durch eine kleine Oeffnung,

thut bekanntlich der Sehschärfe keinen Abbruch. Nun aber sind Hornhauttrübungen zunächst nicht vollkommen undurchsichtig, und in Folge dessen wird das auf sie auffallende, und zum Theil sie durchdringende Licht nach allen Richtungen hin diffus zerstreut, nicht nur in der Richtung nach aussen, wodurch sie eben dem Beschauer sichtbar werden, sondern auch nach innen, nach der Retina hin. Dieselbe wird daher mit diffusem Licht übergossen, was die Deutlichkeit des Sehens beeinträchtigen kann.

Indessen zeigt es sich doch, dass auf dieses Moment weniger Gewicht zu legen ist, als auf die Unregelmässigkeiten der Krümmung und Lichtbrechung, welche eine störende Undeutlichkeit der Netzhautbilder bewirken. Schon auf S. 55 wurden Hornhauttrübungen als die häufigste Ursache des unregelmässigen Astigmatismus genannt. Denken wir uns eine Krümmungsfläche aus einer Anzahl kleiner Theile von verschiedener Brennweite und verschiedener Centrirung zusammengesetzt, so entwirft jeder Theil sein eigenes Bild, welches mit denen der anderen Theile mannichfach interferirt. Dies ist nun beim unregelmässigen Astigmatismus durch Hornhautflecke der Fall und lässt sich auf verschiedene Weise nachweisen. Am einfachsten mit dem Keratoscop (s. S. 58). Das von der Cornea entworfene Spiegelbild der concentrischen Ringe erscheint nicht rund, sondern unregelmässig geknickt und natürlich ist die dioptrische Wirkung der Cornea auf die Netzhautbilder genau dieselbe wie die katoptrische, welche wir im Spiegelbilde sehen.

Ophthalmoskopisch zeigt sich der unregelmässige Astigmatismus der Cornea sowohl im aufrechten als im umgekehrten Bild und recht deutlich auch bei einfacher Durchleuchtung der brechenden Medien mit einem Planspiegel dadurch, dass bei kleinen drehenden Bewegungen des Spiegels eine und dieselbe Stelle der Cornea bald hell, bald dunkel erscheint.

Die von Hornhauttrübungen veranlassten Sehstörungen lassen sich in der Regel verringern durch den von Donders[1]) angegebenen stenopäischen Apparat, welcher das ganze Auge bis auf eine enge, runde oder schlitzförmige Oeffnung bedeckt. Schon durch Verminderung der das Auge treffenden Lichtmenge erweitert sich die Pupille, was es dem Patienten erleichtert, den Diopter so zu halten, dass die besten Stellen des Pupillargebietes zum Sehen benutzt und die störenden möglichst ausgeschlossen werden.

---

[1]) Archiv für Ophth. Bd. 1. I. S. 291.

Trotz der mitunter recht erheblichen, durch stenopäische Apparate erreichbaren Besserung des Sehvermögens, ist es doch selten ausführbar, dieselben als Brillen tragen zu lassen, weil dabei das Gesichtsfeld zu klein ausfällt, und nur durch Drehungen des Kopfes, nicht durch die Bewegungen des Auges, im Raume bewegt werden kann. Am besten lassen sie sich noch zum Lesen benutzen.

Therapie. So lange die entzündlichen Processe, welche die Hornhauttrübungen veranlassten, noch andauern, ist die geeignete Behandlung derselben zugleich das Mittel, die Aufhellung der Trübungen zu befördern. Bestehen dagegen letztere fort als Residuen völlig abgelaufener Vorgänge, so ist auch auf eine Klärung nicht weiter zu hoffen. Fälle, in welchen das Pupillargebiet von dichten Trübungen eingenommen, die Peripherie aber klar ist, können dann eine Indication für die künstliche Pupillenbildung geben.

Wenn die Iris ihre normale Beweglichkeit bewahrt hat, so lehrt uns die Atropinmydriasis, was sich ungefähr durch eine künstliche Pupille wird erreichen lassen. Jedoch hat die Iridectomie für diese Fälle den Uebelstand, dass die künstliche Pupille in der Regel grösser ausfällt, als es für die beabsichtigten optischen Zwecke wünschenswerth ist. Es bleiben nicht nur die bereits vorhandenen Unregelmässigkeiten der Lichtbrechung noch bestehen, sondern sie werden noch störender durch die Vergrösserung der Pupille, denn die auf der Retina entstehenden Zerstreuungs-Kreise wachsen in gleichem Verhältniss. Auf der Verkleinerung derselben beruht ja eben die Verbesserung der Sehschärfe durch stenopäische Apparate. Ausserdem aber ist auch das neugewonnene Pupillargebiet in der Regel nicht ganz rein; man sieht häufig genug auf dem schwarzen Untergrund der künstlichen Pupille Trübungen, welche vorher auf dem weniger dunklen Hintergrund der Iris nicht nachweisbar waren. Endlich aber muss man dabei die Wunde am Hornhautrande dicht neben der Stelle anlegen, welche zu dem neuen Pupillargebiet gehört, und es werden daher durch die Verwundung und die Narbenbildung häufig noch neue Trübungen und Krümmungs-Anomalien gesetzt, welche optisch störend wirken.

Etwas bessere Aussichten bietet die Iridotomie. Dieselbe hat den Zweck, der Iris vom Pupillarrand aus nach der Peripherie eine gradlinige Schnittwunde beizubringen. Man legt dazu die Hornhautwunde, dem einzuschneidenden Theil des Pupillarrandes gegenüber, auf der anderen Seite der Cornea an, also z. B. bei Iridotomie nach innen macht man die Punction mit dem Lanzenmesser nach aussen von der Mitte der Cornea, woher es kommt, dass fast immer die

Wunde in einem bereits getrübten Theil der Hornhaut angelegt wird. Es ist zweckmässig das Lanzenmesser, nachdem man es langsam vorwärts geführt hat, bis die Wunde eine Ausdehnung von 3—4 Mm. erreicht hat, rasch zurückzuziehen, um noch etwas Humor aqueus in der vorderen Kammer zurückzubehalten. Darauf wird die Iridotomie-Scheere in die vordere Kammer eingeführt, und mit der einen Schneide vor, mit der anderen hinter die Iris gebracht, natürlich möglichst vorsichtig, um eine Verletzung der Linsenkapsel oder Luxation der Linse zu vermeiden. Die Contraction des Ringmuskels der Iris hat zur Folge, dass der Schnitt hinreichend weit klafft, um eine künstliche Pupille von gerade hinreichender Grösse zu öffnen. Die häufig ausgesprochene Befürchtung, dass durch dieses Verfahren die Linsenkapsel gefährdet werde, habe ich in einer grossen Reihe von Fällen, die ich auf diese Weise operirt habe, nie bestätigt gefunden; allerdings halte ich für diese Operation die Aether-Narcose für nothwendig.

Die von Critchett[1]) angegebene »Iridodesis« ist vollständig aufgegeben worden. Die Operation verfolgte den Zweck, die Pupille mit Erhaltung ihrer Beweglichkeit zu verlegen; indem die Iris aus einer am Hornhautrand dicht an der Sclerotica angelegte kleine Oeffnung herausgezogen und mit einem Faden umschnürt wurde. Abgesehen davon, dass die Peripherie der Hornhaut für optische Zwecke wenig geeignet ist, sind einige Fäden sympathischer Augenentzündung nach der Iridodesis beobachtet worden.

Es ist schliesslich noch eine sehr eigenthümliche Form von Hornhauttrübung zu erwähnen, welche sich dadurch characterisirt, dass sie wie ein bandartiger 3—4 Mm. breiter Streifen die Hornhaut in der Richtung der Lidspalte quer durchsetzt. Die Trübung beginnt in der Regel an den sich in horizontaler Richtung gegenüber liegenden Randtheilen der Cornea und wächst von hier aus allmälig nach der Mitte zu. Wegen ihrer geringen Färbung ist sie bei Tageslicht weniger deutlich als bei focaler Beleuchtung, und zeigt sich dabei zugleich aus einzelnen feineren und gröberen, dicht unter dem Epithel gelegenen Punkten und Flecken zusammengesetzt.

Diese sogenannten band- oder gürtelförmigen Hornhauttrübungen sind überhaupt selten und kommen in zwei verschiedenen Formen vor. Die eine Form steht in Verbindung mit abgelaufener Iridochoroiditis und besitzt gewöhnlich eine hellgraue Farbe, und kommt auch bei jugendlichen Individuen und Kindern vor. Die andere

[1]) Ophthalmic Hospital Reports. I. S. 220.

Form ist ein sehr seltener seniler Befund, kommt stets an beiden Augen vor und ist ganz unabhängig von intraocularen Erkrankungen. In allen Fällen entwickelt sich die Trübung langsam und ohne Entzündungserscheinungen.

Bowman[1]) fand in einem wahrscheinlich hierhergehörenden Falle (ohne intraoculare Complication) die operativ von der Cornea entfernte unter dem unveränderten Epithel gelegene Trübung, aus phosphorsaurem und kohlensaurem Kalk zusammengesetzt. Der von Goldzieher[2]) veröffentlichte Befund bezieht sich auf ein von O. Becker enucleirtes Auge; „mächtige Colloidhaufen verschiedenster Gestalt lagen in den oberflächlichen Schichten der Cornea angesammelt, und reichten stellenweise unter Verdrängung des Epithels bis zur Oberfläche. An anderen Stellen war das Epithel mächtig verdickt und drangen cylinderförmige und knollige Massen, welche sich gewöhnlich in einem Zustand hyaliner Entartung befanden, bis in die Tiefe.“

Nur selten lassen sich Hornhauttrübungen operativ entfernen, wie z. B. die oben erwähnte Kalkconcentration von Bowman mit Vortheil für das Sehvermögen beseitigt wurde.

Auch Bleipräcipitate, welche nach Anwendung von Bleimitteln bei Hornhautgeschwüren manchmal zurückbleiben, sind zur Abtragung geeignet.

Die schon zu Galen's Zeiten gekannte Tätowirung entstellender Hornhautflecke, d. h. die Färbung derselben mit chinesischer Tusche findet eine passende cosmetische Verwendung. Am besten ist es, dazu eine etwas breite Nadel zu benutzen und dieselbe möglichst parallel zur Oberfläche in die vordern Schichten des Narbengewebes einzuführen.

Das Hornhaut-Staphylom.

Mit dem Ausdruck Staphylom bezeichnen wir ectatische Hornhautnarben, mit denen die Iris verwachsen ist. Je nachdem nun das Staphylom das ganze Gebiet der Hornhaut oder nur einen kleineren Theil derselben einnimmt, unterscheidet man es als totales oder partielles.

Wenn durch Ulceration die ganze Cornea, oder der grösste Theil derselben zerstört, und die Iris blossgelegt wurde, so wird die letztere

[1]) Lectures. S. 119.

[2]) v. Graefe's Archiv. Bd. XV. S. 139.

zunächst mit neugebildetem Gewebe überzogen, durch dessen Lücken der Humor aqueus absickert. Geschieht das lange genug, so kann sich das Narbengewebe abflachen und fest verheilen; schliesst sich dagegen das Narbengewebe schon in einer früheren Periode, so dass es den Humor aqueus zurückhält, so wird es nebst der damit verwachsenen Iris vorgedrängt und ausgedehnt.

Aber auch kleinere Hornhautgeschwüre, durch welche nur der mittlere Theil der Cornea zerstört wird, können dadurch, dass der ganze Pupillarrand mit der Narbe verwächst, zur Staphylom-Bildung führen. Es wird nämlich unter diesen Umständen die Wiederherstellung der vorderen Kammer unmöglich, die Iris bleibt der hinteren Hornhautfläche angelagert, der Humor aqueus sammelt sich dahinter an, wodurch dann Ausdehnung und Vordrängung der Cornea und der Iris veranlasst werden kann.

In beiden Fällen entwickelt sich schliesslich eine aus der Lidspalte hervorragende Geschwulst, welche von den Lidern nur mit einer gewissen Spannung bedeckt werden kann. Sowohl der durch das Staphylom unterhaltene Reizzustand, als die dadurch bedingte Entstellung indiciren die operative Entfernung. Seit einer Reihe von Jahren operire ich stets in der Weise, dass aus dem Staphylom ein hinreichend grosses elliptisches Stück abgetragen wird, dessen Längsausdehnung in der Regel der Richtung der Lidspalte entspricht. Die Wunde wird also an der temporalen und der medialen Seite spitzwinklig und gewinnt dadurch eine zur directen Vereinigung geeignete Form. Darauf wird die Linse entleert, und in die oben und unten stehen gebliebenen Randtheile der Cornea oder des Staphyloms werden nun Catgutfäden eingelegt, durch welche ein geradliniger Schluss der Wunde erreicht wird. Um während der Operation jedes unzweckmässige Pressen von Seiten des Patienten und dadurch bedingten Glaskörpervorfall, intraoculare Blutungen u. s. w. zu vermeiden, ist die Aether-Narcose nothwendig.

Die anatomische Untersuchung weist im Staphylom ein Narbengewebe nach, welches an seiner vorderen Fläche mit einem mehrschichtigen Epithelüberzug versehen ist, während es an seiner inneren Fläche von den Resten des Irisgewebes, meistens aber nur vom Uvealblatt derselben überzogen wird. Das Irisstroma nämlich geht in der Verwachsung mit der neugebildeten Narbensubstanz bis auf einige geringe Pigmentreste unter. Vordere und hintere elastische Membran fehlen im Bereich der ectatischen Narbe vollständig. Reste des Hornhautgewebes, welche etwa am Rande stehen geblieben sind, zeigen die

vordere elastische Lamelle kurz abgebrochen, die hintere vielfach gefaltet und zusammengerollt in das Narbengewebe eingeschlossen. Genau denselben Befund zeigen auch flache, nicht ectatische Hornhautnarben.

Die Dicke der staphylomatösen Narben ist verschieden, meistens sind sie dünn, sie kommen aber bis zu etwa 2—3 Mm. Dicke vor.

Partielle Staphylome entstehen dadurch, dass nach theilweiser Zerstörung der Hornhaut die Iris vorfällt, durch Ansammlung von Humor aqueus vorgewölbt, und auch durch die nachfolgende Vernarbung nicht auf das zukömmliche Niveau zurückgeführt wird. Stets ist also noch ein Rest unzerstörten Hornhautgewebes vorhanden und auch der Pupillarrand der Iris ist nur zum Theil mit der Hornhautnarbe verwachsen, während der andere Theil des Pupillarrandes frei geblieben ist.

Während bei ausgedehnter Verschwärung der Hornhaut sich die Entstehung eines totalen Hornhautstaphyloms durch anhaltenden Druckverband u. s. w. nicht immer verhindern lässt, sollte bei kleineren Geschwüren, welche etwa nur $^1/_3$ oder noch weniger der Hornhaut zerstören, eine staphylomatöse Vernarbung nicht vorkommen, sondern immer durch eine rechtzeitige Abtragung des Irisvorfalls verhütet werden. Geschieht dies nicht, kommt es zur Entwickelung einer bleibenden ectatischen Narbe, so leidet sehr bald auch die Krümmung der noch durchsichtigen Hornhaut in störendster Weise.

Die Abtragung eines partiellen Staphyloms geschieht auf dieselbe Weise, wie die eines grösseren Irisvorfalls oder des Totalstaphyloms.

Partielle Staphylome haben die Neigung, sich mit glaucomatöser Drucksteigerung und Sehnervenexcavation zu compliciren, doch habe ich diese Complication immer nur in den frühen Krankheitsperioden bald nach der Entwickelung des Staphyloms eintreten sehen. Sobald sich Anzeichen dieser Complication entdecken lassen, ist die Iridectomie indicirt.

Bläschenbildung auf der Cornea in Zusammenhang mit Herpes zoster ophthalmicus wurde bereits S. 203 erwähnt, auch die Verbindung mit Herpes labialis wurde von Horner[1]) beobachtet. Auch an sonst normalen oder bereits an Keratitis erkrankten Augen

[1]) Klin. Monatsblätter f. Augenheilk. 1871. S. 821.

kommt sie vor. Es kann geschehen, dass nach Durchbruch des Bläschens die epitheliale Wand desselben stellenweise an der Hornhaut haften bleibt und durch die Lidbewegungen fadenförmig zusammengerollt wird[1]); durch anhaftende Schleimhautgerinnsel aus der Conjunctiva kann dann das Fädchen noch vergrössert werden. Daraus eine bestimmte Krankheitsform unter dem Namen »Fädchen-Keratitis« zu machen, erscheint überflüssig.

Recidivirende Bläschenbildung auf der Cornea kommt selten, verhältnissmässig aber am häufigsten an Augen vor, welche bereits an Irido-choroiditis oder Glaucom erblindet sind.

Die Bläschen bestehen aus einer Abhebung des Epithels von der vorderen elastischen Lamelle der Cornea und sind manchmal prall gespannt, in anderen Fällen schlaff. Die Beschwerden bestehen manchmal nur in einem mehr oder weniger erheblichen Reizzustand, häufig aber sind äusserst heftige Schmerzen damit verbunden. Die Behandlung besteht in Atropin- (1 pCt.) oder Cocaïn- (2 pCt.) Einträufelungen und Druckverband; alle diese Mittel hindern aber nicht die Wiederkehr der Bläschenbildung. Manchmal erfolgen diese Recidive stets an einer und derselben Stelle der Hornhaut. Hasner[2]) brachte einen derartigen Fall durch Abtragung der vorderen Hornhautlamellen an der mit der recidivirenden Bläschenbildung behafteten Stelle zum Stillstand. Auch ich habe in einem ähnlichen Fall an einem erblindeten Auge, welches von anderer Seite bereits zur Enucleation verurtheilt war, auf dieselbe Weise eine dauernde Heilung erreicht. Noch einfacher ist die galvanocaustische Zerstörung der betreffenden Hornhautstelle.

Bei der Erfolglosigkeit aller übrigen Mittel hat man die Qualen häufig recidivirender schmerzhafter Bläschenbildung an erblindeten Augen durch die Enucleation beseitigt, doch habe ich in solchen Fällen wiederholt durch Resection des Opticus und der Ciliarnerven das Auge erhalten. Die recidivirende Bläschenbildung wird dadurch nicht aufgehoben, aber sie verläuft wegen der Anaesthesie der Cornea in einer den Patienten unmerklichen Weise, und das ist Alles, was man in diesem Falle verlangen kann.

---

[1]) C. Hess: v. Graefe's Archiv. Bd. 38. Abth. 1. S. 161.

[2]) Klinische Vorträge. S. 196.

Keratoconus.

Keratoconus nennt man eine Formveränderung der Cornea, bei welcher dieselbe ihre regelmässige Krümmung dadurch einbüsst, dass gewöhnlich ihre Mitte eine spitze Vorwölbung erleidet. Die Hornhaut ist an dieser Stelle erheblich verdünnt, häufig bis auf $^1/_3$ ihres Dickendurchmessers; in einem von Hulke[1]) untersuchten Fall nahm an dieser Verdünnung auch die vordere elastische Lamelle Theil, während dagegen die Descemet'sche Haut unverändert war.

Die Verdünnung und Vorwölbung der befallenen Stelle der Hornhaut entsteht ganz allmälig, und zwar anfänglich bei vollständiger Klarheit der Cornea. Später gesellt sich eine leichte graue Trübung an der Spitze des Kegels hinzu, als deren Ursache eine Schicht dicht gedrängter, länglicher Kerne unmittelbar unter der vorderen elastischen Lamelle, und eine Umwandlung des Hornhautgewebes in ein Netzwerk kernhaltiger Fasern, mit eingestreuten Nestern grösserer ovaler spindelförmiger Zellen von Hulke gefunden wurde.

Der Anfang der Krankheit fällt meistens in die Zeit zwischen dem 15. und 25. Jahre, sie kann sich aber ebensogut früher oder später entwickeln. In der Regel werden beide Augen nach einander, und gewöhnlich in verschiedenem Grade befallen. Die Ausdehnung des Hornhautcentrums kann in jedem Stadium stationär werden, aber auch, obwohl selten, nach längerem Stillstand neue Fortschritte machen. Auch in den höchsten Graden kommt es niemals zu Berstung oder Verschwärung der Cornea. Eine Steigerung des intraocularen Druckes findet dabei nicht statt, das verdünnte Centrum der Cornea weicht lediglich den normalen Druckkräften.

Die optischen Störungen bestehen darin, dass das Vorrücken und die stärkere Wölbung des Hornhautcentrum Myopie erzeugt, wobei aber gleichzeitig, durch die völlige Unregelmässigkeit der Hornhautkrümmung, die Netzhautbilder so unregelmässig werden, dass die Sehschärfe in hohem Grade beeinträchtigt wird. Die Beschwerden sind also im Allgemeinen die der Myopie mit gleichzeitiger Schwachsichtigkeit.

Solche Patienten sind häufig noch im Stande, gewöhnliche Druckschrift zu lesen, weil sie dieselbe fast unmittelbar an's Auge halten müssen, und dabei zugleich sehr grosse Netzhautbilder gewinnen; eine

[1]) Ophth. Hosp. Rep. II. p. 155.

Verbesserung des Sehens für die Ferne ist dagegen durch Concavgläser nur in ganz geringem Grade möglich.

Die Diagnose ist sehr leicht, wenn das Uebel einen gewissen Grad erreicht hat; die eigenthümliche Formveränderung der Cornea ist dann kaum zu verkennen. Geringere Grade sind wegen des damit verbundenen unregelmässigen Astigmatismus mit dem Augenspiegel oder Keratoscop ohne Mühe nachweisbar.

Es ist ersichtlich, dass keine Art von medicamentöser Behandlung die Wiederherstellung der normalen Hornhautkrümmung erwarten lässt. Auch die operativen Hülfsmittel sind ziemlich beschränkt.

Der ursprüngliche Vorschlag v. Graefe's,[1]) in der Mitte der Hornhaut durch Abtragung der oberen Schichten und Aetzung mit Argent. nitricum ein Geschwür zu erzeugen, um im Wege der darauf folgenden Narbenbildung eine Verbesserung der Hornhautkrümmung zu erreichen, wird jetzt besser durch die Galvanocaustik auszuführen sein, doch habe ich auch dadurch keine Verbesserung gefunden.

Eine zu beträchtliche Grösse der Cornea (Cornea globosa, Staphyloma pellucidum congenitum, Hydrops camerae anterioris congenitus) kommt als angeborener Zustand vor. Ebenso wie die Basis der Cornea zeigt auch die Iris eine Flächenvergrösserung, während gleichzeitig die vordere Kammer durch ihre abnorme Tiefe auffällt.

Ist hierbei die Cornea vollkommen durchsichtig, scharf von der angrenzenden Sclera abgegrenzt und letztere an der Ausdehnung nicht betheiligt (Keratoglobus), so ist der Zustand mit dem Fortbestehen eines guten Sehvermögens verträglich.

Häufiger aber ist die angrenzende Sclera gleichfalls ausgedehnt, verdünnt, bläulich durchscheinend, die Cornea diffus getrübt, und das Sehvermögen geht unter Entwickelung von Sehnervenexcavation noch während der Kinderjahre zu Grunde (Hydrophthalmus congenitus). Die Erkrankung kommt ebensowohl beiderseitig als einseitig vor.

Verletzungen der Cornea.

Fremde Körper, welche, ohne in die Hornhaut einzudringen, derselben nur oberflächlich anhaften, werden in Folge des Reizzustandes, welchen sie veranlassen, gewöhnlich bald entfernt, manchmal aber kommt es doch vor, dass solche Gegenstände längere Zeit auf der Oberfläche der Cornea sitzen bleiben, und einen anhaltenden Reiz-

[1]) Archiv f. Ophth. Bd. XII. S 215.

zustand unterhalten. Am häufigsten scheint dies zu geschehen mit den Schalen kleiner Samenkörner (Hirsekorn etc.), doch sind auch Insectenflügel, Bruchstücke feiner vegetabilischer Membranen u. s. w. als lange auf der Cornea haften gebliebene Körper beobachtet worden.

Die Entfernung aller dieser Gegenstände geschieht am einfachsten in Cocain-Anaesthesie durch Abstreifen mit einem Spatel, einer dünnen, fest zusammengedrehten Papierrolle, oder einer Staarnadel.

Viel häufiger geschieht es, dass, z. B. kleine Eisensplitter, nicht selten in glühendem Zustand, Glas- oder Steinsplitterchen, Pulverkörner u. s. w., welche die Cornea treffen, in die Substanz derselben eindringen.

Gewöhnlich ist es sehr leicht, den fremden Körper zu sehen; schwierig ist es nur dann, wenn ein sehr kleiner, dunkler fremder Körper in der Nähe der Hornhautmitte festsitzt, so dass er sich von dem dunklen Hintergrund der Pupille nicht abhebt; aber auch dann gelingt die Diagnose leicht mit Hülfe der focalen Beleuchtung.

Die Entfernung der in die oberflächlichen Hornhautschichten eingedrungenen fremden Körper geschieht am besten mittelst einer flach gekrümmten Staarnadel, während gleichzeitig durch Daumen und Zeigefinger der linken Hand die Lidspalte geöffnet gehalten wird.

Beim Vorhandensein eines starken Reizzustandes empfiehlt es sich, nach der Ausgrabung des fremden Körpers einen Tropfen Atropinlösung einzuträufeln.

Dringen fremde Körper, z. B. grössere Metallstücke, Stein- oder Glassplitter u. s. w. durch die Cornea bis in die vordere Kammer vor, so können sie Iritis veranlassen, und wenn sie die Linse verletzen, auch Cataracta traumatica. Das zweckmässigste Verfahren ist dann, in möglichster Nähe des fremden Körpers am Hornhautrande die vordere Kammer mit einem Lanzenmesser oder mit einem schmalen Staarmesser zu eröffnen, und mit einem Häkchen oder einer Pincette die Entfernung zu versuchen. Handelt es sich dabei um Eisensplitter, so kann die Extraction mit dem Electro-Magneten Verwendung finden. Sitzt der eingedrungene Splitter in der Iris fest, so ist die Iridectomie gewöhnlich unvermeidlich. In der Regel indessen pflegen fremde Körper, welche einmal die Hornhaut durchdringen, auch durch die Iris und Linse nicht aufgehalten zu werden, sondern bis in die Tiefe des Augenhintergrundes ihren Weg fortzusetzen.

Oberflächliche Verletzungen der Hornhaut mit stumpfen Werkzeugen bedingen manchmal nur einen umschriebenen Epithelialverlust,

welchen man am besten dadurch erkennt, dass man das Spiegelbild eines Fensters über den Rand des Substanzverlustes gleiten lässt.

Gewöhnlich ist mit diesen Verletzungen ein starker Reizzustand vorhanden; Atropin und kalte Umschläge, oder wenn dies nicht genügt, der Druckverband, sind die geeigneten Heilmittel.

Kleine oberflächliche Substanzverluste der Cornea nehmen gewöhnlich bald eine hellgraue Färbung an und zeigen sich bei focaler Beleuchtung von einer oberflächlichen, mattgrauen Trübung umgeben. Der Process kann sofort in Heilung übergehen, oder der Substanzverlust erfährt eine mehr gelblich-weisse Verfärbung, und manchmal zeigen sich dann auch in der Tiefe der Cornea eigenthümliche, bei focaler Beleuchtung deutlich hervortretende, strichförmige, graue, etwa 2 bis 3 Mm. lange Trübungen. Bei von Anfang an zweckmässiger Behandlung nehmen diese Verletzungen fast ohne Ausnahme einen günstigen Verlauf. Ruhiges Verhalten, antiseptische Vorsichten und Atropin sind in der Regel genügend.

Auch ganz leichte Verletzungen der Cornea, wie es scheint besonders solche, bei denen es sich kaum um mehr als um ein Abkratzen des Epithels handelt (Verletzungen mit dem Fingernagel u. s. w.), hinterlassen manchmal eine eigenthümliche Form recidivirender Keratitis. Auf leichte oder überhaupt nicht nachweisbare Veranlassungen hin tritt derselbe Symptomcomplex auf, wie bei traumatischer Keratitis: Schwellung der Lidränder, starkes Thränen, Schmerzen im Auge, welche manchmal auch in das ganze Verbreitungsgebiet des Trigeminus ausstrahlen, Empfindlichkeit gegen Licht, Verengerung der Pupille, Injection der Conjunctiva sclerae mit starker Hyperämie der dicht gedrängt zum Hornhautrand verlaufenden, feinen conjunctivalen Gefässe. Auf der Cornea findet sich eine kleine graue, manchmal geschwellte Trübung, mit oder ohne Abstossung des Epithels. Auffallend ist häufig die Geringfügigkeit der sichtbaren Hornhautveränderungen im Vergleich zur Heftigkeit der Entzündungserscheinungen. Ich habe mich häufig auf das Bestimmteste davon überzeugt, dass in den freien Zwischenräumen die Cornea sich vollkommen normal verhält, die ursprüngliche Verwundung ist entweder gar nicht, oder nur bei ophthalmoscopischer Durchleuchtung mit dem Planspiegel, als eine geringe, vollkommen mit Epithel überkleidete Trübung zu erkennen, und doch gehen die recidivirenden Entzündungen stets von dieser Stelle aus; dieselbe trübt sich, schwillt an und wird die Quelle heftiger Reizerscheinungen.

Die Behandlung ist zunächst die der traumatischen Koratitis; Cocaïn, Atropin, später Sublimat 0,01 : 30,0.

Perforirende Verwundungen der Cornea sind ihrer Natur nach äusserst verschieden; in der Regel handelt es sich bei den zufälligen Verletzungen um mehr oder weniger grössere und gequetschte Wunden. In den meisten Fällen erfolgt sofortiger Abfluss des Humor aqueus, und wenn die Wunde nicht zu klein ist, auch Vorfall der Iris. Häufig ist zugleich Verwundung der Linse und Cataracta traumatica vorhanden.

Ruhiges Verhalten, Atropin und Druckverband sind durchschnittlich die zuerst vorliegenden Indicationen bei perforirenden Hornhautwunden. Ist ein Irisvorfall eingetreten, so ist es nur selten, und nur während der ersten Stunden nach der Verletzung möglich, denselben zurückzubringen. Es ist am zweckmässigsten, bei Cocaïn-Anaesthesie der Cornea oder in der Chloroform - Narcose die Reposition durch reibende Bewegungen mittelst des oberen Lids zu versuchen, allenfalls kann man auch darauf ausgehen, durch gelinden Druck mit einem Spatel den im Irisvorfall vorhandenen Humor aqueus in die vordere Kammer zu entleeren, und dann die Repositionsversuche von Neuem aufnehmen.

Geht auf diese Weise die vorgefallene Iris nicht zurück, so ist es nothwendig, die vorgefallene Iris mit der Pincette sanft anzuziehen und dicht an den Wundrändern abzutragen. Manchmal gelingt es dann auch, die eingeklemmte Iris wenigstens theilweise wieder frei zu machen und in ihre normale Lage zurückzubringen.

Wundinfection kann zu mehr oder weniger ausgedehnter Zerstörung der Hornhaut, oder zu tieferen intraocularen Entzündungen (Irido-Choroiditis), mit Ausgang in Eiterung und Atrophie des Auges, Veranlassung geben.

Am gefährlichsten sind die Wunden, welche den Hornhautrand an seiner Verbindung mit der Sclera und zugleich den Ciliarkörper treffen, weil sie die Gefahr einer sympathischen Erkrankung des anderen Auges mehr als andere Verletzungen mit sich führen.

Verletzung der Cornea durch chemisch wirkende Schädlichkeiten, Verbrennungen durch geschmolzene Metalle, durch Mineralsäuren, durch ungelöschten Kalk u. s. w. sind meistens sehr gefährlicher Natur. Häufig handelt es sich dabei um ausgedehnte Verletzungen, welche nicht nur einen grossen Theil der Cornea, sondern auch der Conjunctiva einnehmen, und deshalb in der Regel ein Symblopharon

hinterlassen. In der verletzten Stelle der Cornea entwickelt sich häufig eine eitrige Entzündung, welche sich auf die ganze Hornhaut, oder auch auf die Iris und Choroidea ausbreiten und dadurch Panophthalmitis verursachen kann. Aber auch bei günstigerem Verlauf bleibt oft in Folge der intensiven traumatischen Keratitis eine Trübung des nicht direct beschädigten Hornhauttheils zurück. Eigenthümlich für die Kalkverbrennung der Cornea ist eine sofort nach der Verletzung vorhandene weissliche Trübung derselben. Die in die Hornhaut eindringende Kalklösung geht dort mit den Eiweisskörpern derselben unlösbare Verbindungen ein. Diese Trübung wird nicht wieder rückgängig, wenn sie auch nicht, wie man angegeben findet, Necrose der verletzten Stelle der Hornhaut zur Folge hat.

Der Greisenbogen, Arcus senilis, Gerontoxon, ist kaum zu den pathologischen Affectionen zu rechnen, da er im höheren Alter constant vorkommt. Die am Hornhautrand sichtbare, hellere Färbung beruht nicht, wie man früher annahm, auf fettiger Degeneration, sondern auf dem Vorhandensein kleiner rundlicher Ausscheidungen hyaliner Substanz, grösstentheils unmittelbar unter der Bowman'schen Membran.[1])

[1]) Fuchs: v. Graefe's Archiv. Bd. 37. 3. S, 151.

Krankheiten der Sclera.

Scleritis und Episcleritis. Die Entzündung des episcleralen und scleralen Gewebes characterisirt sich durch Hyperämie und Schwellung eines gewöhnlich einige Millimeter vom Hornhautrande entfernten Bezirkes.

Die Hyperämie, anfänglich hellroth, wird im Verlaufe der Zeit dunkler, mit einer violetten Färbung, während die Schwellung manchmal sehr unbedeutend ist, manchmal scharf begrenzt und in Gestalt eines etwa linsengrossen Hügels sich über das Niveau der Sclera erhebt. Im letzteren Falle hat die Erkrankung grosse Aehnlichkeit mit breit phlyctänulärer Conjunctivitis, von der sie sich aber dadurch unterscheidet, dass das Infiltrat seinen Sitz nicht in, sondern unter der Conjunctiva hat.

In günstig verlaufenden Fällen ist der weitere Verlauf der, dass die Schwellung allmälig im Verlaufe mehrerer Wochen oder Monate sich verflacht, und dabei von dem violetten Farbenton in einen schiefergrauen, und endlich in einen bleifarbenen Fleck übergeht, welcher weiterhin vollständig verschwindet, oder in Gestalt einer etwas missfarbigen Stelle zurückbleiben kann.

Man kann eine einfache, incomplicirte Scleritis unterscheiden von einer mit Keratitis und Iritis complicirten Form. Die Beschwerden sind bei einfacher Scleritis meist nicht bedeutend, manchmal indessen wird die acute Periode von ziemlich lebhaften Schmerzen begleitet. Der Ablauf der Krankheit in den einzelnen Entzündungsherden erfordert gewöhnlich einen Zeitraum von 4 bis 6 Wochen, doch kann die Gesammtdauer des Processes dadurch sehr in die Länge gezogen werden, dass mehrere Anfälle von Episcleritis an verschiedenen Stellen einander folgen.

Häufig scheint eine besondere Prädisposition der Krankheit zu Grunde zu liegen, und dann auch zu Recidiven Veranlassung zu geben.

Anfänglich ist eine ableitende Behandlung indicirt; bei lebhaften Schmerzen im Auge, und überhaupt im progressiven Stadium der Entzündung, sieht man manchmal von Atropin gute Erfolge. Genügt dies nicht, so sind lauwarme Umschläge oder trockene Wärme, oder auch einige Blutegel in der Schläfengegend zu empfehlen.

Einfache, nicht complicirte Scleritis kann demnach theils durch Schmerzhaftigkeit, theils durch langsamen Verlauf und durch Recidive lästig werden, erlaubt aber dennoch durchschnittlich eine gute Prognose. Dagegen ist die mit Keratitis und Iritis complicirte Form eine sehr gefährliche Krankheit.

Meistens tritt in diesen Fällen die Scleritis gleich von vornherein heftiger auf. Unter den Erscheinungen einer lebhaften Augenentzündung, mit starker Injection der Conjunctiva in ihrer ganzen Ausdehnung, heftigem Thränen, Schmerzen u. s. w. entsteht eine deutliche Anschwellung der Sclera, welche einen grösseren oder geringeren Theil des Hornhautumfanges einnimmt, manchmal auch halbkugelige, livid graurothe Erhebungen bildet; auch mehrere solcher Anschwellungen kommen vor. Nach einigen Tagen entwickelt sich in einer benachbarten Stelle der Cornea eine grauweisse undurchsichtige Infiltration, während die benachbarten Partien der Cornea eine rauchige Trübung zeigen. Oder es breitet sich eine am Hornhautrand beginnende Trübung allmälig über die ganze Fläche derselben aus. Die gleichzeitige Betheiligung der Iris zeigt sich durch Verwachsungen des Pupillarrandes mit der Linsenkapsel.

Die einmal grau-weiss infiltrirten Stellen der Cornea hellen sich nicht wieder auf; es bleiben dichte helle Flecke (sogenannte sclerosirende Infiltrate) zurück, welche bei häufigen Recidiven kaum irgend eine vollkommen klare Hornhautstelle zwischen sich lassen. Endlich werden, durch vollständige Verwachsung des Pupillarrandes mit der Linsenkapsel, alle mit Iritis chronica verbundenen Gefahren herbeigeführt.

In jeder Beziehung ist diese complicirte Form der Scleritis eine schwerere Erkrankung, als die einfache. Die einzelnen Entzündungsanfälle sind schmerzhafter und langwieriger, die Recidive sind häufiger und können durch totale Hornhauttrübung zu Erblindung führen. Die grössere Intensität des Entzündungsprocesses in der Sclera veranlasst nicht selten eine Verdünnung der befallenen Stellen, weshalb dieselben dunkel erscheinen. Die Verdünnung kann sogar eine Ausdehnung (Staphyloma sclerae) zur Folge haben, welche entweder den vorderen Umfang der Sclera in gleichmässiger Weise befällt, so dass

die Cornea weiter nach vorn rückt, oder es entwickelt sich hinter dem Hornhautrand eine steil aufsteigende Ectasie (Staphyloma corporis ciliaris), während auch die weiter rückwärts gelegenen Theile des Auges ausgedehnt sind.

Die Therapie verlangt in der progressiven Periode des Processes ein antiphlogistisches und ableitendes Verfahren. Lebhafte Schmerzen werden manchmal durch lauwarme Umschläge, örtliche Blutentziehungen oder durch Atropin gemildert. Bei complicirter Iritis ist Atropin gleich von vornherein und so lange anzuwenden, als die entzündlichen Erscheinungen fortdauern. Anderweitige örtliche Mittel sind nicht im Stande, den Process in günstiger Weise zu beeinflussen.

Das beste Mittel ist eine Schwitzkur mit Natr. salicyl., obwohl auch dadurch nicht in allen Fällen die Krankheit beherrscht wird.

Staphylom der Sclera.

Das sogenannte Staphyloma posticum Scarpae und die wirklichen circumscripten Scleralectasien, welche am hinteren Umfang des Auges vorkommen, sind bereits S. 25 und 38 erwähnt worden. Wir haben hier also nur noch die Staphylome der aequatorialen und vorderen Partien der Sclera zu betrachten.

Es erheben sich hier mehr oder weniger scharf abgegrenzte, dunkel bläuliche Hügel über das Niveau der Sclera, welche ebensowohl isolirt, als in grösserer Anzahl neben einander stehen können. Letzteres ist z. B. manchmal der Fall im Umfang der Cornea, welche sich dann von einem mehr oder weniger vollständigen Kreise solcher Wülste umgeben zeigt; kann in ähnlicher Weise aber auch in den aequatorialen Theilen des Auges vorkommen.

Von den Krankheiten, welche zur Entwickelung solcher Staphylome führen können, ist zunächst das Narbenstaphylom der Cornea zu nennen. Die Ausdehnung und Formveränderung, welche das die Hornhaut ersetzende Narbengewebe erleidet, kann sich bis auf die angrenzenden vorderen Scleralpartien erstrecken. Die sonst gewöhnlich vorhandene Einschnürung an der Basis des Staphyloms fehlt vollständig, der ganze vordere Umfang des Auges erscheint nach vorn zugespitzt, und das Staphylom geht daher schliesslich, ohne scharfe Grenze, in die aequatorialen Theile der Sclera über. Stets handelt es sich dabei um tief erkrankte Augen, in welchen zugleich meistens durch Steigerung des intraocularen Druckes Sehnervenexcavation eingetreten ist.

Scleritis als Ursache von Ausdehnung der Sclera wurde S. 300 bereits erwähnt.

Choroiditis ist wohl die häufigste Ursache der Scleralstaphylome. Es sind hier besonders diejenigen Formen von Choroiditis zu nennen, welche sich an Iritis mit vollständigem Abschluss des Pupillargebiets, an traumatische Iridochoroiditis und an die spätesten Stadien des Glaucom anschliessen. In allen diesen Fällen ist meistens, neben dem Staphyloma sclerae, Erblindung durch Sehnervenexcavation vorhanden.

Auch intraoculare Geschwülste können Anlass der Staphylombildung werden, theils durch consecutive Choroiditis, theils dadurch, dass durch die Geschwulst selbst die Sclera hervorgetrieben wird.

Staphylome in der Gegend des Ciliarkörpers, welche bis an den Hornhautrand reichen, führen in der Regel zu Zerstörung der Zonula und Luxation der Linse.

Häufig ist eine Lostrennung der Iris vom Ciliarkörper vorhanden, so dass die staphylomatöse Ausbuchtung sich zwischen beide einschiebt, in anderen Fällen bleibt der normale Zusammenhang zwischen Iris und Corpus ciliare erhalten, und die Firsten der Ciliarfortsätze finden sich vor dem Staphylom.

Das Sehvermögen ist in diesen Fällen meistens vollständig vernichtet, und auch ein noch vorhandener Rest bietet kaum Aussicht auf Besserung, so dass in dieser Beziehung therapeutische Indicationen nicht vorliegen. Bei anhaltender Schmerzhaftigkeit des ectatischen Auges wird sich die Durchschneidung des Opticus und der Ciliarnerven empfehlen, um so mehr, als man gerade in diesen Fällen mit der Enucleation zurückhaltend sein muss. Dieselbe hinterlässt nämlich unter diesen Umständen leicht Verhältnisse, welche für das Tragen eines künstlichen Auges sehr ungünstig sind. War nämlich eine bedeutende Ectasie des Auges vorhanden, so ist das orbitale Fettzellgewebe erheblich verringert, weshalb sich der Conjunctivalsack stärker in die Orbita zurückzieht als sonst. Das künstliche Auge erhält dann nur eine äusserst mangelhafte Beweglichkeit und sitzt ausserdem häufig so unbequem, dass viele solcher Patienten schliesslich vorziehen, lieber ganz darauf zu verzichten.

Prominente Scleral-Staphylome, deren Entfernung aus cosmetischen Rücksichten und um das Tragen eines künstlichen Auges zu ermöglichen, wünschenswerth war, habe ich in erblindeten Augen ganz wie Hornhaut-Staphylome (vergl. S. 290) durch Abtragung eines ovalen Stückes und Verschluss der Wunde mit Catgut, oder auf die-

selbe Weise durch Abtragung der vorderen Theile des Auges bis dicht hinter den Ciliarkörper mit gutem Erfolge behandelt.

Verletzungen der Sclera an der Corneoscleralgrenze wurden bereits S. 297 erwähnt. Verwundungen, welche die Sclera in der Nähe der Ora serrata durchbohren, haben in der Regel Glaskörpervorfall zur Folge und können ohne schlimme Folgen vernarben. Neben Druckverband und ruhiger Lagerung der Patienten empfiehlt sich die Vereinigung der Wunde durch einige in die Conjunctiva und das episclerale Gewebe eingenähte Catgutfäden. Die schon von v. Graefe[1]) beobachtete Thatsache, dass perforirende Scleralwunden zu Netzhautablösung Veranlassung geben können, erklärt sich daraus, dass eine dabei stattfindende Durchbohrung der Retina zu Erguss der Glaskörperflüssigkeit zwischen Netzhaut und Choroidea führen kann.

Heftige Quetschungen des Auges haben manchmal eine Zerreissung der Sclera dicht am Hornhautrande und parallel zu demselben zur Folge, wobei die Conjunctiva intact bleiben kann. Trotz der Schwere der Verletzung heilen solche Fälle manchmal ganz gut, können aber auch zu Irido-Choroiditis, selbst zu sympathischer Erkrankung des zweiten Auges führen.

---

[1]) v. Graefe's Archiv. Bd. III. S. 391.

Krankheiten der Iris.

Iritis gehört zu den wichtigsten Krankheiten des Auges, sowohl wegen des traurigen Ausganges, den sie in manchen Fällen nimmt, als wegen der Sicherheit, mit welcher dieselbe in der überwiegenden Mehrzahl der Fälle einer rechtzeitigen Kunsthülfe weicht.

Die Eintheilung der Iritis in eine plastische, eitrige und seröse entspricht lediglich einem veralteten Schema. Wenn »plastisch« das Vorhandensein von hinteren Synechien bedeuten soll, so ist jede Iritis plastisch, denn stets entwickeln sich dabei hintere Synechien, wenn es nicht therapeutisch verhindert wird. Auch die Fälle von Iritis, bei welchen ein kleines Hypopyon sich vorfindet, unterscheiden sich nur durch die Heftigkeit der Erscheinungen von den anderen, und ein »seröses« Exsudat bei Iritis ist lediglich ein Phantasie-Product.

Die entzündlichen Erscheinungen sind manchmal zuerst gering, immer aber ist gleich von Anfang an ein gewisser Reizzustand vorhanden und eine tiefsitzende, die Cornea umgebende Injection, welche aus dichtgedrängten, kurzen, radiär zum Hornhautrande gerichteten Gefässstämmchen zusammengesetzt ist. Allmälig breitet sich die Hyperämie auch auf die oberflächlichen Conjunctivalgefässe aus. Schmerzen pflegen mit grösserer Intensität erst dann aufzutreten, wenn die Entzündung ihren Höhepunkt erreicht. Sie beschränken sich gewöhnlich nicht auf das Auge, sondern erstrecken sich zugleich auf die Supraorbitalgegend oder über das Verbreitungsgebiet der sensibeln Trigeminusäste, steigern sich häufig des Nachts und können eine ganz unerträgliche Heftigkeit erreichen. Heftiger Thränenfluss pflegt die Schmerzanfälle zu begleiten.

In ziemlich genauem Verhältniss zur Höhe der Entzündung steht die Trübung der Cornea, welche anfänglich, und in leichteren Fällen, sich nur durch den verminderten Glanz des Auges, sowie durch die dem Patienten auffällige leichte Verschleierung des Sehens verräth.

Bei stärkerer Entzündung ist die graue rauchige Trübung der Cornea schon mit blossen Augen zu sehen, nur bei geringer Höhe der Entzündungs-Erscheinungen fehlt sie. In der Regel ist sie bei focaler Beleuchtung deutlich zu erkennen, erstreckt sich bis in die tiefen Schichten der Hornhaut und zeigt hier bei heftiger Entzündung viele tiefliegende graue Striche und Punkte.

In der Iris macht sich eine Farbenveränderung bemerklich, und zwar zuerst im Circulus minor, welcher eine dunklere Färbung annimmt, dann im Circulus major, welcher in blauen Augen grün wird, bei dunkler Iris eine Beimischung von Roth enthält. Die Verfärbung ist aller Wahrscheinlichkeit nach auf eine Durchtränkung mit Blutfarbstoff zu beziehen, dafür spricht wenigstens die Beobachtung, dass dieselbe Farbenveränderung auch ohne Iritis, lediglich in Folge von subconjunctivalen Blutergüssen auftreten kann. (Manchmal geben Schieloperationen Veranlassung, diese Beobachtung zu constatiren.) Dieselbe hellgrüne Verfärbung der Iris kann aber auch, besonders bei Choroiditis mit hämorrhagischem Exsudat, ihren Grund haben in einer gelblichen Farbe des Humor aqueus, wenigstens sieht man unter diesen Umständen nicht selten sofort mit dem Ausfliessen des Kammerwassers (bei Iridectomie oder Punction der Cornea) die hellgrüne Verfärbung der Iris verschwinden und die normale Farbe wiederkehren.

Auch vom »Verlust des Glanzes und Trübung der Iris« wird geredet, aber die Iris glänzt überhaupt nicht, sondern die vor ihr liegenden durchsichtigen Medien, und wie ein undurchsichtiger Körper auch noch getrübt werden soll, ist unerfindlich. — Beide Erscheinungen sind eine durch die Hornhauttrübung bedingte optische Täuschung.

Das wichtigste Symptom der Iritis sind die Verwachsungen des Pupillarrandes mit der Linsenkapsel, welche bei focaler Beleuchtung gewöhnlich zu erkennen, und wenn irgend ein Zweifel besteht, durch Atropin völlig deutlich zu machen sind. Der Pupillarrand kann sich natürlich nur da nach der Peripherie zurückziehen, wo er frei beweglich ist, die Stellen, an denen er mit der Linsenkapsel verklebt ist, werden dort zurückgehalten, und die Pupillaröffnung erhält dadurch eine auffallend unregelmässige Form.

Meistens handelt es sich zunächst nur um einzelne punktförmige Verwachsungen, doch kann auch gleich von Anfang an der Pupillarrand in grösserem Umfang (besonders unten) anwachsen. Bleiben solche, einen grösseren Theil des Pupillarrandes einnehmende Verwachsungen lange Zeit bestehen, so nehmen sie nicht selten eine

hellgraue Färbung an, doch habe ich dieselbe Färbung auch bei ringförmigen Synechien gesehen, welche sich als frisch erwiesen, da sie sich durch Atropin sofort lösten.

Durch die Atropin-Mydriasis lösen sich Synechien, welche erst seit 2 bis 3 Tagen bestehen, gewöhnlich mit Hinterlassung einiger Pigmentkörnchen von der Kapsel ab, aber schon bei 4 bis 5 Tage alten Verwachsungen ist dies nur selten der Fall. Obgleich also hintere Synechien nur durch Iritis entstehen, kann man im gegebenen Fall, wenn die Diagnose der Iritis nicht noch durch andere Zeichen erwiesen wird, doch darüber in Zweifel bleiben, ob man es mit frischen Verwachsungen oder mit den Residuen eines längst abgelaufenen Processes zu thun hat.

Die bei Iritis auftretende Beweglichkeitsbeschränkung der Iris ist lediglich auf das Vorhandensein dieser Synechien zu beziehen. Die Iris bleibt anfänglich, so lange noch keine Synechien vorhanden sind, beweglich, und bewegt sich später so viel, als die Verwachsungen es erlauben.

Bei heftiger Entzündung kann sich auch ein Hypopyon entwickeln, meistens aber nur in der Form einer an den unteren Rand der Innenfläche der Hornhaut angelagerten hellen Masse, welche nicht wie bei grösseren Hypopyen der Fall ist, eine durch eine horizontale Fläche begrenzte Eiteransammlung darstellt; denn man kann bei focaler Beleuchtung erkennen, dass die helle der Innenfläche der Hornhaut anliegende Masse einen Schatten auf die hinter ihr befindliche Iris wirft.

In den heftigsten Formen von Iritis kommt es zu einem Erguss gallertig-fibrinös aussehender Exsudate in die vordere Kammer, welche gewöhnlich kuglige Gerinnungsmassen darstellen.

Als Ursachen dieser Form der Iritis werden von den Patienten häufig Erkältungen angegeben, und mögen manchmal auch wirklich die Veranlassung sein (Iritis rheumatica). Aetiologische Momente, welche gewöhnlich erst durch genauere Nachforschung aufgedeckt werden, sind Syphilis und manchmal auch Gonorrhoë, dann gewöhnlich zusammen mit gonorrhoischer Gelenkentzündung. In vielen Fällen lässt sich eine Krankheitsursache überhaupt nicht mit Sicherheit nachweisen.

Der Verlauf der Krankheit ist in der Mehrzahl der Fälle, und bei von Anfang an zweckmässiger Behandlung der Art, dass in Zeit von 4 bis 6 Wochen Heilung erreicht wird. In milden Fällen kann

die Krankheitsdauer kürzer sein, andererseits aber kann durch Recidive der völlige Ablauf der Entzündung in die Länge gezogen werden.

Die Behandlung ist eine sehr einfache. Abgesehen von der selbstverständlichen Schonung des Sehvermögens, Schutz des Auges gegen Schädlichkeiten, wie blendendes Licht, Rauch etc., ruhigem antiphlogistischen Verhalten u. s. w., ist das unentbehrliche, meistens aber auch das einzige überhaupt nothwendige Mittel, schwefelsaures Atropin in 1 procent. Lösung. Dasselbe muss von Anfang an mehrmals in's Auge eingeträufelt werden, bis ungefähr im Verlauf einer Stunde, manchmal aber auch erst nach 24 Stunden, das zunächst überhaupt herstellbare Maximum der Mydriasis erreicht ist; weiterhin wird nur so viel Atropin gebraucht, als nöthig ist, um die Pupille erweitert zu erhalten.

Verwachsungen zwischen Linsenkapsel und Pupillarrand, welche noch nicht länger als einige Tage bestehen, pflegen sich dabei abzulösen; ältere Verwachsungen werden zwar noch gedehnt, aber gewöhnlich nicht mehr zerrissen.

Häufig macht die Entzündung, sobald einmal eine genügende Atropinwirkung erreicht ist, einen sehr deutlichen Nachlass, und verläuft von nun an ununterbrochen zur Heilung. In heftigeren Fällen kehren trotz vollständiger Mydriasis doch noch starke Schmerzanfälle, besonders des Nachts wieder, manchmal mit gleichzeitiger Exacerbation sämmtlicher Entzündungserscheinungen, mit Zunahme der Gefässhyperämie, heftigem Thränen, stärkerer Hornhauttrübung und Wiederverengerung der vorher stark erweiterten Pupille.

Zur Verhütung der nächtlichen Schmerz-Anfälle empfiehlt es sich, die Patienten mit hoch gelagertem Kopf im Bett liegen zu lassen; gegen die Schmerzen selbst die Anwendung feuchter oder trockener Wärme auf das Auge und seine Umgebung, oder auch Antipyrin u. s. w., Morphium, Chloral oder ähnlicher Narcotica. Auch durch Blutegel an die Schläfe erreicht man manchmal einen Nachlass der Schmerzen.

In der Regel macht Iritis keine Recidive, doch kommen Fälle vor mit so häufigen Rückfällen, dass recidivirende Iritis als eine besondere Krankheitsform aufgestellt werden muss. Meistens sind beide Augen betheiligt, glücklicher Weise aber nur sehr selten gleichzeitig.

Solche Patienten werden unbestimmte Zeit lang, in Monate langen oder längeren Intervallen von einer bald mehr, bald weniger heftigen Iritis befallen; gewiss ist es also nicht zu verwundern, wenn

dieselben mit einer Anzahl iritischer Synechien behaftet bleiben. Und doch liegt nur diese Thatsache der Behauptung zu Grunde, dass das Zurückbleiben der Verwachsungen die Ursache der Rückfälle sei. Die Menge der Individuen indessen, welche trotz reichlicher hinterer Synechien nicht an recidivirender Iritis leiden, ist denn doch eine zu grosse, als dass man ohne Weiteres den mechanischen Einfluss der Synechien als Ursache der Rückfälle beschuldigen könnte, und andererseits kommen Fälle vor, in welchen sich die Recidive als ganz unabhängig von den Verwachsungen erweisen. Ich habe Patienten gesehen, welche auf beiden Augen mit zahlreichen Synechien behaftet, lange Zeit nur auf dem einen von recidivirender Iritis befallen wurden, bis plötzlich, ohne ersichtliche Veranlassung, die Krankheit das bisher befallene Auge verliess, um auf dem anderen mit derselben Hartnäckigkeit aufzutreten. Endlich habe ich Fälle beobachtet, welche von Anfang an zweckmässig mit Atropin behandelt, keine Synechien zurückbehielten, und dennoch von häufigen Rückfällen nicht verschont wurden.

Die Ursachen der recidivirenden Iritis lassen sich häufig nicht mit Sicherheit feststellen.

Auffallend ist die Thatsache, dass recidivirende Iritis viel häufiger bei Männern vorkommt als bei Frauen. Recht häufig wird Syphilis als Ursache der Recidive beschuldigt, doch habe ich eine grosse Anzahl von Fällen gesehen, in welchen auch die eingreifendsten und mehrfach wiederholten antisyphilitischen Kuren die Recidive nicht verhinderten. Recht häufig ist bei recidivirender Iritis gleichzeitig chronischer Rheumatismus (nicht immer in der Form der Polyarthritis) vorhanden. Leiden die Patienten gleichzeitig an immer wiederkehrenden Gelenkentzündungen, so ist die von Förster[1]) hervorgehobene Abhängigkeit der recidivirenden Iritis von Arthritis gonorrhoica zu beachten, für welche Jodkalium und grosse Dosen Chinin empfohlen werden. Auch Malaria kann als Ursache recidivirender Iritis auftreten.

Soweit nicht etwa durch die ätiologischen Momente besondere Indicationen nahegelegt werden, ist jeder einzelne Rückfall nach den oben angegebenen Regeln zu behandeln.

So lange die Verwachsungen vereinzelt stehen, und sich zwischen ihnen breitere, frei bewegliche Theile des Pupillarrandes befinden, führt recidivirende Iritis die Gefahr der Erblindung nicht mit sich, die Sache

[1]) Förster in Graefe-Saemisch's Handbuch. Bd. VII. S. 86.

wird aber sehr ernsthaft, sobald eine ringförmige Verwachsung des Pupillarrandes mit der Linsenkapsel sich ausbildet.

Ringförmige Verwachsung des Pupillarrandes kann bei vernachlässigter, oder irgend wie gemisshandelter acüter Iritis, sofort zu Stande kommen; die Entzündungserscheinungen sind dann gewöhnlich sehr hochgradig, und neben den oben erwähnten Symptomen auch noch ein Erguss grauer, fibrinös aussehender Gerinnungsmassen in's Pupillargebiet vorhanden. Gleichzeitig zeigt sich die Peripherie der Iris nach vorn gedrängt. Durch energische Anwendung von Atropin kann es aber immerhin noch gelingen, die Verwachsungen zu sprengen, und die damit verbundenen Gefahren zu beseitigen.

Häufiger kommt die ringförmige Verwachsung des Pupillarrandes durch chronische recidivirende Iritis zu Stande. Sind einmal eine Anzahl von Synechien vorhanden, so lässt sich bei wiederholten Iritisanfällen durch Atropin die fortschreitende Verwachsung des Pupillarrandes mit der Linsenkapsel nicht verhüten. Atropin verhindert das Zustandekommen hinterer Synechien nur dadurch, dass es den Pupillarrand bis in das Bereich der hinteren Kammer zurückzieht, so dass zwischen demselben und der Linsenkapsel eine Flüssigkeitsschicht sich befindet. Dicht neben einer vorhandenen Synechie ist dies eben nicht möglich, der Pupillarrand bleibt mit der Linsenkapsel in Berührung, und recidivirende Iritis bewirkt daher häufig eine ringförmige Verwachsung. Der Pupillarrand zeigt sich durch einen mehr oder weniger breiten, grauen Streifen neugebildeten Gewebes der Linsenkapsel angeheftet, die Pupille erheblich verengert, und entweder ohne weitere Auflagerungen, oder mit einem neugebildeten Gewebe bedeckt, in welchem die mikroskopische Untersuchung zahlreiche Pigmentzellen und häufig auch Blutgefässe nachweist.

Wenn auch nur noch ein ganz kleiner Theil des Pupillarrandes frei bleibt, und den Zusammenhang zwischen vorderer und hinterer Kammer unterhält, was gewöhnlich am oberen Umfange der Fall ist, so bleibt die Iris in ihrer normalen Lage. Ist jedoch die ringförmige Verwachsung des Pupillarrandes vollständig abgeschlossen, so wird durch Ansammlung von Flüssigkeit in der hinteren Kammer, zwischen Linsenkapsel und Iris, die Peripherie der letzteren nach vorn getrieben, weshalb der Pupillarrand kraterförmig eingesunken erscheint. Die Vortreibung der Irisperipherie geschieht gewöhnlich nicht in gleichmässiger, sondern in unregelmässig hügeliger Weise, theils deshalb, weil die Iris immer einzelne weniger dehnbare Gewebszüge ent-

hält, theils aber beschränken sich die Verwachsungen nicht überall lediglich auf den Pupillarrand, sondern erstrecken sich stellenweise von dort aus auch auf einzelne weiter peripherisch gelegene Stellen des Uvealblattes. Die in der hinteren Augenkammer angesammelte Flüssigkeit besteht aus Humor aqueus mit exsudativen Beimischungen, wenigstens zeigt sie eine gelbliche Farbe, wenn man sie bei der Iridectomie ausfliessen sieht.

Sobald einmal ringförmige Verwachsungen des Pupillarrandes zu Stande gekommen, und die Iris buckelförmig nach vorn getrieben ist, führt die Krankheit, sich selbst überlassen, zu unheilbarer Erblindung. Durch Atropininstallation ist die feste ringförmige Verwachsung des Pupillarrandes nicht zu überwinden, und die völlige Unwirksamkeit der früher in Anwendung gezogenen Quecksilbermittel, sowie überhaupt jeder medicamentösen Behandlung dieser Krankheit ist hinlänglich erwiesen.

In Fällen, in welchen es sich um einfach recidivirende Iritis (nicht von vorn herein um Irido-Choroiditis) handelt, ist unter diesen Umständen intraoculare Drucksteigerung mit glaucomatöser Sehnerven-Excavation eine nicht seltene Erblindungsursache. Aufgabe der Therapie ist es daher, der Entwickelung intraocularer Complicationen zuvorzukommen durch Wiederherstellung einer freien Oeffnung zwischen vorderer und hinterer Kammer. Erst durch v. Graefe[1]) wurde dieser Zusammenhang der Dinge erkannt, und die eben genannte Erblindungsursache durch die Iridectomie beseitigt. Auch dann, wenn in Folge von recidivirender Iritis der Pupillarrand nicht ganz, aber grösstentheils verwachsen ist, ist die Iridectomie aus prophylactischen Rücksichten indicirt. Man darf nicht abwarten, bis ein neuer Anfall von Iritis eintritt und durch ringförmige Verwachsung die Iridectomie unabweisbar macht, denn der Heilungsverlauf der Operation ist bei bestehender Iritis viel ungünstiger, als bei entzündungsfreien Augen.

Die Rückfälle der Iritis werden zwar nicht, wie man gehofft hatte, durch die Iridectomie verhindert, aber sie verlieren ihren gefahrdrohenden Character, weil nun eine offene Verbindung zwischen vorderer und hinterer Kammer gesichert bleibt.

In manchen Fällen, welche mit vollständiger Verwachsung des Pupillarrandes, buckelförmiger Vortreibung der Irisperipherie und kraterförmig eingesunkenem Pupillarrand zur Behandlung kommen, handelt es sich nicht um einfache recidivirende Iritis, sondern von

---

[1]) v. Graefe's Archiv. Bd. II.

vorn herein um Irido-Choroiditis, oder richtiger um Choroiditis mit secundärer Iritis. Eine genaue ophthalmoscopische Diagnose wird gewöhnlich durch die Verengerung des Pupillargebietes und durch die Trübung der brechenden Medien verhindert. Das Vorhandensein von intraocularen Complicationen verräth sich aber durch den Mangel an Uebereinstimmung zwischen der ophthalmoscopischen Durchsichtigkeit der brechenden Medien und dem Sehvermögen, so dass z. B. bei der ophthalmoscopischen Beleuchtung noch ein deutlicher rother Reflex vom Augenhintergrund zu gewinnen ist, während der Patient nicht mehr im Stande ist, Finger zu zählen; oder es sind Gesichtsfelddefecte vorhanden. Auf eine wesentliche Verbesserung durch die Iridectomie ist dann nicht mehr zu rechnen. Eine ebenso vorsichtige Prognose erfordern diejenigen Fälle, in welchen sich Cataract entwickelt hat. Meistens ist dabei gleichzeitig eine abnorme Weichheit des Auges, ein leichter Grad von Atrophie vorhanden. Selbst beim Vorhandensein eines guten Lichtscheins ist unter diesen Umständen in der Regel wenig zu erreichen, da gewöhnlich ausser der Linse auch der Glaskörper in erheblicher Weise getrübt, und wahrscheinlich auch die Retina erkrankt ist.

In ganz veralteten Fällen von Iridochoroiditis kommt es nicht selten zur Verkalkung der Linse. Die Pupille erscheint kreideweiss, oder wenn sich, wie manchmal der Fall ist, vor dem Kalkconcrement innerhalb der Linsenkapsel noch etwas Flüssigkeit befindet, hellgrau gefärbt. Die Iris ist dabei in hohem Grade atrophirt, und fest mit der verkalkten Linse verwachsen. Selbst wenn in solchen Fällen noch ein guter Lichtschein besteht, darf dennoch auf operative Eingriffe nur sehr geringe Hoffnung gesetzt werden.

Als Heilmittel gegen Iritis überhaupt darf man die Iridectomie natürlich nicht auffassen, im Gegentheil ist es besser, bei bestehender Iritis nicht zu operiren, sondern, wenn nicht dringende Gründe vorliegen, mit der Operation zu warten bis nach Ablauf der Entzündung; so lange auch nur ein kleiner Theil des Pupillarrandes frei bleibt, bringt eine nicht complicirte Iritis das Sehvermögen nicht in Gefahr. Da die ringförmige Verwachsung gewöhnlich am oberen Umfang der Pupille zuletzt zum Abschluss kommt, so empfiehlt es sich, die Iridectomie nach oben anzulegen. Auch die optischen Störungen, welche die Iridectomie mit sich bringt, fallen dabei am geringsten aus, da die neugebildete Pupille durch das obere Lid zum Theil verdeckt wird.

Bei festen und schon lange bestehenden ringförmigen Verwachsungen des Pupillarrandes ist es rathsam, bei der Iridectomie auf die

Ablösung der Synechien von der Kapsel zu verzichten, da man sonst Gefahr laufen könnte, die Linsenkapsel einzureissen. Man fasst also, nach Eröffnung der vorderen Kammer, die Iris dicht vor dem Pupillarrand, um sie beim Anziehen der Pincette durchzureissen, und den fest mit der Linsenkapsel verwachsenen Pupillarrand zurückzulassen. Die Eröffnung der vorderen Kammer kann ebensowohl mit dem Lanzenmesser, als mit dem schmalen Messer ausgeführt werden. Letzteres bietet den Vortheil, dass es auch bei engerer vorderer Kammer leicht zwischen Iris und Cornea geführt werden kann und dort die Anlegung eines hinreichend grossen Schnittes gestattet. Allerdings zeigt bei letzterer Schnittführung die Wunde, wegen der steilen Richtung des Wundkanals, viel weniger Tendenz durch den blossen Gegendruck der Wundränder ventilartig zu schliessen, als bei der flachen Schnittführung mit dem Lanzenmesser. Dieser Umstand kann in Betracht kommen, wenn gleichzeitig mit Glaskörperverflüssigung auch Defecte in der Zonula vorhanden sind. Langsames Aussickern des Glaskörpers, vollständiger Collapsus und endlicher Ausgang in Atrophie des Auges kann als Folge einer Schnittführung eintreten, welche eine zu leicht klaffende Wunde hinterlässt. Das Lanzenmesser verdient daher in diesen Fällen in der Regel den Vorzug.

Unter dem Namen der Corelyse hat man verschiedene Operationsmethoden in Vorschlag gebracht, welche den Zweck haben, die Verwachsungen zwischen Iris und Linsenkapsel zu zerreissen. Diese Operation hat einen wesentlichen Mangel, sie hat nämlich keine Indicationen. Vereinzelte Synechien geben überhaupt keinen Grund zu operativen Eingriffen, ist aber nahezu vollständige Verwachsung des Pupillarrandes oder gar Pupillar-Abschluss mit Vortreibung der Irisperipherie eingetreten, so würde die Corelyse die Gefahr der Kapsel-Zerreissung mit sich bringen.

Wenn bei ringförmiger Verwachsung des Pupillarrandes die Irisperipherie nicht vorgetrieben wird, und nicht etwa feine, auch bei focaler Beleuchtung mit Lupenvergrösserung und Atropin-Mydriasis nicht nachweisbare Lücken, den Zusammenhang zwischen vorderer und hinterer Kammer unterhalten, was übrigens kaum während längerer Zeit stattfinden dürfte, so kann man nur annehmen, dass eine ausgedehnte Flächenverklebung des Uvealblattes mit der Linsenkapsel die Vortreibung der Irisperipherie verhindert. Diese Flächenverklebung kann sich bei acutem Verlaufe sofort am ganzen Uvealblatt entwickeln, sie kann aber auch neben stellenweiser Flüssigkeitsansammlung zwischen

Linse und Uvealblatt und buckelförmiger Vortreibung der Irisperipherie nur in beschränktem Umfange vorhanden sein. Es geschieht daher auch in solchen Fällen, dass bei der Iridectomie, wenn man dafür eine nicht vorgetriebene Stelle der Iris benutzt, nur das mit der Pincette gefasste Irisstroma entfernt wird. Die künstliche Pupille erscheint dann zwar tief schwarz, allein die focale Beleuchtung lässt als die Ursache dieser Färbung das stehengebliebene Uvealblatt erkennen. Ein etwa beabsichtigter optischer Effect wird dadurch natürlich vereitelt, die freie Communication zwischen vorderer und hinterer Kammer aber dennoch hergestellt. Bemerkenswerth ist es, dass totale Flächenverwachsung des Uvealblattes mit der Linsenkapsel andauernd bestehen kann, ohne zu intraocularen Complicationen zu führen, welche bei totaler ringförmiger Synechie und Ansammlung von Flüssigkeit in der hinteren Kammer einzutreten pflegen.

Secundäre Iritis kommt nicht selten vor als Folgezustand von Entzündungsprocessen, welche in den collateralen Gefässgebieten verlaufen.

Es gehören hierher zunächst diejenigen Fälle von Keratitis, bei welchen die tiefen Schichten der Hornhaut betheiligt sind, z. B. eitrige und interstitielle Keratitis, selbst Pannus trachomatosus, wenn er in die tiefen Schichten der Hornhaut eindringt.

Zu secundärer Iritis geben ferner fast alle Fälle von acuter Choroiditis Veranlassung, und zwar ebensowohl diejenigen, welche unter stürmischen Erscheinungen zu rascher Erblindung führen, als solche, welche mit einzelnen acuteren Exacerbationen im Ganzen mehr chronisch verlaufen. Auch zu Netzhautablösung kann sich im späteren Verlaufe Iridochoroiditis hinzugesellen. Natürlich ist in allen diesen Fällen auch der Ciliarkörper an der Entzündung betheiligt.

Iritis syphilitica gehört zu den frühzeitigeren Symptomen der secundären Syphilis, und kommt in der Regel gleichzeitig mit Condylomen oder mit Roseola syphilitica zur Beobachtung.

Bei weitem die meisten Fälle von Iritis, welche gleichzeitig mit anderen syphilitischen Erscheinungen zur Beobachtung kommen, unterscheiden sich durch keinerlei anatomische Charactere von der idiopathischen Iritis. Häufiger als bei letzterer werden beide Augen gleichzeitig befallen. Auch bei Kindern, welche erst nach der Geburt (durch die Amme oder Vaccination u. s. w.) inficirt worden sind, kommt

syphilitische Iritis vor, während einfache Iritis im Kindesalter sonst nur selten beobachtet wird.

Nur in einer Minderzahl von Fällen ist die Iritis durch das Vorhandensein kleiner Gummageschwülste sofort als syphilitisch zu erkennen (Iritis gummosa). Fast immer ist neben dem Gumma Verwachsung des Pupillarrandes mit der Linsenkapsel vorhanden. Diese Bildungen wachsen aus dem Gewebe der Iris, meistentheils in der Nähe des Pupillarrandes hervor, und erscheinen zunächst als blosse Anschwellung des Parenchyms selbst; erst nach und nach wölbt sich die kleine Geschwulst daraus hervor in Gestalt eines blass gelblichen oder gelblich röthlichen, leicht durchscheinenden, mit mehr oder weniger deutlichen Blutgefässen durchzogenen Knötchens. Bei zweckmässiger Behandlung pflegen diese Gummata rasch zu schrumpfen und sich in's Gewebe der Iris, spurlos oder mit Hinterlassung eines missfarbigen Fleckes, zurückzuziehen.

Die Prognose der syphilitischen Iritis ist durchschnittlich kaum weniger günstig als die der idiopathischen Form, doch ist zu berücksichtigen, dass Complicationen mit Choroiditis und einer eigenthümlichen Form feiner Glaskörpertrübungen oder auch mit Retinitis vorkommen. Die Gummata der Iris sind, so lange sie klein bleiben, nicht gefährlich, können aber, wenn sie in einen rasch progressiven Wucherungsprocess gerathen, doch bedenklich werden.

Für die Therapie ist zunächst und unter allen Umständen Atropinmydriasis erforderlich. Bei Iritis gummosa wird man meistens zu einer rasch wirkenden mercuriellen Allgemeinbehandlung zu greifen haben, während in Fällen, in denen weder die Iris an sich, noch die anderen syphilitischen Erscheinungen einen bedrohlichen Charakter zeigen, auch die therapeutischen Indicationen für die Allgemeinbehandlung einen freieren Spielraum finden. Auch bei Iritis gummosa ist der anderweitige Nachweis der Syphilis nothwendig, da ähnlich aussehende Geschwülste der Iris unabhängig von Syphilis vorkommen.

Von den Allgemeinkrankheiten, welche in einem nachweisbaren Zusammenhang mit acuter Entzündung der Pigmenthaut stehen, ist ausser der Syphilis noch die Variola und die Febris recurrens zu nennen. Bei Variola handelt es sich meistens um acute Iritis oder Iridochoroiditis mit Glaskörpertrübungen, wobei natürlich auch der Ciliarkörper betheiligt ist, während die mit Febris recurrens[1])

[1]) Mackenzie, Practical treatise. London. 1854. pag. 598. — Blessig. Compte rendu du Congrès international d'ophthalmologie. Paris, 1868. — Est-

zusammenhängende Augenentzündung gewöhnlich weniger stürmisch auftritt und ein lehrreiches Beispiel dafür liefert, wie sehr die Krankheiten des Uvealtractus ohne scharfe Grenze in einander übergehen. Die neueren Beobachter bezeichnen dieselbe trotz ihrer im wesentlichen übereinstimmenden Befunde theils als Iridochoroiditis, theils als Cyclitis.

Von den während einer hiesigen Recurrens-Epidemie zu meiner Beobachtung gekommenen Fällen traten die meisten auf nach dem zweiten oder dritten Fieberanfall, welcher dann gewöhnlich auch der letzte war. Fast in der Hälfte der Fälle handelte es sich um einseitige incomplicirte Iritis mässigen Grades; etwa $^1/_3$ der Patienten zeigte diffuse, punktförmige oder flockige flottirende Glaskörpertrübungen ohne jede Spur von Iritis, überhaupt ohne äusserlich sichtbare Krankheitserscheinungen, während der Rest (etwa $^1/_5$ der beobachteten Fälle) Iritis mit Glaskörpertrübungen aufwies. In der weit überwiegenden Mehrzahl war nur das eine Auge erkrankt. Im Ganzen zeigte die Erkrankung einen recht milden Verlauf; auch die äusserlich sichtbaren Entzündungserscheinungen waren mässig und steigerten sich nur ganz ausnahmsweise zu chemotischer Schwellung der Conjunctiva. Die Behandlung beschränkte sich demnach auf die Anwendung von Atropin; nur bei dichteren Glaskörpertrübungen wurden Jodkali und diuretische Mittel zu Hülfe genommen. Gleichzeitig wurde natürlich der herabgekommene Kräftezustand der Patienten durch eine roborirende Diät berücksichtigt.

Andere Recurrens-Epidemien scheinen, den vorliegenden Beschreibungen nach, heftigere Erkrankung der Augen zur Folge gehabt zu haben. Lebhafte Injection am Hornhautrand, chemotische Schwellung der Conjunctiva, feine punktförmige Niederschläge auf der hinteren Wand der Cornea, Hypopyon, dichte, stark reflectirende Glakörpertrübungen, häufig auch eine abnorme Weichheit des Auges werden als characteristische Erscheinungen aufgeführt. Das Zurückbleiben von Schwachsichtigkeit mit hinterer Polarcataract oder Glaskörpertrübungen, oder mit Pigmentveränderungen im vorderen Abschnitt der Choroidea ist beobachtet worden. Erblindung ist selten und kann durch die Folgen einer Iritis mit ringförmiger Verwachsung des Pupillarrandes oder durch Netzhautablösung herbeigeführt werden.

---

lander, Arch. f. Ophth. Bd. XV. 2. pag. 108. — Logetschnikow, Arch. f. Ophth. Bd. XVI. 1. pag. 353. — Peltzer, Berl. klin. Wochenschr. 1872. No. 37.

Eine andere hierher gehörige Krankheit ist die bei Meningitis cerebrospinalis epidemica[1]) vorkommende Iridochoroiditis. Auch hier sind Choroidea, Ciliarkörper und Iris gleichzeitig erkrankt, doch scheint hier der Process in der Choroidea zu beginnen. Gleich zu Anfang sieht man neben pericornealer Injection und sonstigen äusseren entzündlichen Erscheinungen eine in der Tiefe des Auges gelegene graue Trübung, welche durch eine vollständig undurchsichtige und stark lichtreflectirende Trübung des ganzen Glaskörpers verursacht wird. Bald treten auch die Zeichen der Iritis hierzu, welche dann in der Regel zu totaler Flächenverwachsung der Iris mit der Linsenkapsel führt. Die vordere Kammer wird durch Vorrücken der Linse verengert, die Iris durch Atrophie verdünnt und schliesslich tritt ein mässiger Grad von Atrophia bulbi ein. Das Sehvermögen geht schon in einer sehr frühen Krankheitsperiode verloren.

Nicht immer ist der Verlauf der eben geschilderte: es kann z. B. geschehen, dass Erblindung durch Choroiditis und Glaskörpertrübung eintritt, während die Pupille durch Atropin anhaltend erweitert gehalten wird. In anderen Fällen bleibt trotz des Ausgangs in Atrophie mässigen Grades etwas Lichtschein vorhanden; nur selten verläuft die Krankheit ohne wesentliche Sehstörungen und mit Hinterlassung weniger iritischer Synechien. Sie ist bald einseitig, bald auf beiden Augen vorhanden.

Meistens werden Kinder in den ersten sechs Lebensjahren befallen. Der Zusammenhang zwischen Meningitis und Choroiditis lässt sich mit grosser Wahrscheinlichkeit durch die von Schwalbe nachgewiesene directe Verbindung zwischen dem arachnoidalen Lymphraum und den Lymphräumen des Auges erklären.

Tuberculose der Iris kommt vor in Gestalt einer wuchernden Granulationsgeschwulst besonders bei Kindern in den ersten Lebensjahren. Die Geschwulst kann im Verlauf von 2 bis 3 Monaten einen erheblichen Umfang erreichen und schliesslich die Hornhaut durchbrechen, oder es erfolgt Ausgang in Atrophie des Auges ohne vorherigen Durchbruch. Eine andere zur Tuberculose gerechnete Krankheitsform besteht im Vorhandensein einer Anzahl kleiner Knötchen in dem Gewebe mit gleichzeitiger Iritis. Diese Knötchen können im Verlauf

[1]) Salomon, Berl. klin. Wochenschrift. 1864. No. 33 — Knapp, Centralblatt f. die med. Wissenschaften. 1865. No. 33. — Kreitmeier, Aerztliches Intelligenzblatt für Bayern. 1865. No. 21 u. 22. — Jos. Jacobi, Arch. f. Ophth. Bd. XI. 3. pag. 157. — Schirmer, Klin. Monatsbl. f. Augenheilk. 1865. pag. 275.

von ½ bis 1 Jahre vollständig verschwinden, so dass nur die Reste der Iritis übrig bleiben. Der Nachweis der Tuberculose ist in diesen Fällen meistens recht unsicher, aber auch wenn sie in der Iris vorhanden ist, spielt sie inBezug auf das Allgemeinbefinden nur dieselbe Rolle wie andere »locale« Tuberculosen z. B. der Lymphdrüsen u. s. w.

Wie vorsichtig man sein muss in der Beurtheilung der in der Iris vorkommenden Knötchen, beweisen die Fälle heftiger Iritis mit Knötchenbildung, welche durch das Eindringen von Raupenhaaren verursacht werden.[1]) Diese ganz eigenthümliche Krankheitsursache wirkt natürlich zunächst auf die Conjunctiva, in welcher ebenfalls eine Knötchenbildung stattfindet, und auf die Cornea, welche in Form umschriebener entzündlicher Heerde betheiligt wird. In den wenigen bisher nachgewiesenen Fällen waren die Raupen in das Auge gefallen oder hineingeworfen worden und dementsprechend fanden sich die Knötchen sowohl der Iris wie der Conjunctiva vorwiegend in der unteren Bulbushälfte. Eigenthümlich ist die lange Dauer der entzündlichen Processe (4—6 Monate bis 1 Jahr), was sich daraus erklärt, dass die Raupenhaare Zeit gebrauchen, ehe sie sich durch die Cornea bis in die Iris durchgearbeitet haben. Sehr bemerkenswerth ist die Thatsache, dass bei der anatomischen Untersuchung die Knötchen sowohl in der Conjunctiva als in der Iris die Structur eines Tuberkels zeigen, gleichzeitig aber auch das Vorhandensein eines Raupenhaares. Nachgewiesen als Ursachen sind bis jetzt besonders sog. Bärenraupen (Gastropacha rubi und Gastropacha pini); das Eindringen der Haare wird wahrscheinlich begünstigt durch das unmittelbar nach der Verletzung von dem Patienten ausgeübte Reiben des Auges und dadurch, dass einzelne Haare dieser Raupen einen gegen die Wurzel gerichteten, das Vordringen der Spitze also begünstigenden Zellbelag haben. Es ist ferner bemerkenswerth, dass die Hohlräume in den Haaren der Bärenraupen (Gastropacha rubi) und anderer Spinnerraupen (Saturnia-Arten) mit Drüsenschläuchen in directen Zusammenhang stehen, so dass die heftige Entzündung, welche diese Haare hervorrufen, auf eine chemisch wirkende Substanz bezogen werden darf.

[1]) H. Pagenstecher, Ophthalmologische Gesellschaft zu Heidelberg. 1883. — Weiss, Archiv für Augenheilkunde. Bd. XX. S. 341. — Wagenmann: v. Graefe's Archiv. Bd. XXXVI. 1. S. 126. — Krüger, Arch. f. Augenheilkunde. Bd. XXIV. 2. S. 147. u. XXV. 357.

Als Descemetitis, Hydromeningitis, Iritis oder Uveitis serosa hat man diejenigen Krankheitsformen bezeichnet, welche mit einer eigenthümlichen Betheiligung der Descemet'schen Membran auftreten. Man sieht an der hinteren Hornhautwand eine grössere oder geringere Anzahl feiner punktförmiger hellgrauer Flecke, von denen die grösseren manchmal eine dunkle Pigmentirung zeigen. Dieselben nehmen besonders die untere Hälfte der Hornhaut ein, und schon aus diesem Umstande lässt sich schliessen, dass es sich um Niederschläge aus dem Kammerwasser handelt.

Anatomische Untersuchungen dieser Veränderungen liegen nur zwei vor; die jüngste, von Knies[1]) veröffentlicht, bezieht sich auf die Augen einer während des Verlaufes der Augenentzündung an einer intercurrenten Laryngitis gestorbenen Patientin; ein anderes vor ungefähr 25 Jahren von mir untersuchtes Auge war wegen Iridochoroiditis von v. Graefe enucleirt worden. Beide Befunde stimmen darin überein, dass die der Descemet'schen Haut nur locker anhaftenden Massen im wesentlichen aus Detritus und in Zerfall begriffenen Zellen bestehen, und dass dieselben Massen sich auch im Ligamentum pectinatum vorfinden. Uebereinstimmung besteht auch darin, dass in der Nähe der Niederschläge auch die Descemetis Veränderungen zeigt, welche einer Zellenvermehrung oder Kerntheilung ihrer Endothelzellen zu entsprechen scheinen, und von mir damals auch so gedeutet wurden, während Knies diese Veränderungen für Regenerationsvorgänge hält, durch welche das unter den grösseren und massenhafteren Niederschlägen zu Grunde gegangene Endothel des Descemetis wieder ersetzt wird.

Diese punktförmigen Niederschläge auf der Descemet'schen Membran finden sich ausnahmsweise auch in Fällen, welche sich durch ihren ganzen Verlauf als einfache Iritis erweisen; aber bei weitem in den meisten Fällen handelt es sich nicht um einfache Iritis, sondern um Iridochoroiditis, natürlich auch mit Betheiligung des Ciliarkörpers.

Die Beschwerden sind in der Regel gering, so dass die Patienten gewöhnlich erst durch die von der Hornhauttrübung abhängige Sehstörung aufmerksam gemacht werden. Neben mässiger pericornealer Injection und den erwähnten punktförmigen Trübungen der Descemetschen Membran findet man in der Regel auch einzelne Verwachsungen des Pupillarrandes, in manchen Fällen aber auch keine sichtbare

[1]) Archiv für Augenheilkunde. Bd. IX. S. 1.

Veränderung der Iris. Die Beschläge auf der Descemetis sind nicht immer schon mit blossem Auge sichtbar, sondern erst bei focaler Beleuchtung oder Durchleuchtung der brechenden Medien mit dem Augenspiegel; besonders bei gleichzeitiger starker Vergrösserung durch ein hinter dem Augenspiegel angebrachtes starkes Convexglas von 20 Meter-Linsen; bei nach oben gerichteter Sehachse des Patienten tritt dann auf dem rothen Hintergrund der Pupille selbst die feinste staubartige Punctirung deutlich hervor. Ein Irrthum kann dadurch herbeigeführt werden, dass manchmal bei Iritis mit vollständiger Atropin-Erweiterung der Pupille nicht nur grössere Pigmentreste des Uvealblattes, sondern auch eine grosse Anzahl sehr feiner Pigmentpunkte auf der vorderen Linsenkapsel erkennbar sind. Die Verwechslung lässt sich dadurch vermeiden, dass bei stärkerer Vergrösserung die auf der Linsenkapsel liegenden Pigmentpunkte gleichzeitig mit dem Pupillarrand deutlich gesehen werden, was mit Niederschlägen auf der Descemetis natürlich nicht der Fall ist. Gleichzeitig weist die ophthalmoscopische Untersuchung häufig das Vorhandensein von Glaskörpertrübungen nach, welche manchmal als feine punktförmige Massen besonders den vorderen Theil des Glaskörpers einnehmen. Endlich ist in vielen dieser Fälle auch eine deutliche Schwellung und Trübung des intraocularen Sehnervenendes und Hyperämie der Netzhautvenen vorhanden (Neuritis). Gewöhnlich ist nur das eine Auge erkrankt, ausnahmsweise werden beide Augen nach einander befallen.

Als wesentlichen anatomischen Befund fand Knies in der gesammten Uvea (Iris, Ciliarkörper, Choroidea) eine starke zellige Infiltration, welche ihren Höhepunkt am Irisansatz und den angrenzenden Theilen des Ciliarkörpers erreichte.

In der Iris zeigte sich diese zellige Infiltration am stärksten entwickelt an ihrer Vorderfläche, sodass die hier zu einzelnen die Oberfläche überragenden Herden angehäuften Rundzellen schliesslich in den Humor aqueus hineinfallen, in der vorderen Kammer zu Boden sinken und zu Flocken zusammengeballt durch die Augenbewegungen nach dem Gesetz der Centrifugalkraft (Arlt) nach vorn und an die Descemetis angetrieben werden, wo sie einem fortgesetzten Zerfall unterliegen. Die dunkle Farbe, welche diese Niederschläge manchmal zeigen, darf bezogen werden auf Pigmentkörnchen aus den pigmentirten Stromazellen der Iris, die wohl nur secundär in Folge der Ansammlung von Rundzellen zu Grunde gehen. Ein Theil der in den Humor aqueus gelangenden Zellen mag wohl auch aus dem Ciliarkörper durch die Maschen des Ligamentum pectinatum gewandert

sein. Auch den Glaskörper fand Knies am stärksten in seinem vorderen Theil mit Zellen und Zellentrümmern durchsetzt. Die zellige Infiltration der Choroidea erstreckte sich in nicht ganz gleichmässiger Weise über die ganze Fläche derselben bis an die Eintrittsstelle des Sehnerven und ging hier direct in das intraoculare Sehnervenende über, welches geschwellt und mit reichlichen Rundzellen durchsetzt erschien; diese Veränderungen griffen nur sehr wenig auf die angrenzende Netzhaut über, waren dagegen in der Lamina cribrosa am stärksten entwickelt und erstreckten sich auch in den orbitalen Theil des Sehnerven hinein. Eine sehr ausgesprochene zellige Infiltration war im subvaginalen Lymphraum, in der Pialscheide des Opticus vorhanden und erstreckte sich bis in die Schädelhöhle hinein.

Der Verlauf ist in der Regel ziemlich langwierig, auf Monate ausgedehnt, und wird häufig durch Recidive in die Länge gezogen. Als eine zu fürchtende Complication wird Glaucom genannt, kommt aber nur sehr selten dabei vor. Genau genommen handelt es sich nicht um eine einheitliche Krankheitsform, sondern nur um das vereinzelte Symptom der Niederschläge auf der inneren Hornhautwand, welches bei allen Formen von Iritis und sogar auch ohne jede Iritis zu Stande kommen kann, denn die Auswanderung der zelligen Elemente kann auch vom Ciliarkörper aus geschehen.

Die Behandlung erfordert Atropin, so weit es eben durch die Iritis indicirt wird und nur so viel, als gerade genügt, um die Pupille weit zu halten. Das Hauptgewicht lege ich auf eine Schwitzkur mit Natr. salicylicum; 2 bis 3 Grm. Natr. salicyl. werden in Dosen von 1 Grm. und in Zwischenräumen von etwa 15 Minuten gegeben; Patient in Decken eingewickelt und die Diaphorese nöthigenfalls durch etwas Fliederthee unterstützt, und etwa 2 Stunden lang unterhalten. Die Behandlung wird mit zeitweiligen Unterbrechungen einige Wochen fortgesetzt. Pilocarpininjectionen empfehlen sich weniger wegen der unangenehmen Nebenwirkungen dieses Mittels. Von anderer Seite werden besonders die Mercurialien (Inunctionskur, Calomel etc.) empfohlen. Auch Jodkali kann Verwendung finden; in hartnäckigen Fällen scheinen auch Ableitungen auf die Haut nützlich zu sein.

Nicht nur in Fällen mit Niederschlägen auf die Descemetis, sondern überhaupt recht häufig lässt sich nachweisen, dass Iris und Choroidea gleichzeitig entzündlich erkrankt sind, natürlich ist dann auch der Ciliarkörper dabei betheiligt, ohne dass irgend welche besondere Erscheinungen dadurch veranlasst werden. Iridocyclitis ist jedenfalls häufiger vorhanden, als man glaubt, auch bei ganz mild

verlaufenden Entzündungen, doch ist das Wort hauptsächlich für schwere Entzündungen gebraucht worden, besonders zur Bezeichnung der sympathischen Augenentzündungen.

Um einige Uebersicht in das Gebiet der sympathischen Augenerkrankungen zu bringen, ist es zunächst nothwendig, zwei ganz verschiedene Dinge auseinander zu halten, nämlich die sympathischen Neurosen und die sympathischen Entzündungen. Da die Physiologie zahlreiche Beispiele liefert für den nervösen Zusammenhang beider Augen, so ist auch das Vorkommen pathologischer Beispiele selbstverständlich. Es kann geschehen, dass ein auf dem einen Auge vorhandener entzündlicher Reizzustand auch auf das andere Auge übergeht; dass z. B. ein Auge mit Keratitis oder Iritis lichtscheu ist, fällt nicht auf, aber es kommt vor, dass auch das andere ganz gesunde Auge bei völligem Verschluss des erkrankten, ebenfalls durch gewöhnliches Tageslicht in hohem Grade geblendet wird, wie bei Nachlass der Entzündung auch die consensuelle Lichtscheu verschwindet. Ebenso kann es geschehen, dass nach Erblindung des einen Auges auf dem andern quälende subjective Lichterscheinungen auftreten, welche sympathisch bedingt sein, oder auch eine vom andern Auge ganz unabhängige centrale Ursache haben können. Das erstere wird man annehmen dürfen, wenn sofort nach der Enucleation oder besser Resection des Sehnerven am erblindeten Auge die Lichterscheinungen auf dem andern verschwinden. In allen derartigen Fällen, welche ich gesehen habe, hatte das erblindete Auge noch einige Lichtempfindung, so dass noch leistungsfähige Sehnervenfasern vorhanden waren, welche die Uebertragung auf das zweite Auge vermitteln konnten. Es ist eine sicher festgestellte Thatsache, dass sympathische Reizungserscheinungen sehr lange bestehen können, ohne irgend welche weitere Folgen; die häufig ausgesprochene Vermuthung, dass sie Vorläufer sympathischer Entzündung seien, ist durchaus unhaltbar.

Die sympathischen Entzündungen haben ihren Grund meistens in Verletzungen des Auges, besonders am Hornhautrand und in der Ciliarkörpergegend. Man hat wohl ein zu grosses Gewicht auf die Gegenwart fremder Körper im Auge gelegt; dieselben können nur durch die von ihnen bewirkte Entzündung das andere Auge in Mitleidenschaft ziehen. Fälle, in welchen nach Verletzung des einen Auges etwa 4—12 Wochen später eine Entzündung des zweiten Auges auftritt, sind in der That so häufig, dass der ursächliche Zusammenhang nicht bezweifelt werden kann. Die sympathische Entzündung,

welche auf dem zweiten Auge auftritt, hat an sich nichts charakteristisches; wahrscheinlich können alle Formen von Iritis und Irido-Choroiditis, welche überhaupt vorkommen, auch als sympathische Entzündung auftreten. In vielen Fällen sind gleich von Anfang an punktförmige Beschläge auf der Descemetis vorhanden, doch können dieselben ebenso gut auch fehlen, und ihr Vorhandensein beweist natürlich nichts für die sympathische Natur der Erkrankung.

Die gewöhnlich als »typisch« betrachtete sympathische Iridocyclitis charakterisirt sich durch einen lebhaften Wucherungsprocess im Pigmentblatt der Iris, welcher auch auf den Ciliarkörper übergeht und die Bildung einer gefässhaltigen Bindegewebsmembran zur Folge hat. Die Pupille ist erheblich verengt oder durch Exsudatmembranen verschlossen; ist die Iris hellfarbig, so zeigt sich ihre Oberfläche nicht selten mit einer Anzahl dunkler bräunlicher Punkte übersäet, welche, wie ich bei der anatomischen Untersuchung solcher Fälle gefunden habe, auf einen umschriebenen Schwund des Stroma, und davon abhängiges Durchschimmern des Uvealpigmentes zu beziehen sind. Manchmal sind gleichzeitig auf der Iris einzelne Gefässe zu erkennen, wahrscheinlich kleine Venen, welche ausgedehnt werden in Folge des gehinderten venösen Rückflusses oder auch in Folge des Gewebsschwundes auf der Oberfläche der Iris deutlicher hervortreten. Die Cornea erscheint verkleinert und abgeflacht, weniger durchsichtig als normal, die vordere Kammer ist eng, Iris und Linsensystem sind nach vorn gedrängt, wobei einzelne Stellen der Irisperipherie durch Schrumpfung der erwähnten Gewebsneubildung nach dem Ciliarkörper hin zurückgezogen erscheinen können.

Doch habe ich Fälle gesehen, in welchen genau dieselbe Form von Iridocyclitis auf beiden Augen spontan entstanden war ohne vorausgegangene Verletzung.[1])

Die Diagnose der sympathischen Irido-Choroiditis kann sich also nicht auf den objectiven Befund gründen, sondern nur darauf, dass einige Zeit nach Verletzung des einen Auges eine Entzündung des Uvealblattes am anderen Auge auftritt, je grösser die Zwischenzeit zwischen beiden Thatsachen wird, um so unwahrscheinlicher wird natürlich der ursächliche Zusammenhang, denn Iritis und Irido-Choroiditis tritt recht häufig ohne nachweisbare Ursache auf. Spontan entstandene intraoculare Erkrankungen des einen Auges können möglicher Weise ebenfalls sympathische Erkrankung des zweiten Auges

[1]) Ophthalmologische Gesellschaft. Heidelberg 1891. S. 109.

zur Folge haben, doch ist der ursächliche Zusammenhang dann nicht nachweisbar, denn Verlust des einen Auges schützt nicht gegen Erkrankung des zweiten. Ebenso ist es möglich, dass auch atrophische Augen dadurch, dass sich frische entzündliche Processe in ihnen entwickeln, Ausgangspunkt sympathischer Entzündung werden können, doch muss die frische Entzündung des atrophischen Auges zunächst nachgewiesen sein. Ein übertriebenes Gewicht hat man in dieser Beziehung auf die Druckempfindlichkeit des Ciliarkörpers gelegt. Es ist geradezu eine Seltenheit, ein atrophisches Auge zu finden, dessen Ciliarkörper in seinem oberen Umgange gegen Druck nicht empfindlich ist, und man kann sich leicht davon überzeugen, dass das Jahre lang so bleiben kann, ohne irgend welche sympathischen Folgen.

Der Umstand, dass das eine Auge atrophisch und in der Ciliarkörpergegend auf Druck empfindlich ist, berechtigt daher keineswegs, irgend etwas, was am anderen Auge geschieht, als sympathisch zu bezeichnen — und doch ist in der Literatur lediglich auf diesen Umstand hin fast alles, was überhaupt einem Auge passiren kann, von Conjunctivitis und Keratitis bis zu Glaucom und Sehnervenatrophie auch als „sympathisch“ beschrieben worden. Ebenso steht es mit den sympathischen Reizungserscheinungen; auch hier kommt nichts vor, was nicht auch aus anderer Veranlassung geschehen könnte; ein grosser Theil der als „sympathisch“ bezeichneten Reizungserscheinungen unterscheidet sich durch nichts von den Beschwerden der conjunctivalen oder nervösen Asthenopie.

Der Verlauf der sympathischen Entzündungen ist immer ein sehr langwieriger und die Prognose durchschnittlich ungünstig. Die Krankheit kann nach vielfachen Exacerbationen endlich mit einer mehr oder weniger erheblichen Beschädigung des Sehvermögens zum Stillstand kommen, oder die Spannungsverminderung nimmt immer mehr zu und geht endlich in Atrophie des Auges über. Doch sind auch Fälle von Heilung wirklich sympathischer Entzündungen nachgewiesen.

Der Weg des Uebergangs der Krankheit von dem einen Auge auf das andere ist nicht sicher nachgewiesen. Schon Mackenzie[1]), welcher zuerst die sympathische Entzündung in ausführlicher und naturgetreuer Weise schilderte, hat die drei nächstliegenden Möglichkeiten, welche in Betracht kommen, erwähnt, nämlich die Ueber-

[1]) Practical treatese on the diseases of the eye. London, 1854. S. 64.

tragung durch die Gefässe, durch die Ciliarnerven und durch die Sehnerven. Den letzten Weg hielt er für den wahrscheinlichsten, und diese Ansicht blieb auch die herrschende, bis H. Müller[1]) aus dem Umstande, dass in den von ihm untersuchten Fällen die Sehnervenfasern zu Grunde gegangen, die Ciliarnerven dagegen erhalten waren, den Schluss zog, dass die letzteren zur Uebertragung wohl eher geeignet gewesen wären als die gar nicht vorhandenen Sehnervenfasern. Lediglich auf diese Thatsache hin hat man die Theorie aufgebaut, dass die Ciliarnerven im Stande seien, im zweiten Auge entzündliche Processe einzuleiten — eine Behauptung, für welche die gesammte übrige Pathologie kein Seitenstück liefert. Erst die oben erwähnten Befunde, welche Knies[2]) bei Uveitis mit Niederschlägen auf der Descemetis vorfand, veranlassten diesen, auch den Uebergang der sympathischen Entzündung von dem einen Auge zu dem anderen auf dem Wege der Pialscheide des Schnerven oder überhaupt in den Lymphbahnen der Sehnerven zu suchen. Deutschmann[3]) schloss aus seinen Experimenten am Kaninchen, dass pathogene Microorganismen auf diesem Wege von dem einen Auge auf das andere übergehend, Ursache der sympathischen Entzündung wären, doch ist diese Ansicht bisher von andern Untersuchern nicht bestätigt worden. Jedenfalls aber entspricht die Vermuthung, dass die Krankheit im Wege der Sehnerven (natürlich nicht der Sehnervenfasern) übertragen wird, am meisten den klinischen Thatsachen. Die Ciliarnerven-Theorie erklärt z. B. nicht, warum zwischen der Verletzung des ersten und dem Ausbruch der sympathischen Entzündung im zweiten Auge stets ein Zwischenraum von mindestens 4 Wochen liegt, während der am Sehnerven fortkriechende Process jedenfalls eine gewisse Zeit braucht ehe er das zweite Auge erreicht. Vollends die Fälle von Ausbruch der sympathischen Entzündung nach der Enucleation sind für die Ciliarnerven-Theorie unüberwindlich, sie erklären sich aber sehr leicht, wenn bereits vor der Enucleation der Krankheitsprocess sich im Sehnerven weiter verbreitet hatte.

Die sympathischen Neurosen werden wohl grösstentheils im Wege der Ciliarnerven übertragen, und dies kann sogar durch extraoculare Reizung geschehen. So z. B. theilt Salomon[4]) einen Fall mit, in

---

[1]) v. Graefe's Arch. Bd. III. S. 454.

[2]) Archiv für Augenheilkunde. Bd. IX. S. 1 und Ophthalmologische Beiträge (Festschrift). Wiesbaden, 1881. Für Fr. Horner.

[3]) v. Graefe's Archiv. Bd. XXVIII. 2. S. 291 u. Bd. XXIX. 4. S. 261.

[4]) Dublin Quarterli Journal. Bd. XXXV. pag. 58.

welchem Irritationserscheinungen, welche die Veranlassung zur Enucleation gegeben hatten, nach dem Einlegen eines künstlichen Auges von Neuem auftraten, was man wohl so auffassen kann, dass die in der Orbita zurückgebliebenen Theile der Ciliarnerven, durch den mechanischen Reiz des künstlichen Auges irritirt, von Neuem Reizung des anderen verursachten.

Für subjective Lichterscheinungen würde auch die Uebertragung durch die Sehnervenfasern möglich sein, wenn das erst erkrankte Auge (wie in den von mir beobachteten Fällen) noch einigen Lichtschein besitzt.

Therapie. Sobald das Vorkommen sympathischer Erkrankungen allgemein anerkannt war, gab man sich auch der Hoffnung hin, dass die Enucleation des zuerst erkrankten Auges ein zuverlässiges Heilmittel sein würde, und wie bei jedem neuen Mittel, so lauteten auch in Bezug auf die Enucleation die ersten Berichte über die damit erreichten Resultate sehr glänzend. Je deutlicher aber im Verlaufe der Zeit die Natur der sympathischen Entzündungen erkannt wurde, um so unzweifelhafter stellte es sich heraus, dass die Enucleation nicht im Stande ist, eine einmal zum Ausbruch gekommene sympathische Entzündung rückgängig zu machen, nicht einmal ein Stillstand lässt sich damit erzielen. Es ergiebt sich daraus, dass die Enucleation eines Auges mit noch brauchbarem Sehvermögen nicht gerechtfertigt ist. Schon Mackenzie erwähnt Fälle, in denen das erst erkrankte Auge ein leidliches Sehvermögen behielt, während das sympathisch erkrankte vollständig zu Grunde ging. Auch die Fälle sind zahlreich, in welchen nach der Enucleation eine Besserung eintrat, schliesslich aber doch Recidive und Erblindung folgten. War die Enucleation nicht im Stande, Recidive zu verhüten, so kann man ihr auch logischer Weise nicht die post hoc eingetretene Besserung in Rechnung stellen, da ja gleichzeitig eine Menge von Umständen einwirken, welche eine Iridochoroiditis günstig beeinflussen. Der Kranke ist allen Schädlichkeiten entzogen, liegt doch meistens nach der Enucleation im Bett, wird mit Atropin behandelt u. s. w., so dass wir wohl annehmen dürfen, dass auch ohne Enucleation der Verlauf der sympathischen Entzündung genau derselbe gewesen sein würde. Die Fälle, welche jetzt noch die Heilwirkung der Enucleation bekräftigen sollen, sind sämmtlich Fälle von Iridochoroiditis mit Niederschlägen auf der Descemetis, welche überhaupt eine günstigere Prognose geben; und sieht man sich die betreffenden Krankengeschichten genauer an, so bleibt in vielen Fällen die sympathische Natur der Entzündung überhaupt zweifelhaft.

Das Hauptgebiet der Enucleation ist also ihre prophylactische Anwendung, sobald in Folge einer Verletzung sich Iridochoroiditis entwickelt und Aussicht auf Wiederherstellung des Sehvermögens nicht vorhanden ist, oder auch wenn in einem bereits erblindeten, bis dahin aber entzündungsfreien Auge neue Entzündungen auftreten. Einerseits freilich wird man, wenn das andere Auge gesund bleibt, niemals mit Bestimmtheit behaupten können, dass es ohne die Enucleation erkrankt sein würde, andererseits aber ist mit der Enucleation noch nicht sofort jede Gefahr beseitigt; es sind zahlreiche Fälle bekannt, in welchen kurz nach der Enucleation dennoch sympathische Entzündung zum Ausbruch kam. Diese Erfahrungen begreifen sich, wenn man bedenkt, dass der entzündliche Process seinen Weg von dem ersten Auge zum zweiten langsam zurücklegt, und wenn er einmal die Grenzen des ersten Auges überschritten hat, auch durch die Enucleation nicht wieder rückgängig gemacht wird.

Die Ausführung der Enucleation des Auges geschieht auf folgende Weise: Die Augenlider werden durch den Lidhalter geöffnet erhalten; die Conjunctiva am oberen Umfang des Auges mit der Fixirpincette gefasst und dicht am Hornhautrand eingeschnitten und sofort weit nach dem Aequator des Auges hin mit der Scheere gelockert. Auf dieselbe Weise wird die Conjunctiva im ganzen Umfang der Cornea abgelöst. Mit dem Schielhaken wird darauf zuerst der Rectus superior gefasst und von seiner Scleralinsertion abgetrennt; ebenso die übrigen Musculi recti. Sind die vier geraden Augenmuskeln durchtrennt, so ist es am zweckmässigsten, den Lidhalter herauszunehmen und durch einen nach rückwärts gerichteten Druck mit den Lidrändern das Auge nach vorn zu luxiren. Sobald der Bulbus aus der Conjunctivalwunde und zwischen den Lidrändern nach vorn gedrängt ist, führt man an ihm entlang eine gekrümmte Scheere bis zum Sehnerven, um denselben zu durchschneiden. Das Auge lässt sich dann leicht aus der Orbita herausheben und mit Ablösung der beiden Musc. obliqui von ihrer Scleral-Insertion ist die Enucleation vollendet. Wenn man will, kann man nach Stillung der Blutung die Conjunctivalwunde schliessen, indem man einen Faden im ganzen Umfang der Conjunctivalwunde abwechselnd ein und aussticht, um schliesslich die ganze kreisförmige Wunde zuzuschnüren.

Die Enucleation ist eine leichte und gefahrlose Operation; einige Todesfälle durch Meningitis sind danach beobachtet worden, aber jedenfalls haben sie nicht davor zurückgeschreckt, dass ein arger Missbrauch mit der Enucleation getrieben worden ist. Es ist unglaub-

lich, welcher Ausdehnung in dieser Beziehung die ärztlichen Indicationen und Gewissen fähig sind. Der Satz, dass es erlaubt sei, ein erblindetes Auge zu enucleiren nur deshalb, weil es dem Patienten doch weiter nichts nütze, ist aufgestellt und häufig genug befolgt worden. Unter allen Umständen ist die Enucleation eine Verstümmelung und das Tragen eines künstlichen Auges eine Unbequemlichkeit, und giebt häufig genug gerade nach der Enucleation Veranlassung zu einer chronischen traumatischen Conjunctivitis, welche das Tragen eines künstlichen Auges schmerzhaft oder unmöglich macht. Trotzdem hat die bereits von v. Graefe angegebene und auch versuchsweise ausgeführte Idee, die Enucleation durch die Durchschneidung des Opticus und der Ciliarnerven zu ersetzen, nur langsam Wurzel geschlagen.

Ein besonderes diesen Zweck im Auge habendes Operationsverfahren wurde zuerst von Boucheron[1]) angegeben. In einer grossen Reihe von Fällen habe ich auf folgende Weise operirt[2]): auf der Insertion des internus und dieselbe nach oben und unten überragend wird die Conjunctiva eingeschnitten, und so weit gelockert, dass zunächst ein stumpfer Haken unter dem internus hindurchgeführt werden kann. Darauf wird ein mit zwei Nadeln versehener Faden dicht hinter der Insertion durch den Muskel geführt, fest eingebunden und die beiden Fadenenden ober- und unterhalb der Hornhaut unter der Conjunctiva möglichst weit fortgeführt und durchgestochen. Auf dieselbe Weise wird etwa 8 Mm. hinter der Insertion ein zweiter Faden in den Muskel eingebunden und die beiden Fadenenden durch die Tenon'sche Kapsel in der Nähe des inneren Augenwinkels durchgestochen. Dann wird der Muskel mit zwei Haken emporgehoben und zwischen den beiden Fäden durchschnitten. Zweck dieses ersten Operationsactes ist es, den Muskel, welcher durchschnitten werden muss, um den Zugang zum Sehnerv zu bahnen, vorher so zu sichern, dass er am Schluss der Operation sogleich wieder an seine Sehne angenäht werden kann. Nachdem nun der Muskel zwischen den beiden Fäden durchschnitten ist, wird ein scharfer Doppelhaken etwas hinter dem Aequator in die Sclera eingeschlagen und das Auge damit nach aussen gerollt. Mit einer auf die Fläche gekrümmten Scheere geht man jetzt in die Tiefe der Orbita, wo man den Sehnerven als einen harten Strang fühlt, und durchschneidet ihn möglichst weit hinter der

[1]) Gazette méd. de Paris, 1876 und Annales d'oculistique. 1876. pag. 258.
[2]) Archiv für Augenheilkunde (Knapp u. Schweigger). Bd. XV. S. 50.

Sclera. Durch weiteren Zug mit dem Doppelhaken wird nun das Auge nach aussen gerollt, so dass der Sehnerv in der Wunde zu Tage tritt, mit einer Pincette gefasst und nach vorn gezogen, und dabei das ganze Auge vollständig herum gewendet wird. Das mit herausbeförderte Sehnervenstück, welches bei richtiger Operationstechnik bis 10 Mm. lang ist, wird nun im Niveau der Sclera abgeschnitten; dann das Auge wieder zurückgelegt, und die Wunde durch die vorher eingelegten Suturen geschlossen. Zum Schluss wird auch die Lidspalte mit einigen Seidenfäden vernäht. Drei Nähte genügen vollständig, den blutigen Exophthalmos zu beherrschen, welcher bei Unterlassung dieser Vorsicht recht unangenehm werden kann. Nach etwa 5—6 Tagen ist diese Gefahr beseitigt und werden die Nähte, welche inzwischen am oberen oder unteren Lid die Haut schon durchschnitten zu haben pflegen, wieder entfernt.

Es ist unmöglich, dass ein Ciliarnerv sich dieser Operations-Technik entziehen könne, während die Resection des Opticus eine Garantie dafür bietet, dass nicht etwa, wie das geschehen kann, wenn man glaubt, sich auf eine einfache Durchschneidung des Sehnerven beschränken zu dürfen, eine Wiederverwachsung der Sehnervenschnittflächen eintrete.

Wenn die Cornea noch vorhanden ist, verliert sie sofort nach der Operation ihre Sensibilität, allerdings nicht vollständig, denn einzelne Randbezirke, welche vermuthlich den Verästelungen einiger aus der Conjunctiva eintretendenS tämmchen entsprechen, bleiben empfindungsfähig.

Man darf gewiss annehmen, dass die Operation, wenn sie in der oben beschriebenen Weise mit Resection eines langen Opticusstückes ausgeführt wird, den Zusammenhang zwischen beiden Augen eben so sicher unterbricht, wie die Enucleation, ja noch sicherer, denn bei letzterer wird der Sehnerv gewöhnlich dicht am Bulbus abgeschnitten, während bei der Resection ein möglichst langes Sehnervenstück entfernt werden soll, was allerdings nur gelingt, wenn man in der hier angegebenen Weise vom Rectus internus aus operirt.

Das Gebiet der Enucleation würde daher eingeschränkt werden auf die intraocularen Tumoren und eventuell auf Augen, in welchen fremde Körper eine chronische Entzündung unterhalten. Ganz verwerflich ist sie für Fälle, in welchen lediglich Schmerzen oder subjective Lichterscheinungen in erblindeten Augen den Grund der Operation abgeben.

Die Behandlung der am zweiten Auge zum Ausbruch gekommenen

sympathischen Entzündungen muss eine möglichst schonende sein. Atropin ist immer indicirt, sobald Iritis vorhanden ist, ausserdem Abhaltung aller Schädlichkeiten, Schutz gegen blendendes Licht, lauwarme Umschläge bei starkem Reizzustand u. s. w. Vor allen Dingen ist vor operativen Eingriffen an dem sympathisch entzündeten Auge zu warnen.

Die eine Zeit lang weit verbreitete Ueberschätzung der Iridectomie als Heilmittel gegen alle Arten von Iritis und Iridochoroiditis, ist an der Iridocyclitis vollständig gescheitert.

Critchett[1]) sprach es zuerst aus, dass bei sympathischer Iridocyclitis jeder operative Eingriff, so lange als noch Entzündung besteht, geradezu verderblich wirkt, und gab daher den Rath, zunächst unter Anwendung eines Verfahrens, welches sich wesentlich auf Abhaltung von Schädlichkeiten beschränkt, den vollständigen Ablauf aller entzündlichen Erscheinungen abzuwarten. Allerdings können darüber viele Monate vergehen, und es kann unterdessen vollständige Atrophie des Auges eintreten; indessen durch vorzeitige operative Eingriffe erreicht man kein besseres Resultat.

Auch wenn jeder Reizzustand verschwunden, und das Auge unempfindlich geworden ist, zeigt sich die Iridectomie in der Regel nicht genügend, da die Verwachsung des Uvealblattes mit der Linsenkapsel zu fest ist. Nur der mit der Irispincette gefasste Theil des Stroma wird abgerissen, das Uvealblatt nebst den damit verwachsenen neugebildeten Massen bleibt zurück, gewöhnlich erfolgt eine Blutung in die vordere Kammer, und schliesslich zeigt es sich, dass keinerlei Verbesserung erzielt wurde. Critchett schliesst sich daher einem schon früher von v. Graefe[2]) gegebenen Rathe an, in solchen Fällen von Iridocyclitis, in welchen die Pupille durch neugebildete Membranen verschlossen, oder die Linse getrübt ist, gleichzeitig mit der Iridectomie die Extraction der Linse vorzunehmen. Ist die vordere Kammer eng, so sticht man bei der Punction das schmale Messer sofort durch die Iris und die Wucherungsschichten hindurch, und führt dasselbe bis zur Contrapunction hinter der Iris weiter. Man führt darauf eine gerade Pincette so ein, dass der eine Arm vor, die andere hinter die Iris zu liegen kommt, doch gelingt es dann wegen der Festigkeit der Wucherungsschichten gewöhnlich nicht, den

[1]) Klinische Monatsblätter. I. pag. 440.
[2]) v. Graefe's Archiv. Bd. VI. 2. S. 97.

mit der Pincette gefassten Iristheil aus der Wunde hervorzuziehen, sondern man ist genöthigt, die Spitze einer Iridotomie-Scheere in ähnlicher Weise wie die Pincette, die eine Schneide vor die andere hinter der Iris einzuschieben, um dieselbe in radiärer Richtung nach der Pupille hin einzuschneiden. Der so gebildete Iriszipfel lässt sich nun meistens aus der Wunde herausleiten, und dann vollständig abtragen. Während dieser Manöver fliesst gewöhnlich schon ein Theil der Corticalmassen aus, der Rest der Linse wird dann entweder durch reibende Bewegungen auf der Hornhaut, oder durch Einführung eines Löffels entleert.

Membrana pupillaris perseverans, d. h. Reste der fötalen Pupillarmembran, kommen manchmal zur Beobachtung in Gestalt einer grösseren oder geringeren Anzahl vereinzelter oder unter einander anastomisirender Fädchen, welche sich vom Circulus minor iridis erheben, über den Pupillarrand hinwegziehen, und entweder direct auf der Linsenkapsel, oder auf einer im Pupillargebiet liegenden Pigmentplatte enden, oder auch frei das Pupillargebiet durchsetzen und wieder in den Circulus minor iridis übergehen. Der Pupillarrand behält dabei seine freie Beweglichkeit.

Angeborene Spaltung (Colomboma iridis) kommt entweder nur auf einem Auge (häufiger auf dem linken), oder auf beiden zugleich vor. Meistens ist der Spalt nach unten, oder innen und unten gerichtet. Zu besonderen Sehstörungen giebt das Iriscolobom an sich keine Veranlassung, wenn es nicht mit anderen Abnormitäten, z. B. Mikrophthalmos combinirt ist. Nicht selten sind gleichzeitig ähnliche Spaltbildungen in der Choroidea vorhanden.

Irideremie, Mangel der Iritis kommt als congenitaler Fehler sowohl mit als ohne gleichzeitige andere angeborene Anomalien in seltenen Fällen vor.

Als Mydriasis wird jede Erweiterung der Pupille bezeichnet. Als Pupillen erweiternde Mittel verwendet werden namentlich Atropin. sulf., Duboisin. sulf., Hyoscin. hydrojod., Homatropin. hydrobromat und Cocaïn muriat. Pathologisch bedingte Mydriasis kommt vor als Theilerscheinung von Oculomotoriuslähmung, welche sich manchmal lediglich auf den Pupillarast des Oculomotorius beschränkt, manchmal auch als sog. spastische Mydriasis (Erweiterung der Pupille bei erhaltener Beweglichkeit, wahrscheinlich bedingt durch Reizung des Sympathicus), ferner als traumatische Mydriasis nach Con-

tusionen des Auges (s. S. 72). Eine besondere Beachtung verdient die glaucomatöse Mydriasis.

Miosis bedeutet Verengerung der Pupille. Die zu diesem Zweck verwendeten Arzneimittel sind besonders Eserin (oder Physostygmin), salicyl. und Pilocarpin. hydrochloricum (1—2 proc.). Als senile Erscheinung ist Miosis häufig; pathologisch bedingt kommt sie vor als spastische Contraction des Sphincter iridis (z. B. bei Vergiftung durch Opium, Nicotin, Chloral oder als Folge von Lähmung des Hals-Sympathicus (s. S. 212). Auch als Symptom spinaler Erkrankung ist Miosis beachtenswerth.

Als Hippus wird ein rascher Wechsel der Pupillenweite beschrieben.

Iridodonesis — Irisschlottern hat darin seinen Grund, dass die Iris ihre Stütze an der Linse verloren hat. Unter normalen Verhältnissen liegt der Pupillarrand auf der durch die Zonula fixirten Linse. Ist die Linse durch Zerreissung oder Lockerung der Zonula beweglich geworden, so wird sie bei den Drehungen des Auges durch die Centrifugalkraft nach vorn getrieben und drängt die Iris vor sich her. Auch bei Verlust der Linse (Aphakie) kommt bei den Bewegungen des Auges ein Iriszittern vor.

Zu erwähnen ist noch eine von Diabetes abhängige Veränderung des Uvealblattes der Iris,[1]) durch welche die Pigmentzellen desselben so gelockert werden, dass bei Eröffnung der vorderen Kammer (bei Iridectomie oder Cataract-Extraction auch ohne Iridectomie) der humor aqueus als tintenschwarze Masse ausfliesst. Vor der Operation macht sich diese Veränderung des Uvealblattes in keiner Weise bemerklich.

Verletzungen des Auges, welche mit perforirenden Hornhautwunden verbunden sind, führen häufig zu Vorfall der Iris, indem bei der damit verbundenen Quetschung des Auges der humor aqueus der hinteren Kammer keine Zeit findet, durch die Pupille abzufliessen, sondern die Iris sofort aus der Hornhautwunde herausdrückt. Frische traumatische Irisvorfälle kann man (bei Cocaïn-Anaesthenie oder Aether-Narcose) mit der Irispincette fassen, etwas anziehen und mit der Scheere dicht an der Hornhaut abtragen. Bei schon länger bestehenden Irisvorfällen empfiehlt sich die S. 281 erwähnte Abtragung.

[1]) Kamocki: Archiv f. Augenheilkunde (Knapp u. Schweigger). Bd. 17. S. 247.

Quetschungen der Iris durch stumpfe Gewalt können Zerreissungen der Iris zur Folge haben, z. B. Abreissen der Iris von ihrem Ciliaransatz (Iridodialyse) oder Riss im Pupillarrand (Sphincterriss).

Unter der Bezeichnung Verschwinden der Iris durch Einsenkung beschreibt Ammon einen Fall, in welchem durch eine heftige Erschütterung des Kopfes (Selbstmord durch Erschiessen), die Linse luxirt und die Iris nach dem Ciliarkörper hin umgeschlagen war.

Partielle Umstülpungen der Iris bekommt man manchmal nach einfachen Contusionen zu sehen. In den mir vorgekommenen Fällen sah das Pupillargebiet genau so aus, als wenn eine breite Iridectomie nach innen gemacht worden wäre, auch war eine Verziehung des in seiner Lage gebliebenen Pupillarrandes (welche man eigentlich hätte erwarten sollen) nicht vorhanden. Natürlich ist dabei die Linse stets zur Seite verschoben und kann sich im weiteren Verlaufe trüben.

Tumoren der Iris kommen, abgesehen von den schon besprochenen Gummigeschwülsten, nur selten vor. Beobachtet wurden angeborene Pigmentgeschwülste, Granulationsgeschwülste, Teleangiectasien und Melanosarcome der Iris.

Cysten der Iris entstehen am häufigsten auf traumatische Veranlassung. In 37 von Rothmund[1]) zusammengestellten Fällen war 28 Mal eine Verletzung des Auges und zwar meistens mit Perforation der Hornhaut vorausgegangen. Der Inhalt der Cysten kann serös oder gallertartig flüssig oder auch fester sein wie der einer Balggeschwulst. Ihre Wandung ist ebenfalls manchmal sehr zart und durchsichtig, in anderen Fällen dichter und dicker. Die Cysten haben ihren Sitz entweder im eigentlichen Irisgewebe, oder sie sind wie eine Neubildung auf die Oberfläche derselben aufgesetzt.

Das beste Verfahren zur Beseitigung der Cysten besteht darin, dass man in ihrer Nähe die vordere Kammer mit dem Lanzenmesser eröffnet, womöglich ohne Verletzung der Cystenwand. Die Cyste fällt dann manchmal von selbst vor, oder sie kann mittelst Löffel oder Häkchen herausbefördert werden. Bleibt ein Theil der Cystenwand im Auge zurück, oder beschränkt man sich darauf, die Cyste durch Punction zum Collabiren zu bringen, so sind Recidive ziemlich häufig.

---

[1]) Rothmund, Klin. Monatsblätter für Augenheilkunde. 1872. S. 189.

Eine sehr eigenthümliche Bildung von Geschwülsten der Iris kann dadurch veranlasst werden, dass bei Verletzungen der Cornea Augenwimpern in die vordere Kammer eindringen. Bei längerem Verweilen veranlassen dieselben die Entwickelung von Gewächsen, welche durch ihre weissliche Farbe, ihre umschriebene Form und ihren breiigen, Fett und Cholestearin führenden Inhalt Aehnlichkeit mit Balggeschwülsten darbieten.

Krankheiten des Linsensystems.

Bereits Seite 18 wurde erwähnt, dass die physiologischen Wachsthums- und Ernährungsprocesse des Linsensystems Veränderungen bedingen, deren dioptrische Folgen sich in Bezug auf die Refraction und Accommodation geltend machen; hier haben wir zunächst die katoptrischen Phänomene zu erwähnen, welche die Altersveränderungen der Linse mit sich bringen. Die grössere Dichtigkeit, welche die Linse annimmt, bewirkt, dass die Differenz zwischen dem Brechungsexponenten der Linse einerseits und dem des Humor aqueus und Glaskörpers andererseits erheblicher wird; an der Grenze dieser Medien findet demnach eine stärkere Lichtreflexion statt, welche der Pupille einen auffallenden grauen Schimmer giebt, so dass man eine cataractöse Trübung vor sich zu haben glauben kann, während ein Blick mit dem Augenspiegel genügt, um die Durchsichtigkeit der Linse nachzuweisen. Besondere Beschwerden sind, abgesehen von der Einengung der Accommodationsbreite und einer geringen Herabsetzung der Sehschärfe damit nicht verbunden. Prognostisch zu berücksichtigen ist, dass dieser senile Zustand der Linse viele Jahre lang unverändert bestehen kann, ohne dass Cataract sich entwickelt.

Die vielfachen Formen von Cataract lassen sich am einfachsten eintheilen in progressive oder solche, welche zur Trübung der ganzen Linse führen, und in unvollständige oder stationäre Trübungen. Eine absolut scharfe Abgrenzung wird damit freilich nicht gewonnen, denn auch die vollständigenen Trübungen der Linse sind anfänglich partiell, und ferner giebt es theilweise Trübungen, welchen man es nicht ansehen kann, ob sie sich zu totalen entwickeln werden oder nicht, oder welche diesen Entwicklungsgang nur sehr langsam zurücklegen.

Von den partiellen Linsentrübungen sind zuerst zu nennen kleine cataractöse Flecke, welche den vorderen oder hinteren Pol der Linse einnehmen.

Cataracta centralis anterior kommt angeboren vor, und dann fast immer auf beiden Augen zugleich. Häufiger entwickelt sie sich bei Kindern, seltener auch bei Erwachsenen in Folge von Hornhautgeschwüren, welche zur Perforation der Cornea führen. Durch directe Beobachtung habe ich mich überzeugt, dass auch Hornhautgeschwüre, welche die Cornea nicht im Centrum, sondern in der Nähe des Randes perforiren, Cataracta centralis bedingen können.

Die nach dem Abfluss des Humor aqueus eintretende Verengerung der Pupille lässt nur das Centrum der vorderen Kapsel mit der Innenfläche der Cornea in Contact kommen, und schon dies scheint zu genügen, um eine Ernährungsstörung an dieser Stelle der Linse einzuleiten, wenn einige Zeit lang die vordere Kammer leer bleibt.

Manchmal erhebt sich die centrale Trübung in Gestalt einer spitzen Pyramide über die Fläche der Kapsel, ja es sind sogar Fälle beobachtet, in welchen eine fadenförmige Verbindung zwischen der hinteren Fläche der Cornea und dem Kapselstaar bestand. Auch diese Cataracta pyramidalis kommt angeboren vor, meistens aber entwickelt sie sich im Kindesalter.

Die Entstehung des Pyramidenstaars kann man sich wohl derart vorstellen, dass es in einer frühen Lebensperiode, bei lange bestehender Fistel der vorderen Kammer, zu einer Verklebung zwischen der Innenfläche der Hornhaut und der Linsenkapsel kommt, welche, wenn sich die Hornhaut allmälig wieder von der Linse entfernt, zu einer Spitze ausgezogen wird. Die Trübung liegt sowohl bei Cataracta polaris anterior als bei Cataracta pyramidalis nicht auf, sondern innerhalb der Linsenkapsel.

Operative Eingriffe sind bei Catarăcta centralis anterior selten indicirt, da meistens zwischen der Trübung und dem Pupillarrand ein ganz durchsichtiger Linsentheil sich befindet. Zeigt sich dann das Sehvermögen der ophthalmoskopischen Durchsichtigkeit der brechenden Medien nicht entsprechend, so ist auch durch eine Cataract-Operation nichts weiter zu erreichen.

Punctförmige Trübungen am hinteren Linsenpol stehen häufig in Verbindung mit chronischen Choroidal-Erkrankungen und Glaskörpertrübungen. Der Canalis hyaloideus würde geeignet sein,

den Zusammenhang herzustellen zwischen Trübungen am hinteren Linsenpol und Krankheitsvorgängen, welche am hinteren Umfang des Auges in der Nähe des Sehnerven verlaufen. So findet sich z. B. manchmal bei Myopie mit Staphyloma posticum am hinteren Linsenpol eine fleckförmige Trübung, welche als Cataracta polaris posterior bezeichnet wird, obwohl sie in manchen Fällen ihren anatomischen Sitz eher an der Glaskörperseite der hinteren Kapsel haben mag. Verschieden davon sind Trübungen in der hinteren Corticalis, welche als radiäre, nach dem hinteren Pol zu convergirende Striche vorkommen. Bei erweiterter Pupille kann man mit focaler Beleuchtung leicht die Trübungen an der hinteren Linsenkapsel erreichen, und die Durchsichtigkeit des davor liegenden Linsenkörpers feststellen.

Eine besonders interessante Form von partieller Linsentrübung ist der Schichtstaar. Derselbe ist dadurch characterisirt, dass sich zwischen einer durchsichtigen Corticalis und einem ebenfalls durchsichtigen Linsenkern eine getrübte Schicht von Linsensubstanz befindet. Manchmal enthält diese Schicht in der Mitte ihres vorderen, seltener im hinteren Umfang einen weissen Punkt, in anderen Fällen ist die ganze getrübte Lage mit speichenartigen radiären Streifen durchsetzt. Zuweilen gehen vom Rande der Trübung ähnliche Figuren oder unregelmässige Ausläufer in die durchsichtige Corticalsubstanz hinein, oder dieselbe zeigt sich ebenfalls punktförmig oder streifig getrübt. Fälle, in denen mehrere Schichten getrübt, und durch dazwischenliegende durchsichtige Substanz getrennt sind, kommen nur sehr selten vor.

Die Diagnose macht keine Schwierigkeiten. Man erkennt bei erweiterter Pupille und focaler Beleuchtung deutlich eine graue gleichmässige Trübung hinter der Pupille, deren convexe Oberfläche einen deutlichen Abstand von der Pupillarebene zeigt und mit einer scharfen Grenzlinie gegen die periphere Linsenzone abschneidet. In der Regel kann man durch die Trübung hindurch den hinteren Umfang des Schichtstaars erkennen, wodurch zugleich die Durchsichtigkeit des Kerns erwiesen wird. Bei ophthalmoskopischer Beleuchtung erscheint die gesammte Rundung des Schichtstaars dunkel, scharf begrenzt, bei senkrecht auffallendem Licht jedoch in den centralen Theilen, wenn die Trübung nicht zu dicht ist, manchmal noch röthlich durchscheinend, was ebenfalls die Durchsichtigkeit des Kerns bestätigt. Die aequatorialen ungetrübten Theile der Linse sind in der Regel

breit genug, dass man bei erweiterter Pupille den Augenhintergrund deutlich sehen kann.

Die Entstehung des Schichtstaars kann man sich, nach E. von Jaeger[1]), welcher diese Staarform zuerst beschrieben und anatomisch untersucht hat, wohl so vorstellen, dass in einer jugendlichen Lebensperiode, in welcher das Linsensystem noch in schnellem Wachsthum begriffen ist, zunächst eine Trübung der äussersten Corticalschichten sich bildet, welche dann durch das Nachwachsen neuer Linsenfasern allmälig von der Kapsel abgedrängt wird. Je nachdem die nachwachsenden Linsenfasern ganz normal, oder ebenfalls zum Theil erkrankt sind, wird dann die Corticalis ganz durchsichtig sein, oder die erwähnten Trübungen zeigen. Als Ursache der Linsen-Erkrankung wird gewöhnlich Rhachitis betrachtet.

Schichtstaar findet sich in der überwiegenden Mehrzahl der Fälle auf beiden Augen zugleich vor. Wie häufig er angeboren vorkommt, lässt sich nicht mit Sicherheit entscheiden, da bei der engen Pupille neugeborener Kinder ein Schichtstaar wegen der Geringfügigkeit der mit blossem Auge sichtbaren Trübung kaum nachweisbar ist. Entwicklung von Schichtstaar im kindlichen Lebensalter ist dagegen sicher nachgewiesen. Die Trübung bleibt meistens völlig stationär.

Das Sehvermögen steht bei Schichtstaar in geradem Verhältniss zur Ausdehnung und Dichtigkeit der Trübung, falls nicht etwa zugleich angeborene Schwachsichtigkeit mit oder ohne Nystagmus vorhanden ist.

Bei der Behandlung des Schichtstaars ist in erster Linie die Sehstörung zu berücksichtigen. Es kommen derartige Trübungen vor, welche zwar eine erhebliche Flächenausdehnung besitzen, dabei aber so dünn sind, dass sie die Sehschärfe nicht wesentlich (etwa auf $^1/_3$ bis $^1/_4$) herabsetzen, und es wird sich unter diesen Umständen überhaupt kein operativer Eingriff empfehlen. Wenn die Grösse des Schichtstaars, was übrigens nur selten der Fall ist, den Umfang der Pupille nicht erheblich übertrifft, so lernen es viele derartige Patienten ganz von selbst, zum Zwecke des deutlicheren Sehens das Auge so mit der Hand zu beschatten, dass die Pupille sich erweitert und einen Theil der ungetrübten peripheren Zone freilegt. Ebenso erhält man in diesen Fällen durch die Atropinmydriasis eine manchmal recht erhebliche Besserung des Sehvermögens. In diesen Fällen kann man andauernd Atropin gebrauchen lassen, in einer Lösung, welche gerade

[1]) Ueber Staar und Staar-Operationen. Wien, 1854. S. 17 u. 22.

ausreicht, um die Pupille nur so viel als nöthig über den Rand des Schichtstaars hinaus erweitert zu erhalten. Der hiergegen erhobene Einwurf, dass mit der Atropinmydriasis eine Accommodationslähmung verbunden sei, ist nicht gerade schwerwiegend, denn die Accommopation lässt sich durch Convexgläser ersetzen.

Eine erheblichere Verbesserung der Sehschärfe als durch Atropin lässt sich auch durch die Iridectomie nicht erreichen. Die Iridectomie bei Schichtstaar hat den Zweck, eine durchsichtige Stelle der Corticalis in's Pupillargebiet zu bringen, natürlich hat das nur einen Sinn, wenn die Schichtstaartrübung klein und die durchsichtige Corticalisschicht breit ist, was nur selten vorkommt. Ist unter diesen Umständen eine Operation überhaupt indicirt, so ist die Iridectomie unzweckmässig, denn die künstliche Pupille fällt gewöhnlich zu gross aus; dadurch, dass der Sphincter iridis keinen geschlossenen Ring mehr bildet, wird die Pupille überhaupt erweitert, und die durch die Linsentrübung bewirkte Lichtzerstreuung noch gesteigert, die Sehstörung durch Blendung und durch die Zerstreuungskreise wird um so erheblicher, je grösser das Pupillargebiet wird, und der durch Freilegung der peripheren durchsichtigen Corticalis allenfalls zu erreichende Vortheil wird dadurch beeinträchtigt, dass die Randtheile der Cornea schon an sich unregelmässig gekrümmt sind, und in Folge der Iridectomienarbe es in noch höherem Grade werden. Man braucht nur an einer sonst normalen Hornhaut, das von ihrem Rand entworfene keratoscopische Spiegelbild zu betrachten, um sich zu überzeugen, wie ungeeignet der Hornhautrand für optische Zwecke ist.

Ist bei kleinen Schichtstaaren eine optische Pupillenbildung überhaupt indicirt, so verdient die Iridotomie (s. S. 287) den Vorzug. Durch die einfache Spaltung des Sphincter wird die Pupille nur so weit als nothwendig erweitert, und da der Schnitt sich nach der Peripherie zu verengt und die Grenze der Iris überhaupt nicht zu erreichen braucht, wird auch die unregelmässige Lichtbrechung des Hornhautrandes ausgeschlossen.

Bei weitem in den meisten Fällen ist der Schichtstaar so gross, dass die Iridectomie geradezu verwerflich ist. Sie gewährt dann keinen Nutzen, sondern beeinträchtigt nur den Vortheil, welcher die bei Schichtstaar in der Regel ausschliesslich indicirte Operation, die Discision auszeichnet, nämlich die Erhaltung einer runden und beweglichen Pupille. Bei Kindern wird es sich in der Regel empfehlen, jeden operativen Eingriff zu unterlassen, bis dieselben so weit Schreiben

und Lesen gelernt haben, dass eine genaue Sehprüfung möglich ist. Zeigt es sich dann, dass das Sehvermögen auch bei erweiterter Pupille kaum $^1/_6$ oder noch weniger beträgt, so ist die Discision nothwendig.

Im Anschluss hieran sind einige seltene Fälle zu erwähnen, in welchen partielle Trübungen mit oder ohne gleichzeitige schichtstaarähnliche Trübungen die Linse in Richtung ihrer Axe durchsetzen[1]) (Spindelstaar, Cataracta fusiformis). Auch Trübung der Linsensterne in Gestalt einer den Linsenkern einnehmenden dreistrahligen Figur kommt als ziemlich seltener Befund vor.

Von den partiellen Linsentrübungen sind ferner noch zu nennen die strichförmigen Trübungen der Corticalis, welche in den äquatorialen Partien am häufigsten sind, aber gar nicht selten sich bis in das Pupillargebiet hinein erstrecken. Durch die Bezeichnung dieser Corticalstriche als Cataracta incipiens hat man die falsche Vorstellung erweckt, dass sie Vorläufer einer demnächst zu erwartenden vollständigen Linsentrübung seien, was durchaus nicht der Fall ist; recht häufig bleibt diese sogenannte Cataracta incipiens stationär. Eine Beeinträchtigung des Sehvermögens findet nur dann statt, wenn die Trübungen sich bis in das Pupillargebiet erstrecken. Aber auch unter diesen Umständen ist es, so lange ein den individuellen Ansprüchen genügendes Sehvermögen vorhanden ist, besser, nicht von beginnendem grauen Staar zu reden, weil derartige Trübungen Jahre lang bestehen können, ohne weitere Fortschritte zu machen, und es wäre gewiss Unrecht, Patienten, welche ihr Sehvermögen ausreichend finden, mit der Aussicht auf Erblindung zu ängstigen, welche vielleicht gar nicht, oder erst nach vielen Jahren eintritt; natürlich aber wird man mit einer Erklärung über die Natur des Uebels nicht zurückhalten dürfen bei Patienten, deren Sehvermögen zu ihren Beschäftigungen nicht mehr genügt.

Manchmal entwickeln sich im Linsensystem eine grosse Anzahl feiner Punkte oder unregelmässiger Striche, zwischen welchen durchsichtige Linsensubstanz übrig bleibt (Cataracta punctata und striata). Hierher gehören auch die S. 336 erwähnten Trübungen in der hinteren Corticalis Der Verlauf dieser Fälle ist gewöhnlich sehr langsam

---

[1]) Pilz, Prager Vierteljahrsschrift. Bd. 25. — v. Ammon, Zeitschrift für Ophthalm. Bd. 3. S. 86 und klin. Darstellung etc. Bd. 3. S. 67. — E. Müller, Arch. f. Ophthalm. Bd. II. 2. S. 169. — O. Becker, Bericht über die Wiener Augenklinik. Wien, 1867. S. 99.

progressiv, oder sie bleiben auch wohl lange Zeit unverändert in einem Zustande, welcher den Patienten auf ein sehr dürftiges Sehvermögen reducirt.

Als eine besondere Form ist hier noch zu nennen der vordere Kapselstaar d. h. eine im Pupillargebiet an der Innenseite der vorderen Kapsel gelegene weisse zackige Trübung, während die ganze übrige Linse ungetrübt ist; diese Form des Kapselstaars ist selten und kommt besonders bei hochgradig myopischen Augen vor. Meistens lässt sich durch Atropin eine hinreichende Besserung des Sehvermögens erreichen.

Bei den vollständigen Linsentrübungen üben die physiologischen Verhältnisse der Linse einen grossen Einfluss auf die genauere Gestaltung aus. Im jugendlichen Lebensalter überwiegt gewöhnlich die Tendenz zur Erweichung und Verflüssigung, während im späteren Alter allerdings eine Erweichung oder Verflüssigung noch vorkommen kann, sich aber immer auf die Corticalis beschränkt, wobei der bereits fest gewordene Linsenkern der Erweichung widersteht.

Die Erweichung der Corticalis zeigt sich dadurch, dass dieselbe durch eine Anzahl lichtgrauer, radiärer, getrübter oder halb durchscheinender Streifen in mehrere glänzende Sectoren getheilt erscheint. Die Corticalis bleibt dabei immerhin noch so durchsichtig, dass man bei erweiterter Pupille mit focaler Beleuchtung tief genug in das Linsensystem hinein sehen kann, um sich zu überzeugen, ob das ganze Linsensystem erweicht, oder ob gleichzeitig ein härterer Kern vorhanden ist. Der schon mehrfach erwähnte Umstand, dass der physiologische Wachsthums- und Ernährungsprocess der Linse eine allmälige Verhärtung des Kernes bedingt, bringt es mit sich, dass in allen Cataracten, welche sich nach dem 30. Lebensjahre entwickeln, auf die Anwesenheit eines harten Kernes gerechnet werden muss, auch wenn derselbe bei focaler Beleuchtung nicht mit Sicherheit erkannt werden kann. Im vorgerückteren Lebensalter verräth sich der Linsenkern meistens deutlich durch seine Färbung.

Der weiche Corticalstaar entwickelt sich gewöhnlich um so rascher, je breiter die Sectoren sind, in welche die Corticalis zerfällt; manchmal ist damit zugleich eine Aufquellung der getrübten Linsentheile verbunden. Allmälig geht dann die Linsenschwellung wieder zurück, indem die von der Linsenkapsel eingeschlossenen Flüssigkeiten zum Theil in den Humor aqueus diffundiren, und die Cataract geht ungefähr auf das Volumen der normalen Linse zurück.

Im weiteren Verlaufe kann ebensowohl eine Eindickung der erweichten Corticalis, als eine vollständige Verflüssigung derselben geschehen. Im letzteren Fall nimmt die Cataract ein gleichmässiges, milchig trübes Aussehen an, und lässt nur hier und da feine, der Kapsel anhängende weisse Punkte und Flecken erkennen.

Geschieht diese Verflüssigung im kindlichen Lebensalter und bleibt die Cataract lange Zeit unberührt, so kann es zu einer sehr bedeutenden Verkleinerung des Linsenvolums kommen, so dass die Cataract hinter die Pupillarebene zurücktritt. Ja es kommt vor, dass die Linse bis auf eine dünne von der Kapsel umschlossene eingetrocknete Schicht verschwindet, und dadurch ganz das Aussehen eines Nachstaars annimmt.

Auch im späteren Lebensalter, selbst im Greisenalter, ist noch eine vollständige Verflüssigung der Corticalis möglich; doch ist damit gewöhnlich keine, oder nur eine das physiologische Maass kaum überschreitende Verkleinerung der Linse verbunden, und ausserdem bleibt stets der harte Kern übrig, welcher sich in dem mit Flüssigkeit gefüllten Kapselsack zu Boden senkt, auch wohl je nach der Kopfhaltung seine Lage ändert (Cataracta Morgagniana). Die Diagnose dieser Staarform ist leicht, wenn die Kapsel dabei durchsichtig bleibt; man erkennt bei mässig erweiterter Pupille, und mit Hülfe der focalen Beleuchtung den gelblichen Linsenkern, dessen Senkung sofort die Verflüssigung der Corticalis erweist.

In anderen Fällen beginnt die Linsentrübung mit einer Verhärtung und deutlichen Abgrenzung des Linsenkerns von der Corticalis. Der Kernstaar entwickelt sich gewöhnlich erst in einem Lebensalter, in welchem der Linsenkern in erheblicher Weise von der Corticalis differencirt ist, selten bereits Anfangs der dreissiger Jahre, in der Regel erst in der Nähe der fünfziger oder später, doch kommen Ausnahmen davon vor, selbst z. B. bei Cataracta congenita.

In ihren geringsten Graden stellt diese Veränderung einen ganz ähnlichen, nur auf den Kern beschränkten Vorgang dar, wie wir (S. 350) ihn bereits als senile Veränderung der Linse erwähnt haben. Die Pupille zeigt bei Tageslicht einen auffallenden grauen Reflex, welcher, wie die focale Beleuchtung sofort ergiebt, nicht in den oberflächlichen Schichten, sondern in der Tiefe derselben seinen Sitz hat. Auffallend deutlich begrenzt sich der Linsenkern von der Corticalis

bei ophthalmoscopischer Beleuchtung mittelst des Planspiegels. Je nach der Haltung desselben sieht man den Kern an der einen Seite durch einen hellen Reflex, an der gegenüberliegenden durch eine dunkle Schattirung abgegrenzt und man kann durch kleine Drehungen des Spiegels diesen Lichtstreif rings um den Kern herum bewegen. Der Kern kann dabei lange Zeit ophthalmoscopisch durchsichtig bleiben. Diese Veränderung des Linsenkerns bewirkt zunächst eine Erhöhung des Brechzustandes, weshalb Myopie, welche sich im späteren Lebensalter bei bereits vorhandener Presbyopie entwickelt, fast stets durch beginnende Cataract bedingt wird.

Dieser Zustand kann lange Zeit stationär bleiben, oder endlich zu vollständiger Trübung des Kernes und schliesslich der ganzen Linse führen. Der Linsenkern nimmt dann eine mehr und mehr graue Farbe an, wird allmälig undurchsichtig, während die Corticalis gewöhnlich noch lange durchscheinend bleibt. Aber wie der Kern anfänglich nur härter wurde, ohne undurchsichtig zu werden, so geschieht es auch in der Corticalis; sie nimmt, obgleich sie durchsichtig bleibt, gleichfalls eine härtere Consistenz an und löst sich bei der Extraction leicht von der Linsenkapsel ab. Die Sehstörungen sind durch die Lage der Trübung im Pupillargebiet von Anfang an recht erheblich.

Die häufigste Form von Linsentrübung ist die sogenannte senile Cataract. Dieselbe beginnt in der Regel in der Nähe des Linsenäquators und zwar nach Förster's[1]) Untersuchungen mit einer Trübung der dem Linsenkern unmittelbar aufliegenden Schicht der Corticalis. Es entstehen dort eine Anzahl kurzer strichförmiger Trübungen oder unregelmässiger nebelartiger Flecke, welche bei ophthalmoscopischer Beleuchtung dunkel, bei focaler Beleuchtung grau erscheinen und allmälig sowohl an Menge als an Grösse zunehmen. Gleichzeitig differenzirt sich der Linsenkern immer deutlicher von der Corticalis durch eine mehr oder weniger entwickelte gelblich-braune Färbung, wobei jedoch seine Durchsichtigkeit nicht in dem Grade wie die der Corticalis zu leiden pflegt.

Die anatomischen Veränderungen gestalten sich ebenfalls in der Corticalis etwas anders als im Linsenkern. Die einzelnen Linsenfasern der Corticalis erscheinen fein punktirt und fliessen mehr oder weniger zusammen, so dass man in den blättrigen Schichten, welche sich von der Corticalis abschälen lassen, die Conturen der einzelnen

[1]) Arch. f. Ophth. Bd. III. 2. S. 187.

Linsenröhren nur noch andeutungsweise erkennen kann. Gleichzeitig weichen die Schichten und Fäsern der Linse auseinander, es bilden sich Lücken zwischen ihnen, in welchen die zwischen den Gewebselementen vorhandene Flüssigkeit sich in abnormer Menge ansammelt. Neben der feinkörnigen Punktirung finden sich dann noch Ausscheidungen grösserer myelinartiger und anderer, unter dem Mikroskop röthlich schimmernder Tropfen und endlich, in bereits längere Zeit bestehenden Cataracten, besonders bei den corticalen Erweichungsprocessen, auch Cholestearinkrystalle.

Bleibt eine Cataract mit vollständiger Trübung der Corticalis lange Zeit bestehen, so diffundiren allmälig die flüssigen Bestandtheile durch die Linsenkapsel hindurch, die vordere Corticalis wird etwas consistenter und haftet stellenweise, besonders im Pupillarepithel der vorderen Kapsel fester an. Häufig entwickelt sich dabei eine Neubildung der intracapsulären Zellen, welche die eingedickten Linsenmassen durchsetzt und an ihrer hinteren Fläche überzieht. Es entwickeln sich dadurch kreideweisse, im Pupillargebiet und unmittelbar an der Innenfläche der Linsenkapsel gelegene Flecke, welche als »Kapselstaar« bezeichnet werden. Die Linsen-Kapsel selbst bleibt dabei immer durchsichtig, häufig ist sie da, wo sie die Auflagerungen bedeckt, etwas verdünnt, immer im Bereich des Kapselstaars, mehr oder weniger gefaltet.

Im Linsenkern tritt dieser chemische Zerfall weniger in den Vordergrund, dagegen erscheinen die einzelnen Linsenfasern härter, geschrumpft, an der Oberfläche uneben, spröder und brüchiger, und wegen Verringerung ihrer Durchsichtigkeit, leichter als im Normalzustand einzeln zu erkennen. Der Linsenkern ist dabei gewöhnlich um so härter und grösser, je dunkler er ist, ja es kommen Fälle vor, in welchen der Linsenkern so gross und so dunkel ist, dass bei Betrachtung mit blossem Auge die Pupille schwarz erscheint, da die ganze Linse in eine harte dunkelfarbige Masse verwandelt ist. Man hat diese Fälle als Cataracta nigra bezeichnet; die Diagnose derselben konnte in der vorophthalmoskopischen Zeit Schwierigkeiten machen, ein Blick mit dem Augenspiegel oder bei focaler Beleuchtung genügt, die Verhältnisse klar zu legen. Bemerkenswerth ist, dass Cataracta nigra fast nur in hochgradig kurzsichtigen Augen vorkommt. In einigen solcher Fälle fand ich bei der anatomischen Untersuchung den Linsenkern dunkelroth durchscheinend; die mikroskopische Betrachtung ergab, dass die dunkle Färbung lediglich bedingt war durch eine schwache röthliche Färbung jeder einzelnen Linsenfaser, und erst

durch das Zusammenliegen vieler derselben entstand ein dunklerer Farbenton; Pigmentmolecüle in oder neben den Linsenröhren waren nicht vorhanden. Ganz in derselben Weise entsteht auch die gelbliche oder bräunliche Farbe, welche der Linsenkern so häufig bei Cataracta senilis zeigt.

Cataract kann sich in jedem Lebensalter, auch bereits in der Fötalperiode entwickeln. Als Cataracta congenita kommen die verschiedensten Formen von Linsentrübungen, partielle sowohl als totale vor. Ausnahmsweise findet sich bei angeborener (oder auch im frühesten Kindesalter erworbener) Cataract eine Verhärtung des Linsenkerns; häufig bestehen die weissen Trübungen im Pupillargebiet aus einer wahrscheinlich durch Eintrocknung einer früheren Erweichung entstandenen dichten Haut. Häufig ist bei Cataracta congenita zugleich eine angeborene Schwachsichtigkeit vorhanden, welche sich erst in späteren Jahren, nachdem die Kinder eine gewisse geistige Entwicklung erreicht haben, nachweisen lässt. Hereditäre Uebertragung ist bei Cataracta congenita häufig, aber auch wenn beide Eltern gesunde Augen haben, geschieht es nicht selten, dass mehrere Kinder derselben mit angeborenem Staar behaftet sind, während die anderen Geschwister davon frei bleiben. Einmal habe ich sogar bei einer Zwillingsgeburt nur bei dem einem Zwilling Cataracta congenita gesehen, während der andere gesunde Augen hatte.

Es können sich ferner im Kindesalter die verschiedensten Staarformen entwickeln und in Beziehung auf etwaige amblyopische Complicationen grosse diagnostische Schwierigkeit darbieten; ist gleichzeitig Nystagmus vorhanden, so wird man immer darauf schliessen, dass neben der Cataract zugleich Schwachsichtigkeit besteht. Auch bei später entwickelten Cataracten ist eine erbliche Anlage mitunter nachweisbar.

Ein Zusammenhang zwischen dem Allgemeinbefinden und der Cataractbildung ist bekannt für Diabetes mellitus. Das Vorkommen von Zucker im Humor aqueus und Glaskörper ist dabei erwiesen, ob darin die Ursache der Cataract-Bildung zu suchen sei, bleibt fraglich[1]). Allein das gleichzeitige Vorhandensein von Diabetes und Cataract beweist noch keinen ursächlichen Zusammenhang; auch Diabetiker haben das Recht, Cataracta senilis zu bekommen, so gut wie jeder andere. Ein wirklicher Zusammenhang zwischen Diabetes und Cataract ist mit

---

[1]) Deutschmann, Untersuchungen zur Pathogenese der Cataract. Arch. f. Ophth. Bd. XXIII. 3.

Sicherheit anzunehmen in Fällen von beiderseitiger und rasch entwickelter Cataract jugendlicher Individuen, welche sich in vorgerückten Stadien des Diabetes befinden.

Sehr zweifelhaft ist der von Deutschmann[1]) behauptete Zusammenhang zwischen Cataract und Nierenleiden. In den meisten Fällen einfacher nicht complicirter Cataract lassen sich bestimmte Ursachen überhaupt nicht aufstellen, nur das lässt sich behaupten, dass die Häufigkeit der Cataract im Allgemeinen in directem Verhältniss zur Zunahme des Lebensalters steht.

Als directe und unmittelbare Ursache von Cataractbildung sind vor allem Verwundungen der Linse zu nennen (Cataracta traumatica). Die Gegenwart von Entozoen in der menschlichen Linse ist nicht mit Sicherheit nachgewiesen.

Von denjenigen Ursachen der Cataractbildung, welche im Auge selbst ihren Sitz haben, kennen wir nur diejenigen genauer, welche zugleich für das Sehvermögen verderblich sind. Hierher gehört z. B. Iridochoroiditis mit oder ohne Glaskörpererkrankung, besonders aber Netzhautablösung und Glaucom.

Die Diagnose der complicirten Cataract ist in der Regel nicht schwierig, theils sind deutlich sichtbare Veränderungen in der Iris oder auch in der Cornea vorhanden, oder auch die Cataract selbst zeigt gewisse Eigenthümlichkeiten. Aber auch wenn alle anderweitig sichtbaren Veränderungen fehlen, wird das Vorhandensein einer complicirenden Sehstörung durch eine genaue Prüfung des Lichtscheins meistens nachgewiesen werden können. Stets ist dabei eine genaue Untersuchung des Gesichtsfeldes erforderlich, denn trotz genügenden Lichtscheins in Richtung der Sehaxe kann hochgradige Schwachsichtigkeit vorhanden sein, während ein nachweisbarer Gesichtsfelddefect stets eine schwere intraoculare Complication nachweist.

Um das Sehvermögen bei Cataract genau feststellen zu können, ist es zunächst nothwendig, dafür zu sorgen, dass das Auge nur von einer Lichtquelle beleuchtet, nicht durch diffuses Licht geblendet wird. Macht man die Untersuchung bei Tageslicht, so setzt man die Patienten mit dem Rücken gegen das Fenster und sorgt für Abhaltung seitlich einfallenden Lichtes. Selbst bei totaler Trübung der Linse werden dann häufig noch Finger in einigen Decimeter Entfernung vom Auge gezählt, und Bewegung der Hand in etwa 1 Meter Entfernung vom Auge erkannt; ist dann auch das Gesichtsfeld frei, so

[1]) v. Graefe's Archiv. Bd. XXV. 4. S. 247 und Bd. XXVII. 1. S. 315.

dass Bewegungen der Hand auch seitlich vom Auge wahrgenommen werden, so kann man den Lichtschein als genügend betrachten. Will man eine controllirende Untersuchung vornehmen, so ist es am besten, in einem verdunkelten Zimmer die Lampe hinter den Patienten zu stellen, und mit einem Planspiegel das Auge von vorn zu beleuchten. Die geringen Lichtintensitäten, welche man zur Feststellung des Lichtscheins benutzen muss, lassen sich auf diese Weise theils durch Verkleinerung der Lampenflamme, theils durch Entfernung des Spiegels vom Auge viel leichter herstellen, als wenn man die Lampe direct als Lichtquelle benutzt, und die geringste Drehung des Spiegels genügt, um die Lichtquelle dem Auge zu entziehen.

Das Gesichtsfeld prüft man dadurch, dass man von verschiedenen Punkten der Gesichtsfeldperipherie das Auge mit dem Spiegel beleuchtet, wobei Patient die Aufgabe hat, den Ort der Lichtquelle schnell und genau anzugeben. In der Regel ist diese sogenannte »richtige Projection« vorhanden, sie setzt aber voraus, dass die getrübte Linse das Licht nicht gleichmässig zerstreut, sondern dass ein dem Orte der Lichtquelle entsprechender Ort grösster Lichtintensität auf der Retina zu Stande kommt, und das muss nicht immer der Fall sein. Die richtige Projection kann fehlen, ohne dass eine intraoculare Complication vorhanden ist, was man aber immer verlangen muss, das ist, dass bei jeder Stellung der Lichtquelle das Vorhandensein derselben empfunden wird. Ist dies an einzelnen Stellen der Peripherie nicht der Fall, so ist ein Gesichtsfelddefect und folglich eine Complication der Cataract erwiesen. Complicationen, welche bei freiem Gesichtsfelde wesentlich die Gegend der Macula lutea betreffen (centrale Gesichtsfeld-Defecte, Choroiditis der Mac. lut. u. s. w.) sind durch die Lichtscheinprüfung überhaupt nicht nachzuweisen.

Besondere Aufmerksamkeit und Vorsicht in der Untersuchung des Lichtscheins empfiehlt sich beim weichen Corticalstaar jugendlicher Individuen, namentlich wenn derselbe einseitig auftritt. Complicationen mit intraocularen Erkrankungen (Netzhautablösung, Glaskörpertrübung u. s. w.) sind unter diesen Umständen verhältnissmässig häufiger, als bei Cataracta senilis, und selbst durch die sorgfältigste Untersuchung ist es nicht immer möglich, das Vorhandensein von Complicationen ganz auszuschliessen. Auch bei partiellen Linsentrübungen kann es unter Umständen recht schwierig sein, festzustellen, ob das vorhandene Sehvermögen in richtigem Verhältniss steht zur Grösse der ophthalmoskopisch festzustellenden Linsentrübung. Von besonderer Wichtigkeit ist auch für diese Fälle die Prüfung des Sehvermögens bei er-

weiterter Pupille und beim Sehen durch eine kleine Oeffnung (stenopäischer Apparat), und die Untersuchung des Gesichtsfeldes.

Staaroperation.

Die operativen Methoden, welche uns gegen Cataract zur Disposition stehen, haben entweder den Zweck, die Cataract durch eine ihrer Grösse und Consistenz entsprechende Oeffnung aus dem Auge zu entfernen (Extraction), oder die Linse durch Spaltung der vorderen Kapsel der Einwirkung des Humor aqueus auszusetzen, und dadurch zur Resorption zu bringen (Discision). Die Methoden, welche lediglich einer Verschiebung der Cataract aus dem Pupillargebiet zum Zweck haben (Reclination), sind vollständig verlassen, da die entkapselte und in den Glaskörper versenkte Linse dort als fremder Körper wirkt und häufig Erblindung durch Iridochoroiditis zur Folge hat.

Von jeher hat man für die Staar-Operation Gewicht gelegt auf die »Reife« des Staars, aber ohne dass in der vorophthalmoscopischen Zeit mit diesem Wort ein haltbarer Begriff verbunden gewesen wäre. Nach Erfindung des Augenspiegels wurde der Begriff der Reife identificirt mit vollständiger Trübung. Alle noch nicht vollständig getrübten Cataracten wurden als »unreif«, lange bestehende vollständige Linsentrübungen, bei welchen es zur Eindickung der Corticalis gekommen war, als »überreif« bezeichnet. Ob die Linse vollständig getrübt ist, lässt sich leicht erkennen, denn bei der Augenspiegeluntersuchung ist sie dann auch bei erweiterter Pupille undurchsichtig und bei focaler Beleuchtung kann man leicht beurtheilen, ob die Trübung sich bis dicht an die Linsenkapsel erstreckt oder ob zwischen dieser und der Trübung noch eine Schicht durchsichtiger Corticalis vorhanden ist; im letzteren Fall wirft der Pupillar-Rand bei focaler Beleuchtung auf die Oberfläche der Trübung einen Schlagschatten, aus dessen Breite man auf die Dicke der noch ungetrübten Schicht schliessen kann. Für die Praxis hat diese pathologisch-anatomische Definition der Reife nicht den ihr ursprünglich zugeschriebenen Werth. Der Begriff der »Reife« hat überhaupt nur einen Sinn für die Extraction, für die Discision kommt dergleichen überhaupt nicht in Frage.

Die Operation der Cataract durch Discision hat als Vorbedingung jugendliches Lebensalter. Man durchbohrt mit der Discisionsnadel die Cornea gegenüber dem Rande der erweiterten Pupille und

macht zunächst einen kleinen Kreuzschnitt in der Mitte der Kapsel. Die nun eintretende Durchtränkung mit dem Kammerwasser bewirkt eine Trübung und Aufquellung der Corticalis, einzelne Flocken derselben drängen sich aus der Kapselwunde heraus und werden allmälig resorbirt. Kommt die Resorption der Linsenmassen zum Stillstand, was durch Verlegung oder Verschluss der Kapselöffnung geschehen kann, so wird die Discision in etwas ausgiebigerer Weise wiederholt, bis ein vollkommen freies centrales Pupillargebiet gewonnen ist. Die dazu nöthige Zeit erstreckt sich bei jugendlichen Individuen auf 3—5 Monate.

Die Quellungsfähigkeit der Linse ist aber individuell verschieden; es kann geschehen, dass die Quellung der Rindenschicht einen stürmischen Verlauf nimmt, sie geht von der vorderen auf die hintere Corticalis über, wodurch der Linsenkern hervorgedrängt wird, so dass er schliesslich aus der Kapsel heraus in die vordere Kammer fallen kann. Sobald getrübte Linsenmassen in grösserer Menge die vordere Kammer erfüllen, empfiehlt sich die Extraction derselben. Man eröffnet die vordere Kammer mit einem Lanzenmesser etwa 2 bis 3 Mm. über dem unteren Hornhautrand und entleert die gequollenen Linsenmassen durch leichten Druck auf den peripheren Wundrand. Häufig bleibt ein Theil der Linsenreste zurück, welche man nun der allmäligen Aufsaugung überlassen kann, ohne neue Entzündungen durch wiederholte Quellung befürchten zu brauchen. Jedenfalls wird auf diese Weise nicht nur viel Zeit gewonnen, sondern es wird auch schweren intraocularen Entzündungen, welche einen glaucomatösen Character annehmen können, vorgebeugt. Die Extraction ist also stets indicirt, sobald die durch die Discision in Quellung versetzten Corticalmassen irgend welche Reizungs-Erscheinungen, pericorneale Injection, Thränen, Schmerzen u. s. w. zur Folge haben.

Während des ganzen Heilungsverlaufes muss die Pupille durch Atropin erweitert gehalten werden, denn die Gefahren der Discision beruhen nicht in der an sich unerheblichen Verletzung, sondern in der nachtheiligen Einwirkung, welche aufquellende Linsenmassen auf die Iris auszuüben im Stande sind.

Der wesentlichste Vorzug der Discision ist der, dass sie es ermöglicht, eine runde und bewegliche Pupille zu behalten, und ich habe mich daher zu dem Vorschlage v. Graefe's[1]), eine Iridectomie vorauszuschicken, nicht entschliessen können, und selbst in Fällen,

[1]) v. Graefe's Archiv. Bd. V. 1. S. 173.

in welchen vor der Operation durch Atropin nur eine unvollständige Erweiterung der Pupille zu erreichen war, keine nachtheiligen Folgen von dieser Unterlassung gesehen.

Die Indicationen der Discision sind demnach folgende:

1. Totale Linsentrübungen des kindlichen Lebensalters.

2. Auch für partielle Linsentrübungen des kindlichen Alters, welche überhaupt eine Staaroperation erfordern, besonders für Schichtstaar, ist die Discision die Hauptmethode.

3. Eine vorsichtige Anwendung dieser Operation ist erforderlich, jenseits des 20. Lebensjahres. Jenseits des 25. bis 30. Jahres beschränken sich die Indicationen auf Cataracte, welche durch Schrumpfung bereits erheblich verkleinert sind, und auf die künstliche Reifung. Die hauptsächlichste Indication für die Ausführung der Discision im späteren Lebensalter wird gegeben durch Nachstaare.

Für die Extraction ist wichtig zu wissen, ob man darauf rechnen kann, die ganze Linse vollständig und ohne erhebliche im Pupillargebiet zurückbleibende Reste aus dem Auge zu entfernen. Die Cataract ist reif, wenn der Zustand der Linse der eben genannten Anforderung entspricht. Die ältere Auffassung, welche eine Cataract nur bei vollständiger Trübung der Linse als reif bezeichnen wollte, entspricht nicht den Anforderungen der Operation. Bei weichem Corticalstaar z. B. mit perlmutterglänzenden Sectoren ist es trotz vollständiger Trübung der Linse häufig nicht möglich, die Extraction ohne Hinterlassung von Corticalresten auszuführen, während bei Kernstaar die Corticalis durchsichtig bleiben kann und doch glatt und vollständig auszutreten pflegt. Dasselbe gilt von den S. 339 erwähnten unregelmässigen Linsentrübungen, wenn sie bereits längere Zeit bestanden haben.

Bei Beurtheilung der Frage, ob unvollständig getrübte Linsen sich zur Extraction eignen, kommt es also nicht allein auf die pathologisch-anatomische Form der Trübung an, sondern auch die physiologischen Verhältnisse der Linse spielen dabei eine wichtige Rolle. Die vom Lebensalter abhängige Elasticitäts-Veränderung der Linse, welche der Presbyopie zu Grunde liegt, beginnt mit einer Verhärtung des Linsenkerns, an welcher allmälig auch die Corticalis theilnimmt, so dass schliesslich die senile Linse die bekannte flache Form annimmt. In dem Lebensalter also, in welchem durch Presbyopie die Accommodation vollständig aufgehoben wird, kann man darauf rechnen, auch unvollständig getrübte Linsen extrahiren zu können, wenn die

Sehstörung es erfordert. Durchschnittlich gilt diese für das 60. bis 65. Jahr — eine genaue Altersgrenze lässt sich natürlich nichlt angeben, denn erstens ist der Eintritt der Presbyopie individuell verschieden, und zweitens kann durch den cataractösen Process selbst die Linse sowohl härter als weicher werden. Zwischen dem 55. und 60. Jahre wird man nur ausnahmsweise darauf rechnen dürfen, dass eine unvollständig getrübte Corticalis ohne erhebliche Reste entleert wird. Es bleibt demnach eine Reihe von Fällen übrig, in welchen unvollständige Linsentrübungen recht erhebliche Sehstörungen verursachen und doch als unreif bezeichnet werden müssen. Ein kleine Trübung am hinteren Pol der Linse kann das Sehvermögen unbrauchbar machen auch wenn die ganze übrige Linse noch durchsichtig ist, denn die Grösse des Pupillargebietes wird immer geringer, je weiter nach hinten es sich befindet; auf der Hornhaut ist es grösser, am hinteren Linsenpol erheblich kleiner als die Pupille. Ebenso können punktförmige und strichförmige Trübungen, welche die Linse in unregelmässiger Weise durchsetzen, recht erhebliche Sehstörungen verursachen, trotzdem, dass bei Weitem die grösste Menge der Linse noch ungetrübt ist.

Alle diese unvollständigen Linsentrübungen haben zugleich die Eigenschaft unbestimmt lange Zeit stationär zu bleiben, so dass in den besten Jahren die Arbeitsfähigkeit dadurch vernichtet werden kann, ohne dass die Extraction ohne weiteres ausgeführt werden darf, denn die Furcht vor der Extraction unreifer Cataracten war kein leerer Wahn. In dem Lebensalter, in welchem die Accommodation noch vorhanden ist, besteht die Linse, mindestens die noch durchsichtige Corticalis aus einer zähen klebrigen Masse, welche der Kapsel fest anhaftet. Bei der Extraction tritt der Linsenkern aus, die Pupille erscheint zunächst schwarz und rein, bald aber werden die zurückgebliebenen Linsenreste vom Kammerwasser durchtränkt; sie trüben sich und quellen auf und leider spielt dabei noch eine sehr erkennbare aber nicht genau erklärliche Altersveränderung eine recht erhebliche Rolle. Dieselben Vorgänge geschehen nach der Discision unvollständig getrübter Linsen bei Kindern und im jugendlichen Alter häufig genug ohne Schaden zu stiften; bei älteren Individuen dagegen haben sie in der Regel schwere Entzündungen zur Folge, nicht nur in der Iris und Choroidea, sondern auch in der Hornhaut; selbst wenn die Irido-Choroiditis günstig verläuft kann durch untilgbare Hornhaut-Trübung das Sehvermögen verloren gehen.

Das Bedürfniss einer künstlichen Reifung der Cataract wurde

daher schon lange empfunden und es kommen dafür zwei Verfahren in Betracht; entweder die bereits 1858 von v. Graefe[1]) angegebene künstliche Reifung durch Discision oder die Förster'sche[2]) Reifung durch Massage der Linse. Auch für die Wahl zwischen diesen beiden Methoden ist das Lebensalter entscheidend. Der künstlichen Reifung durch Discision gebe ich den Vorzug bis etwa zum 40. Lebensjahr, habe mich aber durch Erfahrung genügend überzeugt, dass die von v. Graefe dabei vorgeschriebene Iridectomie überflüssig ist. Meistens ist 4—5 Tage nach der Discision, welche ich hierbei bis in die tiefsten Schichten der Linse zu führen pflege, die Quellung und Trübung so weit vorgeschritten, dass die Extraction sofort erfolgen kann. Das Förster'sche Verfahren setzt die Gegenwart eines hinlänglich harten Linsenkerns voraus, worauf erst nach dem 40. Jahre zu rechnen ist; es wird nach der Punktion der Hornhaut und Entleerung des Kammerwassers mit einem abgerundeten Spatel die Oberfläche der Hornhaut und die dicht hinter ihr liegende vordere Corticalis der Linse gedrückt und gerieben. Die Rindenschicht der Linse wird dadurch gegen den harten Linsenkern gedrückt, zum Theil wohl auch zerdrückt und trübt sich dann in Zeit einiger Wochen. Bei jugendlichen Augen, welche noch keinen harten Linsenkern haben, bleibt das Verfahren erfolglos. Die von Förster auch für dieses Verfahren vorgeschriebene Iridectomie ist ebenfalls nicht nothwendig.

Für die Ausführung der Extraction ist die erste Regel die, dass der Schnitt gross genug sein muss, um die ganze Linse leicht austreten zu lassen.

Für weiche Cataracte jugendlicher Individuen, bei denen der Linsenkern noch nicht verhärtet und die ganze Linse in eine breiig flüssige Masse verwandelt ist, empfiehlt sich der S. 348 erwähnte Lanzenmesser-Schnitt.

Diese gewöhnlich als »lineare Extraction« bezeichnete Schnittführung wurde von Gibson (1811) und Travers (1814) zuerst eingeführt, von Friedr. v. Jaeger hauptsächlich für Nachstaar verwendet und von v. Graefe bei weichen Corticalstaaren mit Vorliebe ausgeführt.

Für Cataracten mit einem harten Kern wurde die Extraction 1748 von Daviel zuerst eingeführt.

Das dreieckige Staarmesser mit zweischneidiger Spitze, geradem

---

[1]) v. Graefe's Archiv. X. 2. S. 209.

[2]) Knapp u. Schweigger, Arch. f. Augenheilk. XII. 1. S. 3.

Rücken und leicht (d. h. etwa 10 Ctm. Radius) gekrümmter Scheide wird im horizontalen Meridian am temporalen Hornhautrande dicht nach innen vom Limbus conjunctivae eingestochen, mit der Fläche parallel zur Iris fortgeführt und an dem gerade gegenüberliegenden Punkte der Cornea wieder ausgestochen. Durch das blosse Vorwärtsschieben des Messers, wobei man stets auf den Rücken desselben zu wirken hat, wird bei richtiger Haltung der Klinge die Hornhaut parallel zu ihrem Rande durchtrennt. Man kann den Schnitt sowohl nach oben als nach unten ausführen, durchschnittlich vortheilhafter ist die Schnittführung nach unten. Fällt die Iris dabei vor, so lässt sie sich mit einem Spatel leicht zurückbringen. Darauf wird die Linsenkapsel mit dem Cystotom in ausgiebiger Weise parallel zum Pupillar-Rand geöffnet.

Ist Kapselstaar vorhanden, so empfiehlt sich die Verwendung einer Pincette, deren Zähne in die Kapsel eingreifen und das gefasste Stück mitnehmen. Bei alter verschrumpfter Cataract kommt dann manchmal gleich die ganze Linse mit. Unter gewöhnlichen Verhältnissen folgt auf die Kapselöffnung die Herausbeförderung der Linse. Bei nach unten gerichteter Schnittführung wird daher auf den oberen Linsenäquator mittelst eines am obern Hornhautrand angelegten Spatels ein sanfter Druck ausgeübt, welcher sich bei eröffneter Bulbuskapsel natürlich nicht mehr gleichmässig vertheilt, sondern den gesammten Inhalt des Bulbus in der Richtung, in welcher der Widerstand am geringsten ist, also nach der Wunde hin zu verschieben bestrebt sein wird. Der untere Linsenrand wird auf diese Weise gehoben, schiebt zunächst den hinter der Wunde gelegenen Theil der Iris vor sich her und tritt dann in die Pupillaröffnung ein; sobald die Linse mit ihrem grössten Durchmesser in die Pupille getreten ist, lässt sie sich leicht aus der Hornhautwunde herausschieben. Es wird dann zunächst die Iris in ihre normale Lage zurückgebracht und abgestreifte Corticalreste, welche im Pupillargebiet zurückgeblieben sind, mit geeigneten Löffeln entleert. Der Abfluss des Kammerwassers hat eine dem Volum desselben entsprechende concentrische Verkleinerung des ganzen Augapfels zur Folge; das Linsensystem rückt nebst der Iris nach vorwärts und legt sich an die hintere Fläche der Cornea an. In manchen Fällen jedoch, besonders bei alten marastischen Individuen, ist die Sclera so rigid, dass sie die nach dem Abfluss des Humor aqueus nothwendige compensirende Gestaltsveränderung des Auges verhindert; Linsensystem und Iris können dann nicht in genügender Weise nach vorwärts rücken, und der leer ge-

wordene Raum wird dadurch ausgefüllt, dass die Cornea einsinkt und sich faltet. Nach Entleerung der Linse tritt dann dieser sogenannte Collaps der Cornea, welcher manchmal die Form einer tellerförmigen Einsenkung annimmt, in noch deutlicherer Weise hervor. Besondere Nachtheile sind damit nicht verbunden, nur die Entleerung etwa zurückgebliebener Corticalreste wird dadurch erschwert.

Eine gut geheilte Extraction mit Lappenschnitt und ohne Iridectomie gehört gewiss zu den schönsten operativen Leistungen; in der Cornea bleibt eine kaum sichtbare periphere Narbe zurück, die Pupille behält ihre normale Grösse und freie Beweglichkeit, nur die tiefe Lage der Iris sowie ihr Zittern bei den Bewegungen des Auges verräth die Abwesenheit der Linse. Dass diese schöne Operation eine Zeit lang fast vollständig verlassen wurde, hatte seinen Grund darin, dass auch der normalste Operationsverlauf nicht gegen den Verlust des Auges durch Eiterung oder Irido-Choroiditis schützte. Erst durch die Antiseptik wurde die Ursache dieser Verluste klar gelegt, aber im Jahre 1865 kannte man sie noch nicht und suchte sie daher in der Schnittführung; der Lappenschnitt sollte daran Schuld sein. Bei seiner Vorliebe für die „lineare Extraction« weicher Cataracten suchte daher v. Graefe den Linear-Schnitt auch für harte Cataracten zu verwenden. Das erste war freilich die Erkenntniss, dass mit dem Lanzenmesser ein linearer Schnitt überhaupt nicht ausführbar ist. Betrachtet man das Auge als eine Kugel, so muss ein linearer Schnitt in einem grössten Kreis verlaufen und zwar nicht nur auf der äusseren, sondern auch auf der inneren Fläche der Hornhaut; mit dem Lanzenmesser müsste man zu diesem Zweck gerade nach dem Mittelpunkt der Hornhautkrümmung einstechen; ausführbar aber war ein linearer Schnitt mit einem schmalen Messer, dessen Breite ungefähr der Tiefe der vorderen Kammer gleichkam und welches von der Punction bis zur Contrapunction so gehalten wurde, dass es in der Ebene eines grössten Kreises lag. Sofort aber ergab sich auch, dass ein durch seine Grösse und Lage für die Extraction einer grossen und harten Cataract brauchbarer Schnitt in streng linearer Richtung überhaupt nicht ausgeführt werden konnte. Beim Ein- und Ausstich musste das Messer parallel zur Fläche der Iris liegen, und erst wenn die Wunde gross genug war, um eine Drehung der Klinge zu erlauben, konnte es in die Richtung eines grössten Kreises gebracht werden. Aus diesem Grunde war die Verlegung des Schnittes an die äusserste Grenze der vorderen Kammer

eine mathematische Folge der Linearität. v. Graefe[1]) hob sehr richtig hervor, dass ein parallel zur Fläche der Iris geführter Schnitt eine um so geringere Lappenhöhe hat, je mehr er sich der Scleralgrenze anschliesst, denn er besitzt dort die erreichbar grösste Annäherung an denjenigen grössten Kreis, welcher zur Iris parallel steht. Bei der Schnittführung, wie sie v. Graefe[2]) empfohlen und abgebildet hat, liegen Punction und Contrapunction auf der Tangente des oberen Hornhautrandes oder weniger als 1 Mm. darunter. Selbstverständlich musste ein so peripherer Schnitt mit der Iridectomie verbunden werden, um Irisvorfall zu verhüten. Aber schon bald verlor die Schnittführung mehr und mehr ihren linearen Character; der Schnitt näherte sich immer mehr dem Lappenschnitt an, so dass gegenwärtig unter dem Namen des »peripheren Linearschnittes« ein mindestens $^1/_3$ der Hornhauthöhe einnehmender, aussen vom Limbus conjunctivae und parallel zu demselben verlaufender Lappenschnitt ausgeführt und mit der Iridectomie verbunden wird.

Die Erfolge der Antiseptik haben erwiesen, dass die Verluste bei der Staar-Operation nicht abhängig waren von der Art und Weise der Schnittführung, sondern von Wund-Infection. Seitdem die letztere durch sorgfältige Antiseptik sich vermeiden liess, lag kein Grund dagegen vor zu der klassischen Form des Lappenschnittes zurückzukehren; besonders seitdem auch durch das Cocain der ganze Operations-Verlauf der Extraction ohne Iridectomie völlig schmerzfrei ist — die Iris wird bekanntlich durch Cocainisirung vor der Operationn nicht anästhesirt.

Der einzige Nachtheil, welchen der Lappenschnitt ohne Iridectomie mit sich bringt, ist der Iris-Vorfall. Die Häufigkeit desselben ist auf höchstens 8 pCt. zu veranschlagen. Nun ist es allerdings richtig, dass ein ausgeschnittenes Stück Iris nicht mehr vorfallen kann, aber auch bei der Extraction mit Iridectomie ist Irisvorfall an den Wundwinkeln keine Seltenheit, und Einklemmung der Iris recht häufig. Und wenn wir darauf rechnen dürfen, in mindestens 92 pCt. der Fälle eine runde und bewegliche Pupille zu erhalten, ist es dann gerechtfertigt die Iris in allen Fällen zu verschneiden? Natürlich giebt es für die Verbindung der Extraction mit der Iridectomie bestimmte Indicationen, welche aber nur zum kleineren Theil ihre Begründung am operirten Auge selbst finden. So z. B. ist bei vorhandener vorderer oder hinterer Synechie der Iris die Iridectomie fast stets indicirt, ebenso bei Glaskörper-

---

[1]) v. Graefe, Archiv. Bd. XI. 3. S. 13.
[2]) v. Graefe's Archiv. Bd. XIV. 3. S. 114.

Verflüssigung, welche nicht immer nachweisbar aber bei vorher bestehender hochgradiger Kurzsichtigkeit zu vermuthen ist. Häufiger wird die Iridectomie indicirt durch den Allgemein-Zustand. Iris-Vorfall, welcher während der Operation entsteht, hat gar keine Bedeutung und lässt sich, wenn er nicht eben durch Glaskörpervorfall bedingt ist, stets mit Leichtigkeit wieder in Ordnung bringen. (Uebrigens hat Glaskörpervorfall während der Operation gewöhnlich keinen Vorfall, sondern ein Umschlagen der Iris nach hinten zur Folge.) Der im Heilungs-Verlauf erfolgende Irisvorfall wird stets bedingt durch Sprengung der Wunde entweder durch äussere Einwirkung oder durch Husten, heftige Körperbewegungen u. s. w. Nach dem Lappenschnitt ohne Iridectomie müssen also die Patienten einige Tage (3—4) ruhig liegen und dürfen sich nur geringe und langsame Bewegungen erlauben. Ist auf die Erfüllung dieser Bedingung nicht zu rechnen (z. B. bei chronischem Husten und allerhand senilen Beschwerden), so ist die Iridectomie indicirt.

Auch für die Extraction mit Iridectomie ist der Lappenschnitt mit dem dreieckigen Staarmesser geeignet. Will man das schmale Messer benutzen, so ist das Haupterforderniss ein hinreichend grosser Schnitt. Um auch eine grosse harte Linse leicht austreten zu lassen, muss die Länge der Wunde dem Durchmesser der Cornea in ihrem horizontalen Meridian gleichkommen und ein genügendes Klaffungs-Vermögen besitzen, und wird, um die optischen Nachtheile der damit zu verbindenden Iridectomie möglichst zu verringern, am besten im oberen Hornhautumfang angelegt. Damit die nach Abfluss des Humor aqueus vorrückende Linse sich sofort in die Wunde einstelle, muss der Scheitel des Schnittes mit dem Limbus conjunctivae corneae zusammenfallen, während Ein- und Ausstichstelle auf einer etwa 4 Mm. tiefer liegenden Linie ganz an der Peripherie der vorderen Kammer gewählt werden.

Am zweckmässigsten ist es, dem schmale Messer gleich bei der Punction ungefähr diejenige Richtung seiner Fläche zu geben, welche man bis zur völligen Durchschneidung der Cornea beizubehalten wünscht, also nicht parallel zur Irisebene, sondern die Schneide etwas nach vorn gewendet. Die Spitze des Messers soll nicht sofort nach der Contrapunctionsstelle hinzielen, sondern, um der inneren Wunde eine grössere Ausdehnung zu geben, zunächst etwas nach unten (etwa nach der Mitte der Pupille hin) gerichtet sein. Sobald bei der Contrapunction die Messerspitze die Sclera durchdrungen hat, ergiesst sich der Humor aqueus unter die Conjunctiva und treibt dieselbe in grösserem oder

goringerom Umfange auf. Man lasse sich dadurch in keiner Weise stören, sondern vollende den Schnitt in der gewählten Ebene, bis die letzte Brücke des Scloralbordes durchtrennt ist. Das Mosser befindet sich dann frei beweglich unter der abgelösten Conjunctiva, welche, um nicht einen allzu grossen Lappen zu geben, nunmehr mit horizontal nach vorn oder selbst nach vorn und unten gerichteter Schneide durchtrennt wird.

Nach Vollendung des Hornhautschnittes wird die Fixirpincette dem Assistenten übergeben und zunächst der Conjunctivallappen auf die Cornea umgeschlagen. Mit einer feinen Pincette fasst man darauf die Iris, mag sie nun vorgefallen sein oder nicht, in der Mitte der Hornhautwunde, um eine mässig grosse Iridectomie zu machen, wonach die Iris wieder sorgfältig zurückgebracht wird; zeigt sich die Iris in den Wundwinkeln eingeklemmt, so wird sie mit dem zur Heraus-beförderung der Cataract dienenden Spatel frei gemacht und in ihrer Fläche ausgebreitet, ehe man zur Eröffnung der Kapsel übergeht.

Ist nun durch ausgiebige Kapsel-Eröffnung dem Linsenaustritt der Weg vorbereitet, so geschieht die Entfernung der Linse dadurch, dass man mit einem gekrümmten Spatel vom unteren Hornhautrand aus unter sanftem Druck eine aufwärts schiebende Bewegung ausführt, durch welche die Linse in die aufklaffende Wunde vorrückt und durch weitere schiebende Bewegungen allmälig herausbefördert wird.

Sind beide Augen cataractös, so kann man beide in einer Sitzung operiren; zweckmässiger ist es, einen Zwischenraum von 6—8 Tagen zu lassen.

Ist Cataract nur auf einem Auge vorhanden, während das andere noch ein gutes Sehvermögen besitzt, so kann man die Entscheidung der vielfach discutirten Frage, ob die Operation wünschenswerth sei oder nicht, dem Patienten überlassen; ist die Gebrauchsfähigkeit des zweiten Auges bereits durch Cataracta incipiens beeinträchtigt, so wird die Operation des zuerst erblindeten Auges immer räthlich sein. Ebenso verhält es sich, wenn auf dem nicht cataractösen Auge hochgradige Kurzsichtigkeit vorhanden ist. Auch dann, wenn dasselbe für die Nähe zum Lesen u. s. w. noch vollständig brauchbar ist, gewinnen die Patienten durch dio Operation des anderen Auges ein deutliches Sehon auch für die Ferne.

Schliesslich ist noch eine Modification der Extractionsmethode zu erwähnen, nämlich dio Extraction der Linse mit der Kapsel. Dieselbe ist stets mit der Iridectomio zu verbinden, und indicirt bei Luxation der Linso oder nachweisbarer Lockerung der Zonula. Lässt

sich dieser Zustand vor der Operation feststellen, so empfiehlt sich die praeparatorische Iridectomie d. h. die Ausführung der Iridectomie einige Wochen vor der Extraction. Tritt Luxation der Linse erst während der Operation ein, so ist zunächst die Iridectomie auszuführen und dann die Linse mit dem Löffel oder der Schlinge zu extrahiren.

Bei keiner Staaroperation (abgesehen von der Extraction der Linse mit der Kapsel), wird das Linsensystem vollständig aus dem Auge entfernt, immer bleiben die Kapsel, die intracapsulären Zellen und gewöhnlich auch etwas Linsensubstanz im Auge zurück, woraus membranöse Bildungen hervorgehen können, welche als Nachstaar oder Cataracta secundaria bezeichnet werden. Die Kapselzipfel rollen sich zwar zusammen, ziehen sich aber doch nicht immer vollständig aus dem Pupillargebiet zurück; ferner entwickelt sich unmittelbar nach der Operation ein Wucherungsprocess in den intracapsulären Zellen, dieselben breiten sich hinter der Iris flächenförmig aus und können auch zur Neubildung glashäutiger Membranen Anlass geben. Feine dünnhäutige Nachstaare erreichen manchmal erst Monate oder Jahre nach der Operation eine solche Mächtigkeit, dass sie sich durch Sehstörung bemerklich machen.

Blieben bei der Operation grössere Mengen von Corticalresten zurück, oder wurde der Heilungsverlauf durch Iritis gestört, so steigert sich auch die Wucherung der intracapsulären Zellen, und der Nachstaar bekommt aus allen diesen Ursachen eine erhebliche Mächtigkeit.

In seinen dünnsten Formen erscheint der Nachstaar bei focaler Beleuchtung als ein feines, spinnwebenartiges, hinter der Iris ausgespanntes Häutchen. Häufig enthält dasselbe einzelne derbere, bei focaler Beleuchtung hell erscheinende, undurchsichtige Striche oder Flecke, welche durch Linsenreste, iritische Producte oder Falten der Kapsel bedingt sind. Sehr deutlich erkennt man auch diese feinen Trübungen bei ophthalmoskopischer Durchleuchtung mit einem starken Convexglas (etwa 20 Meterlinsen) hinter dem Spiegel.

Die durch Cataracta secundaria bedingten Sehstörungen lassen sich am besten beurtheilen, indem man zunächst den Grad der Undurchsichtigkeit durch focale Beleuchtung und mit dem Planspiegel sich veranschaulicht, und dann das Sehvermögen mit den corrigirenden Convexgläsern und mit dem stenopäischen Apparat, sowohl mit als ohne Homatropin-Mydriasis feststellt. In der Regel entspricht die

Sehstörung ziemlich genau der durch den Nachstaar veranlassten Undeutlichkeit des ophthalmoskopischen Bildes.

Die Operation des Nachstaars richtet sich ganz nach den gegebenen Verhältnissen. Für dünne, spinnwebenartige Trübungen, welche aber trotzdem erhebliche Sehstörungen machen können, ist die von Bowman angegebene Operation mit zwei Nadeln zu empfehlen. Die Nadeln werden, von zwei einander diametral gegenüberliegenden Punkten der Hornhautperipherie aus, so eingestochen, dass ihre Spitzen in einem und demselben Punkte des Nachstaars zusammenstossen. Bewegt man jetzt die Griffe der beiden Nadeln gegen einander, so werden die Spitzen von einander entfernt, und durch die Gegenwirkung derselben gelingt es leicht, den Nachstaar ohne Zerrung der Zonula weit aufzureissen. Zweckmässig ist es, Nadeln dabei zu verwenden, welche etwa 5 Mm. hinter der Spitze eine Breite von etwa 2 Mm. besitzen.

Dichtere Trübungen werden am besten mit der Iridotomie-Scheere durchschnitten; und wenn gleichzeitig Verwachsungen des Pupillarrandes mit dem Nachstaar bestehen, ist es am gerathensten, zugleich mit dem Nachstaar auch den Sphincter iridis zu durchschneiden. Dichtere Nachstaare, welche nicht oder nur wenig mit der Iris verwachsen sind, lassen sich mit einer feinen Pincette extrahiren. Man braucht dazu nur eine kleine Wunde und erhält ein völlig reines Pupillargebiet.

Cataracta traumatica entsteht am häufigsten durch perforirende Wunden. Selten geben Contusionen des Auges die Veranlassung, durch welche die Linsenkapsel (mit oder ohne gleichzeitige Luxation der Linse) gesprengt wird. Verwundungen, durch welche die Linsenkapsel eröffnet wird, bewirken als nächste Folge eine Durchtränkung der dem Einfluss des Humor aqueus ausgesetzten Linsensubstanz. Dieselbe quillt auf, wird weisslich getrübt, drängt sich aus der Kapselwunde knopfartig vor und füllt, je nach der Grösse dieser Wunde, die vordere Kammer mehr oder weniger aus. Es kann auf diese Weise die ganze Linse oder der grösste Theil derselben zur Resorption kommen. Bei kleinen Kapselwunden kann die Linsentrübung sich auf den nächsten Umfang der Verletzung beschränken und stationär bleiben; besonders geschieht dies bei älteren Individuen, bei denen die Linse hart und weniger quellungsfähig ist.

Die Gefahren der traumatischen Cataract hängen von einer Reihe

verschiedener Umstände ab. Zunächst üben das Lebensalter und die Reizempfänglichkeit der Iris dieselben Einflüsse aus, welche wir schon bei der Discision, die ja auch nur eine regelrecht ausgeführte Cataracta traumatica darstellt, erwähnt haben.

Andererseits aber handelt es sich bei Cataracta traumatica recht oft um complicirte oder auch inficirte Verwundungen. In vielen Fällen ist zugleich mit der Cornea oder Sclera auch die Iris oder der Ciliarkörper verletzt. Schon hierdurch kann sofortiger Verlust des Sehvermögens durch intraoculare Blutungen, Netzhautablösung oder durch Irido-Cyclitis oder Choroiditis herbeigeführt werden.

In frischen und wenig complicirten Fällen ist zunächst durch Atropin eine vollständige Erweiterung der Pupille zu erreichen und zu unterhalten, um die Iris der schädlichen Einwirkung der aufquellenden Linsenmassen zu entziehen. Gelingt es, vollständige Mydriasis auf die Dauer zu unterhalten, so ist besonders bei jugendlichen Individuen häufig kein weiterer therapeutischer Eingriff nöthig. Bleibt dagegen die Atropinwirkung ungenügend, ist Iritis bereits eingetreten und durch Atropin nicht wieder rückgängig zu machen, oder zeigen sich glaucomatöse Symptome, so ist, je nach Lage der Umstände, entweder die Punction der Cornea, oder die Iridectomie, oder die Extraction der gequollenen Linsenmassen, mit oder ohne gleichzeitige Iridectomie, indicirt.

Die schlimmsten Fälle von Cataracta traumatica sind diejenigen, welche durch fremde Körper, Metall, z. B. Zündhütchenfragmente, Stein- oder Glassplitter verursacht werden. Nur ausnahmsweise bleiben derartige fremde Körper im Linsensystem stecken; handelt es sich dabei um Eisensplitter, so können sie durch ihre Oxydation der umgebenden cataractösen Linsensubstanz eine eigenthümliche Rostfärbung mittheilen. Immerhin ist diese Zurückhaltung im Linsensystem noch ein günstiger Zufall, da dann in der Regel den traurigen Folgen vorgebeugt ist, welche fremde Körper in der Tiefe des Auges mit sich zu bringen pflegen. Jede unter diesen Umständen etwa indicirte Cataractextraction muss beim Vorhandensein eines fremden Körpers in der Linse so eingerichtet werden, dass derselbe mit entfernt wird. Bei Eisensplittern kann der Electromagnet hierzu Verwendung finden.

Dringen fremde Körper in die Tiefe des Auges ein, so bleibt nur sehr selten ein brauchbares Sehvermögen erhalten. In der Regel erfolgt Erblindung durch Netzhautablösung und Iridochoroiditis. Häufig liegt dann auch die Gefahr der sympathischen Erkrankung des zweiten

Auges nahe. Ist unter diesen Umständen das verletzte Auge erblindet, so ist in Rücksicht auf die Erhaltung des andern Auges, die Enucleation indicirt, oder auch die Resection des Sehnerven — letztere aber nur mit dem Vorbehalt, dass bei andauernder schmerzhafter recidivirender Irido-Choroiditis, wie sie durch fremde Körper im Auge unterhalten werden kann, die Enucleation doch noch nachfolgen müsste.

Ectopie der Linse kommt vor als angeborener Zustand, manchmal als erbliches Leiden, und häufiger auf beiden Augen zugleich, als nur auf einem. Gewöhnlich ist die Linse dabei zwar durchsichtig, aber abnorm klein, so dass sie den Ring des Irisansatzes nicht ausfüllt. Sie ist dann gewöhnlich nur dem oberen Umfang des Ciliarkörpers durch die Zonula angeheftet (meistens in symmetrischer Weise, beiderseits nach oben aussen oder oben innen), während im unteren Umfange die Zonula fehlt oder abnorm verlängert ist, wodurch die Linse eine ungewöhnliche Beweglichkeit erreichen kann.

Manchmal ist zugleich mit Ectopie der Linse angeborene Schwachsichtigkeit vorhanden, so dass auch durch Correction der im linsenlosen Theile des Pupillargebietes vorhandenen Aphakie nur eine unvollständige Verbesserung des Sehvermögens erzielt wird.

Von den erworbenen Linsenluxationen ist zunächst zu nennen die traumatische, welche in Folge schwerer Verletzungen (mit intraocularer Blutung, Zerreissung der Augenhäute, perforirenden Wunden u. s. w.) vorkommen kann.

Manchmal geschieht es bei heftigen Contusionen des Auges, dass die Sclera vor der Insertion der Musculi recti, und zwar meistens nach oben einreisst, während gleichzeitig die Linse aus der Wunde austritt und unter der Conjunctiva liegen bleibt. Nur selten wird dabei die Linse sammt der unverletzten Kapsel unter die Conjunctiva geschleudert, und kann dann längere Zeit transparent bleiben; in der Regel reisst die Kapsel ein, ihre Reste mit etwas anhängender Linsensubstanz bleiben im Auge zurück, während die unter die Conjunctiva getretene Linse sich in kurzer Zeit trübt. In beiden Fällen genügt eine einfache Incision der Conjunctiva, um die Linse zu entleeren. Trotz der Schwere der Verletzung heilen viele dieser Fälle in überraschend günstiger Weise.

Auch als Folge leichterer Contusionen des Auges, manchmal nur durch starke Erschütterung des ganzen Körpers kommt Linsenluxation vor. Es ist nicht unwahrscheinlich, dass in manchen dieser Fälle

die traumatische Luxation der Linse durch eine präexistirende Schwäche ihrer normalen Befestigungen erleichtert wird, da unter Umständen Linsenluxation auch ohne nachweisbare Ursache zu Stande kommt. Traumatische Linsenluxation ist übrigens noch als eine Ursache für secundäres Glaukom zu erwähnen.

Auch ohne äussere Gewalt kann die Linse ihre normale Lage verlieren in Folge von Lockerung oder Verflüssigung ihres Aufhängebandes, der Zonula, auch in sonst ganz normalen Augen; bei gleichzeitiger Cataract kann sich daraus eine merkwürdige Art von Selbstheilung ergeben, indem die Linse in die Tiefe des Glaskörpers versinkt, so dass nun ein reines aphakisches Pupillargebiet vorhanden ist.

Eine Verschiebung der Linse aus ihrer natürlichen Lage führt mit Nothwendigkeit eine Reihe von Veränderungen herbei, welche sichere diagnostische Anhaltspunkte gewähren. Zunächst zeigt die Linse selbst eine abnorme Beweglichkeit; sie geräth bei den Augenbewegungen in ein deutlich sichtbares Schwanken, und indem sie durch die Centrifugalkraft nach vorn gegen die Iris geschleudert wird, zeigt auch diese flatternde Bewegnngen. Schon dieses Symptom allein genügt, die Lockerung der normalen Befestigungen nachzuweisen, selbst bei so geringfügiger Verschiebung, dass sie nicht sofort deutlich sichtbar ist. Ist die Linse so weit verschoben, dass ihr Rand bei normaler Pupillenweite (oder bei Atropinmydriasis) das Pupillargebiet durchschneidet, so lässt sich die Lage des Linsenäquators mit grosser Genauigkeit feststellen; bei ophthalmoskopischer Beleuchtung erscheint derselbe in Gestalt einer dunkeln, bei focaler Beleuchtung als helle Linie.

Wird das Pupillargebiet zum Theil von einer luxirten aber durchsichtigen Linse eingenommen, während der andere Theil aphakisch ist, so kann trotz der grossen Refractionsdifferenz in den beiden Theilen des Pupillargebietes monoculare Diplopie auftreten, welche gewöhnlich verschwindet, wenn die Aphakie durch Convexgläser corrigirt wird.

Wenn bei enger Pupille ein Theil des Linsenäquators das Pupillargebiet ausfüllt, so ist meistens wegen des durch die Schiefstellung der Linse und durch die Unregelmässigkeit der Lichtbrechung am Linsenrand bedingten Astigmatismus die Sehstörung ziemlich erheblich; noch mehr ist dies natürlich der Fall, wenn die luxirte Linse zugleich getrübt ist.

Lässt sich durch Atropinmydriasis in einem Theil des Pupillargebiets Aphakie herstellen, so ist meistens durch die corrigirenden Convexgläser eine erhebliche Besserung des Sehvermögens zu gewin-

nen, und es dürfte sich dann eine fortgesetzte Anwendung des Atropins, eventuell die Iridotomie empfehlen.

Manchmal geschieht es, dass eine durch Lockerung der Zonula bewegliche Linse durch die Pupille in die vordere Kammer geräth, was gewöhnlich Schmerzen und entzündliche Erscheinungen zur Folge hat. Das einfachste Verfahren besteht dann darin, dass man die Cornea cocaïnisirt und bei nach hinten gebeugtem Kopf des Patienten durch Druck auf die Cornea mit einem Spatel die Linse wieder zurückschiebt.

Verkalkung der Linse kommt am häufigsten vor bei complicirter Cataract, und nimmt dann nicht selten ihren Anfang im Kapselstaar, welcher unter diesen Verhältnissen häufig eine bedeutende Entwickelung erreicht. Die Kalkablagerungen (gewöhnlich kohlensaurer Kalk) erscheinen entweder in grossen Mengen isolirter Körnchen, oder in Form rundlicher, meist concentrisch geschichteter, häufig drusenartig zusammengelagerter Gebilde, welche, wenn man den Kalk durch Säuren auszieht, eine organische Substanz zurücklassen. Gewöhnlich erfolgt die Kalkablagerung auch sofort in die oberflächlichen, cataractösen Linsenschichten. Es finden sich dann unter der Linsenkapsel Kalkschalen von verschiedener Dicke, und waren zur Zeit der Kalkablagerung die Linsenfasern noch nicht völlig zerflossen, so kann ihre Form gleichsam durch Versteinerung im lebenden Auge erhalten werden. Aber auch das ganze Linsensystem kann so vollständig verkalken, dass es sich in ein linsenförmiges steiniges Concrement verwandelt, welches sich noch in eine atrophische Kapsel eingeschlossen findet.

Meistens ist in solchen Fällen wegen gleichzeitiger Glaskörperverflüssigung und Atrophie der Zonula auch eine Lockerung der normalen Verbindungen der Linse vorhanden. Dieselbe geräth bei den Bewegungen des Auges in auffallende Schwankungen, oder ist ganz und gar aus ihrer normalen Lage gewichen, und sofern sie nicht durch Verwachsungen mit der Iris fixirt wird, in den Glaskörper versenkt. Fallen derartige luxirte Linsen in die vordere Kammer, so veranlassen sie die oben erwähnten leicht zu beseitigenden Entzündungs-Erscheinungen.

Als Aphakie bezeichnet man den Brechzustand, welcher bei Abwesenheit der Linse vorhanden ist.

So complicirt der dioptrische Bau des Auges mit der Linse ist, so einfach gestalten sich die Verhältnisse beim Fehlen derselben. Es

kommt dann ausser der Länge der Sehaxe nur eine brechende Fläche, nämlich die Cornea, und nur ein Brechungsexponent, der der Augenflüssigkeiten in Rechnung. Bei normaler Sehaxenlänge ist stets ein hoher Grad von Hypermetropie vorhanden, so dass für die Ferne durchschnittlich Convexgläser von 10—11, für die Nähe von etwa 14—15 Meterlinsen erforderlich sind. Natürlich sind bei abnormer Länge oder Kürze der Sehaxe schwächere oder stärkere Gläser erforderlich.

Die Cataract-Extraction hat gleichzeitig mit Aphakie in vielen Fällen auch Astigmatismus zur Folge. Entgegengesetzt zu dem bei angeborener Meridianasymmetrie üblichen Verhalten liegt bei dieser durch die Schnittführung bedingten Form der am stärksten gekrümmte Meridian gewöhnlich in horizontaler Richtung.

Da unter physiologischen Verhältnissen die Accommodation abhängig ist von den an der Linse nachgewiesenen Vorgängen, so muss der Verlust der Linse auch den der Accommodation nach sich ziehen. Eine scheinbare Accommodation kann manchmal, besonders bei Aphakie mit Erhaltung einer runden Pupille dadurch bedingt werden, dass beim Nahesehen die Brille etwas vom Auge entfernt, und gleichzeitig durch die stärker brechenden Randtheile hindurch gesehen wird, während die durch den Accommodationsimpuls herbeigeführte Verengerung der Pupille die Zerstreuungskreise auch noch verkleinert.

Krankheiten des Glaskörpers.

Verflüssigung des Glaskörpers kommt unter normalen Verhältnissen vor als senile Erscheinung, ferner nicht selten in myopischen Augen mit beträchtlicher Schaxenverlängerung und endlich als Folgezustand von Choroiditis.

Sind gleichzeitig Glaskörpertrübungen vorhanden, so wird durch die grosse Beweglichkeit derselben die Verflüssigung erwiesen, bleibt dagegen der Glaskörper klar, so kann der Zustand völlig symptomlos bestehen, wenn nicht etwa die Befestigung des Linsensystems gelockert wird.

Ein bei den Augenbewegungen eintretendes leichtes Zittern der Iris verräth manchmal die senile Glaskörperverflüssigung und ist in Fällen von Cataract ein wohl zu beobachtendes Symptom, welches Glaskörpervorfall bei der Extraction prognosticiren lässt.

Glaskörper-Schrumpfung kommt vor bei acuter sowohl als chronischer Irido-Choroiditis, worauf der hierbei so häufige Ausgang in Atrophia bulbi beruht. Gelegentlich sieht man auch Glaskörperschrumpfung sich entwickeln in Zusammenhang mit einer Iritis, bei welcher die entzündlichen Erscheinungen durchaus keine ungewöhnliche Höhe erreichen, während die gleichzeitige Choroiditis eben nur durch die Glaskörperschrumpfung erwiesen wird. Das Auge wird weicher, die vordere Kammer abnorm tief, weil Iris und Linsensystem nach hinten rücken, und der Ciliar-Ansatz der Iris ist bei focaler Beleuchtung deutlich sichtbar. In allen von mir beobachteten Fällen war zugleich Netzhautablösung sichtbar.

Zur Glaskörperschrumpfung gehören wahrscheinlich auch die als „essentielle Phtisis bulbi“ oder »Ophthalmomalacie» beschriebenen Fälle.

Ablösung des Glaskörpers von der Retina wurde von Iwanoff[1]) als ein nicht seltener Befund beschrieben. In der Mehrzahl der Fälle handelte es sich dabei um die Folgezustände von Verletzungen (Choroiditis u. s. w.).

Augen, welche in Erhärtungs-Flüssigkeit gelagert haben, zeigen nicht selten den Glaskörper nach dem Ciliarkörper hin zusammengezogen, während der dahinter befindliche Raum mit Flüssigkeit erfüllt ist. (Häufig gewiss Leichenerscheinung). Dass bei Myopie die Vergrösserung des Auges durch Erguss einer Flüssigkeit geschieht, welche sich zwischen Glaskörper und Retina ansammeln kann, wurde bereits S. 25 erwähnt. Jedenfalls beruht hierauf die sog. Glaskörperablösung bei Myopie.

Als Mouches volantes oder Myodesopsie bezeichnet man die Wahrnehmung jener Glaskörperelemente, welche durch die entoptische Untersuchungsmethode in jedem gesunden Auge dadurch zur Anschauung gebracht werden können, dass sie ihr Schattenbild auf die Netzhaut werfen. Dieselben erscheinen als Ringe mit hellem Centrum und dunkler oder lichter Begrenzung, oder als ähnliche, gewöhnlich etwas dunklere Gebilde mit langen, manchmal verästelten Ausläufern, oder als hellere, perlschnurartige, zusammenhängende Ringe, gefaltete Membranen u. s. w. Unter Umständen, z. B. sehr häufig bei Myopie, werden besonders bei seitlich einfallendem hellem Licht, diese Schattenbilder auf der Retina so deutlich, dass sie die Aufmerksamkeit der Patienten auf sich ziehen, und dieselben nicht selten um die Erhaltung ihres Sehvermögens besorgt machen. Man wird diese Besorgniss als unbegründet bezeichnen können, wenn das Sehvermögen normal ist und der Glaskörper keine ophthalmoskopisch nachweisbaren Trübungen enthält.

Glaskörper-Trübungen treten in sehr verschiedenen Formen auf. Manchmal als kleine, scharf umschriebene, flocken- oder fadenförmige Körper, welche allseitig von durchsichtiger Glaskörpersubstanz umgeben sind, und wegen ihres Zusammenhanges mit derselben nur eine ganz geringe oder gar keine Beweglichkeit zeigen. Man findet diese vereinzelten Trübungen gewöhnlich am leichtesten bei der Untersuchung im umgekehrten Bild, wenn man nach Betrachtung des Augenhintergrundes das Convexglas langsam vom Auge entfernt, bis das

[1]) Archiv für Ophthalm. Bd. XV. 2. S. 1.

umgekehrte Bild der Iris und des Pupillargebietes entworfen wird. Jeder in der Sehaxe des Beobachters gelegene Theil des Glaskörpers kommt dadurch in die Lage, sein umgekehrtes Bild in einer Entfernung zu entwerfen, für welche das untersuchende Auge sich accommodiren kann.

Gewöhnlich haben diese Trübungen ihren Sitz nicht weit vom Sehnerven, manchmal sind mehrere vorhanden, und auch wohl durch feine Ausläufer miteinander verbunden. Sie kommen vor als Folgezustände von Choroiditis oder Netzhauterkrankungen, auch bei Myopie mit Staphyloma posticum, und endlich bei sonst ganz normalen Verhältnissen, letzteres besonders im späteren Lebensalter.

Ebenfalls nicht immer leicht sichtbar ist die staubförmige Glaskörpertrübung, welche als feine, schleierartig ausgebreitete durch die Augenbewegungen in wellenartige Schwankungen versetzte Masse hauptsächlich in den vorderen Theilen des Glaskörpers vorkommt. Das verwaschene Aussehen des Augenhintergrundes, welches in solchen Fällen z. B. an den Begrenzungslinien des Sehnerven am auffallendsten ist, kann die irrthümliche Annahme einer Netzhauttrübung veranlassen, während erst bei genauer Accommodationseinstellung, und gewöhnlich auch nur bei erweiterter Pupille, der punktförmig und ungleichmässig getrübte, im Glaskörper ausgespannte Schleier erkannt wird. Befinden sich solche Membranen dicht hinter der Linse, so erkennt man sie im aufrechten Bild am besten mit Hülfe eines hinter dem Spiegel angebrachten, mässig starken Convexglases (etwa 4 Meterlinsen). Derartige staubförmige Trübungen kommen vor manchmal in Begleitung von Choroiditis aequatorialis, häufiger gleichzeitig mit syphilitischer Retinitis, oder auch ohne anderweitige nachweisbare ophthalmoskopische Veränderungen.

Die häufigste und zugleich am leichtesten sichtbare Form von Glaskörpertrübungen sind bewegliche, fadige, flockige oder membranöse, dunkle Körper, welche durch die Augenbewegungen hin und her geworfen werden, und durch ihre grosse Beweglichkeit beweisen, dass sie in einer Flüssigkeit schwimmen. Ihr gleichzeitiges Vorkommen mit anderen entzündlichen Processen rechtfertigt es, dieselben als Entzündung des Glaskörpers oder Hyalitis zu bezeichnen. Man kann in der That kein Auge, in welchem Erblindung durch Erkrankung der inneren Membranen, besonders des Choroidaltractus eingetreten ist, anatomisch untersuchen, ohne im Glaskörper erhebliche Massen von Zellen zu finden. Bald sind es grosse Massen rundlicher, häufig in Kerntheilung begriffener, manchmal dunkle Pigmentkörner enthaltende,

bald grosse verästelte, durch zahlreiche feine Ausläufer anastomosirende Zellen, welche in Gestalt netzförmiger Membranen den Glaskörper durchziehen. Seine Durchsichtigkeit wird bei acuter Choroiditis noch ausserdem durch Ergüsse leicht gerinnbarer Flüssigkeiten beeinträchtigt.

Natürlich aber sind nicht alle Glaskörpertrübungen entzündlicher Natur. Man kann dies z. B. kaum annehmen von jenen kleinen circumscripten fixirten Flocken, welche man gelegentlich in sonst ganz durchsichtigem Glaskörper und auch in übrigens ganz gesunden Augen vorfindet. Einige kleine solche Trübungen, welche es mir gelang, aus klarem Glaskörper unter das Mikroskop zu bringen, bestanden lediglich aus zahlreichen feinen Pigmentkörnchen, welche in verästelten Kanälen enthalten zu sein schienen.

Endlich treten nicht selten Glaskörpertrübungen so plötzlich auf, dass ein hämorrhagischer Ursprung derselben mit grosser Wahrscheinlichkeit angenommen werden darf.

Die Sehstörungen sind bedingt durch den Schatten, welchen die Trübungen auf die Retina werfen. Kleine fixirte Trübungen in einem sonst ganz durchsichtigen Glaskörper können daher bei vollkommen gutem Sehvermögen vorkommen und machen sich dem Patienten durch einen dunklen Fleck bemerklich, welcher seinen Ort im Gesichtsfeld nicht erheblich ändert. Feine getrübte Membranen oder diffuse Trübungen bewirken eine mehr oder weniger dichte Verschleierung der Objecte, während massenhaftere bewegliche Flocken, ausser einer ausgedehnten nebelartigen Trübung sich auch noch durch bewegliche Schatten bemerklich machen.

Die Prognose wird wesentlich bestimmt durch die in der Regel zu Grunde liegende Erkrankung der inneren Augenhäute. Einige Formen entzündlichen oder hämorrhagischen Ursprungs sind allerdings einer vollkommenen Rückbildung fähig; in der Regel aber pflegen Glaskörpertrübungen nicht wieder zu verschwinden.

Bei der Behandlung ist hauptsächlich darauf Rücksicht zu nehmen, ob specielle therapeutische Indicationen vorliegen, etwa Syphilis oder Hämorrhoidalleiden u. s w. In den meisten Fällen ist man auf die, überhaupt gegen intraoculare Erkrankungen angewendete ableitende Therapie, Blutentziehungen, locale Ableitungen, Fussbäder, Abführ- oder Schwitzkuren, Sublimat oder Jodkalium angewiesen.

Cholestearin-Krystalle im Glaskörper kommen vor theils in anderweitig erkrankten Augen (besonders bei Verletzung der Linse

und Versenkung von Bruchstücken derselben in den Glaskörper) neben anderweitigen Glaskörpertrübungen oder auch als Residuen solcher, theils ohne anderweitige Veränderungen und bei nahezu voller Sehschärfe. Ophthalmoskopisch erscheinen sie als feine glitzernde, durch die Augenbewegungen aufgewirbelte Pünktchen, und zwar bei Beleuchtung mit dem Concavspiegel viel glänzender als wenn man den Planspiegel benutzt. Im vorderen Theil des Glaskörpers sind sie auch wohl bei focaler Beleuchtung sichtbar.

Ein nicht gerade häufiges, gewöhnlich aber sehr hartnäckiges und bedenkliches Leiden sind recidivirende Glaskörperblutungen.

Die Blutung kann geschehen aus den Gefässen des Ciliar-Körpers oder der Retina. In einigen Fällen findet man eine Blutunterlaufung in der Choroidea, oder deutliche Blutungen in der Netzhaut-Peripherie. Grosse Blutgerinnsel im Glaskörper zeigen, wenn sie frisch sind, an ihren Grenzen eine deutlich blutrothe Farbe; im weiteren Verlauf werden die rothen Blutkörperchen resorbirt und es bleiben Fibrin-Gerinnsel zurück, welche wegen ihrer hellen Farbe mit Netzhautablösung verwechselt werden können.

Unmittelbar nach der Blutung sind die Sehstörungen meistens recht erheblich, im Laufe von 3 bis 4 Monaten wird der Erguss resorbirt, bald aber erfolgen mit demselben Verlauf der Erscheinungen wiederholte Recidive. Kleine Blutergüsse führen nicht nothwendig zu Zertrümmerung des Glaskörpergewebes, sondern können die retinale Oberfläche des Glaskörpers taschenartig einstülpen und werden dann manchmal von Schichten getrübten Glaskörpergewebes umschlossen.

Ueber die Ursachen der recidivirenden Glaskörperblutungen ist nichts bekannt; auffallend ist, dass sie hauptsächlich bei Individuen in den zwanziger und dreissiger Jahren vorkommen.

Neubildungen von Gefässen im Glaskörper gehört in Augen, welche bereits in Folge von Choroiditis erblindet sind, nicht gerade zu den pathologisch-anatomischen Seltenheiten. Die neuen Gefässe scheinen meistens aus der Retina hervorzusprossen. Da indessen in der Regel der Glaskörper und gewöhnlich auch die Linse in diesen Fällen getrübt sind, so hat man nicht häufig Gelegenheit, die Gefässneubildung durch die Augenspiegel-Untersuchung zu constatiren.

Nur wenige Beobachtungen dieser Art liegen vor[1]). In allen

---

[1]) Coccius, Ueber Glaucom, Entzündung u. s. w. Leipzig, 1859. S. 47. — E. v. Jaeger, Ophthalm. Handatlas. S. 117. Taf. XV. Fig. 72.

war der Glaskörper getrübt, immerhin aber noch durchsichtig genug, um die Untersuchung des Augenhintergrundes zu ermöglichen. Die Gefässe entsprangen im Sehnerven selbst oder in dessen Nachbarschaft, verbreiteten sich im hinteren Abschnitt des Glaskörpers und erreichten mit ihren längsten Aesten etwa die Mitte desselben.

Als sehr seltene Veranlassungen von Vascularisation des Glaskörpers mag noch erwähnt werden, dass Becker[1]) in einem Fall auf der Höhe eines in den Glaskörper hineinragenden Choroidalabscesses (wahrscheinlich ein vereiterter Tuberkel) eine Gefässneubildung im Glaskörper sah, die, wie die spätere Untersuchung ergab, mit den Retinalgefässen zusammenhing.

Bleiben die vor dem Glaskörper gelegenen brechenden Medien durchsichtig, und breiten sich die Gefässe in der tellerförmigen Grube aus, so ist schon mit blossem Auge die Vascularisation leicht zu erkennen.

Im Foetalzustand verläuft bekanntlich die Art. hyaloidea durch den Canalis hyaloideus von der Eintrittsstelle des Sehnerven nach dem hinteren Pol der Linse. Der Canalis hyaloideus bleibt während des Lebens bestehen, und es scheint, dass er in seltenen Fällen in Folge einer leichten Trübung oder sogar Vascularisation seiner Wandungen[2]) auch ophthalmoskopisch sichtbar bleiben kann. Etwas häufiger wurden Verbindungsfäden zwischen Sehnerv und hinterem Linsenpol beobachtet, welche als persistirende Reste der Arteria hyaloidea zu deuten sind.

Cysticercus im Innern des Auges wurde zuerst in der vorderen Kammer beobachtet, die ophthalmoskopische Untersuchung hat ergeben, dass er häufiger in der Tiefe des Auges vorkommt.

Der Cysticercus erscheint als halbdurchsichtige, bläulich-weisse, überall deutlich begrenzte runde Blase, an welcher unter Umständen der ausgestreckte Hals und Kopf mit Saugnäpfen, manchmal auch Bewegungen des Kopfes zu erkennen sind. Ist das ophthalmoskopische Bild so deutlich, so ist ein diagnostischer Irrthum nicht zu fürchten, häufig aber sind Kopf und Hals eingezogen, und der Halstheil der Blase markirt sich nur noch als ein hellerer aber für die Diagnose charakteristischer Fleck. Auch die Bewegungen der Cysticercus-Blase, welche man manchmal zu sehen bekommt, sind ein sicheres diagnostisches Merkmal, vorausgesetzt, dass man sich nicht durch kleine Be-

[1]) Bericht der Wiener Augenklinik. 1867. S. 114.
[2]) Saemisch, Klin. Monatsblätter. 1869. S. 304.

wegungen des untersuchten Auges oder davon abhängige Bewegungen der Blase täuschen lässt.

Gewöhnlich liegt der Cysticercus ursprünglich zwischen Retina und Choroidea und bedingt dadurch eine ausgedehnte Netzhautablösung. Im weiteren Verlaufe kann der Cysticercus die Retina durchbrechen und in den Glaskörper gelangen oder auch zwischen diesem und der Retina liegen bleiben. Nur etwa in der Hälfte der Fälle wird der Cysticercus gleich von vorn herein im Glaskörper gefunden.

Fast regelmässig sind, wie auch nicht anders zu erwarten, neben dem Cysticercus noch bedeutende anderweitige Veränderungen vorhanden. Glaskörpertrübungen gehen manchmal dem Sichtbarwerden des Cysticercus voraus, jedenfalls aber gesellen sie sich im weiteren Verlaufe des Uebels hinzu. Häufig werden entzündliche Veränderungen in der Retina oder Choroidea durch den mechanischen Reiz des Entozoon bedingt; beide Membranen und manchmal auch noch die angrenzenden Glaskörperpartien können dabei zu einer compacten Masse verwachsen. Man sieht deshalb nicht selten gleichzeitig mit Cysticercen umschriebene, schmutzig weissliche, stark lichtreflectirende Stellen in den inneren Augenhäuten, welche der augenblicklichen Lage des Cysticercus nicht zu entsprechen brauchen, da letzterer ja durch spontane Bewegungen seinen Ort verändern kann.

Durch alle diese Veränderungen wird im Laufe der Zeit die ophthalmoskopische Untersuchung überhaupt unmöglich; der Glaskörper und häufig auch die Linse wird undurchsichtig; Iritis und Iridochoroiditis stellen sich ein, und völlige Erblindung mit Atrophie des Auges dürfte der häufigste Ausgang sein.

Die Extraction des Cysticercus aus der vorderen Kammer macht in der Regel keine Schwierigkeiten. Extraction des Cysticercus aus dem Glaskörper wurde von v. Graefe[1]) ausgeführt nach vorheriger Extraction der gesunden Linse, von Arlt[2]) durch einen der Lage des Cysticercus entsprechenden Meridionalschnitt in der Aequatorialgegend. Dieselbe Schnittführung wurde auch von Alfr. Graefe[3]) zur Extraction von Cysticercen benutzt, welche am hinteren Umfang des Auges zwischen Retina und Choroidea lagen.

Fremde Körper, welche bei perforirenden Verwundungen in

---

[1]) v. Graefe's Archiv. Bd. IV. 2. S. 171.
[2]) Operationslehre in Graefe-Saemisch Handbuch Bd. III. S. 394.
[3]) v. Graefe's Archiv. Bd. XXIV. 1. S. 209.

den Augenhintergrund eindringen, gelangen, wie Berlin[1]) gezeigt hat, nicht immer direct an diejenige Stelle, an welcher man sie schliesslich vorfindet, sondern durchfliegen meistens zunächst den ganzen Glaskörper, prallen dann von der hinteren Augenwand ab, gewöhnlich in der Richtung nach vorn und unten. Sie können aber auch an der Stelle des Augenhintergrundes, welche sie zuerst erreichen, sich einbohren und stecken bleiben. Meistens führen solche Verletzungen zu Erblindung durch Iridochoroiditis, doch sind eine Anzahl von Fällen bekannt, in welchen fremde Körper mit Erhaltung eines guten Sehvermögens Jahre lang im Auge verblieben[2]).

Eisensplitter, welche in den Glaskörper eingedrungen sind, lassen sich innerhalb der ersten Stunden nach der Verletzung mit dem Magneten extrahiren, indem man den zugespitzten Pol eines starken Electromagneten durch eine Scleral-Punction in den Glaskörper einführt, aber schon nach 24 Stunden ist der Fremdkörper umgeben von Gerinnungsmassen, welche sein festes Anhaften am Magneten verhindern.

---

[1]) v. Graefe's Archiv. Bd. XIII. 2. S. 275.

[2]) Knapp, Fremde Körper im Hintergrunde des Auges eingeheilt, mit Erhaltung von gutem Sehvermögen. Archiv für Augenheilk. Bd. XII. 3. S. 303.

DRITTER THEIL.

NORMALER AUGENHINTERGRUND, KRANKHEITEN DER CHOROIDEA, DER RETINA UND DES SEHNERVEN, GLAUCOM UND AMBLYOPIE.

Ophthalmoskopisches Bild des normalen Augenhintergrundes.

Der normale Sehnerv hebt sich vom umgebenden Augenhintergrunde deutlich ab durch eine hellere Färbung, welche, wenn man bei der Augenspiegel-Untersuchung Tageslicht benutzt (s. S. 99), als ein helles Gelbroth erscheint. Dient eine Lampe als Lichtquelle, so geht der gelbe Farbenton verloren, während der rothe sichtbar bleibt; der Sehnerv erscheint daher weisslich mit einer Beimischung von Roth. Der Reichthum des intraocularen Sehnervenendes an capillaren Blutgefässen erklärt das Vorhandensein dieses röthlichen Farbentons, welcher aber gewöhnlich nicht gleichmässig über die Sehnervenoberfläche vertheilt ist, sondern am stärksten auf der medialen Hälfte hervortritt, weniger auf der temporalen Hälfte, welche etwas hellfarbiger erscheint. Es hat dies seinen Grund darin, dass die Masse der Nervenfasern, welche über den Rand der Eintrittsstelle weggeht, nicht überall gleich, sondern in der Richtung des gelben Fleckes geringer ist, als im übrigen Umfange.

Diese ungleichmässige Vertheilung der Nervenfasern im Sehnervenquerschnitt erklärt sich aus dem anatomischen Bau der Macula lutea. Die Nervenfaserschicht ist dort nämlich erheblich dünner als an anderen ebenso weit vom Sehnerven entfernten Stellen, weil sie nur aus denjenigen Fasern besteht, deren Endapparate der Macula lutea selbst angehören, während die für die Peripherie der Retina bestimmten Fasern das Gebiet derselben bogenförmig umgehen. Es liegt nun die Vermuthung nahe, dass in einzelnen Fällen schon im Sehnerven selbst die für die temporale Hälfte der Retina bestimmten Nervenfasern so angeordnet sind, dass sie der Gegend der Macula lutea von vorn herein mög-

lichst fern bleiben. Den temporalen Sehnervenumfang überschreiten dann hauptsächlich nur diejenigen Nervenfasern, welche in der Macula lutea selbst endigen, während die ganze übrige Nervenmasse am medialen, oberen und unteren Theile des Sehnerven zusammengedrängt ist. Die Nervenfasern, welche der temporalen Peripherie der Retina angehören, also das excentrische Sehen im medialen Theile des Gesichtsfeldes vermitteln, werden dann an der oberen und unteren Peripherie des Sehnerven zu suchen sein.

Fig. 25.

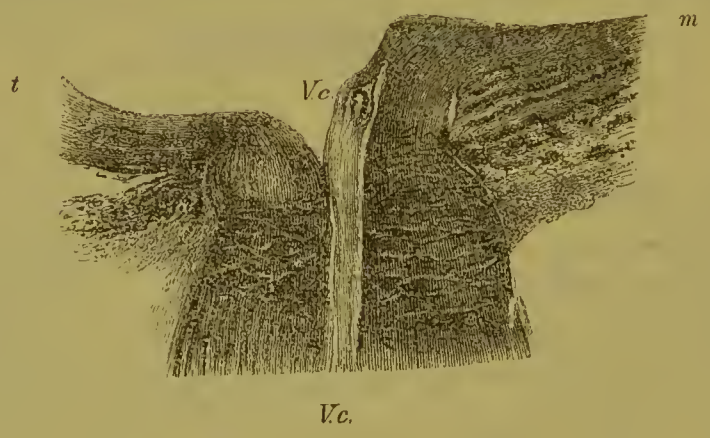

Fig. 25 zeigt den Längsschnitt eines Sehnerven, an welchem die in Rede stehende Niveaudifferenz deutlich zu sehen ist.

Der senkrechte Durchmesser des intraocularen Sehnervenendes ist an der medialen Seite (bei *m*) beträchtlich dicker als an der temporalen (bei *t*). Die Stämme der Retinalgefässe laufen an der medialen Seite in die Höhe, verlassen aber die Ebene des Schnittes, bevor sie im Niveau der Retina angekommen sind.

Als Begrenzung des Sehnerven macht sich gewöhnlich eine mehr oder weniger breite, weisse Linie bemerklich, welche in der Regel am temporalen Umfange am deutlichsten ist und manchmal den ganzen Sehnerven ringförmig umgiebt. Die anatomische Begründung dieser Erscheinung ist darin zu suchen, dass zwischen der inneren Nervenscheide und dem Rande des Foramen choroidea ein mehr oder weniger breiter Streifen von Scleralgewebe durch die Retina hindurchschimmert. Die Breite dieses Scleralstreifens ist übrigens individuell sehr verschieden. Gewöhnlich ist er eben erkennbar; wenn er der Breite eines Retinalgefässes gleichkommt, ist er schon verhältnissmässig breit; noch ausgedehntere Scleralstreifen gehen ganz allmälig in das ophthal-

moskopische Bild der bei Myopie den Sehnerven umgebenden weissen Sichel über. Der Rand des Foramen choroideae bildet manchmal einen dunkeln den Sehnerven umgebenden Pigmentring, häufig aber bleibt dieser Ring unvollständig und wird nur durch einzelne meistens am temporalen Sehnerven-Umfange am dichtesten stehende, kleine Pigmentflecke angedeutet.

Der intraoculare Sehnerven-Querschnitt zeigt gewöhnlich im Centrum eine kleine Vertiefung, welche unter Umständen eine nicht unerhebliche Grösse erreicht. Da die im Sehnervenstamme zusammengehaltenen Nervenfaserbündel, am intraocularen Ende angelangt, sich rechtwinklig umbiegen müssen, um die Nervenfaserschicht der Retina zu bilden, so ist schon dadurch das Zustandekommen einer kleinen trichterförmigen Vertiefung bedingt, welche stets dicht neben der centralen Gefässpforte und zwar an der temporalen Seite derselben gelegen ist. Ophthalmoskopisch erscheint diese Vertiefung zunächst als ein hellerer Fleck, dessen Grösse sehr erheblichen, individuellen Schwankungen unterliegt, fast immer aber ausgedehnt genug ist, um die characteristische Zeichnung der Lamina cribrosa in seiner Tiefe erkennen zu lassen. Bei hinreichender Vergrösserung, am besten im aufrechten Bild, oder im umgekehrten mit convex 12,0 (Meterlinse) erkennt man das Bindegewebsgeflecht derselben als ein glänzend weisses Netzwerk, dessen von den Nervenfaserbündeln ausgefüllte Maschen sich als hellgraue Pünktchen darstellen.

In der Lamina cribrosa findet eine innige Gewebsverbindung zwischen dem Bindegewebsgerüst des Sehnerven und der Sclera statt. Fasern des Scleralgewebes gehen quer durch den Sehnerven hindurch, und Bindegewebszüge aus dem Sehnerven biegen in die Sclera über. Nach vorn wird die Lamina cribrosa durch eine, im Niveau der Choroidea gelegene, schwach concave Linie begrenzt, nach rückwärts erstreckt sie sich etwa bis zur Mitte des Dickendurchmessers der Sclera. Im Längsschnitte des Sehnerven tritt diese Stelle auch noch dadurch besonders deutlich hervor, dass an ihrer hinteren Grenze die Sehnervenfasern ihre Myelinscheiden verlieren, um als feine blasse Bündel das Bindegewebsnetz der Lamina cribrosa zu durchziehen.

Um zwischen der fast stets vorhandenen kleinen trichterförmigen Vertiefung in der Mitte der Sehnervenoberfläche und den grösseren Aushöhlungen, welche man als physiologische Excavation bezeichnet, irgend eine Grenze zu ziehen, erscheint es zweckmässig, dieses Wort nur dann zu gebrauchen, wenn die Breite der Vertiefung

auf der Sehnerven-Oberfläche mindestens $^1/_3$ derselben einnimmt, und der Boden derselben merklich jenseits des Niveaus der Choroidea gelegen ist.

Während wir also gewöhnlich die vordere Grenze der Lamina cribrosa im Niveau der Choroidea finden, zeigt uns bei physiologischer Excavation der Augenspiegel die charakteristische Zeichnung der Lamina cribrosa an einer erheblich tiefer gelegenen Stelle — weil eben jeder Querschnitt des Sehnerven, gleichviel in welcher Entfernung von der Retina, dieses Bild liefert. Es ist gar keine Seltenheit physiologische Excavationen zu sehen, deren tiefster Grund, der ophthalmoskopischen Berechnung nach, mehr als einen halben Millimeter tiefer liegt als das Niveau der Choroidea.

Das ophthalmoskopische Bild der physiologischen Sehnerven-Excavation gestaltet sich demnach folgendermaassen:

Man sieht im Sehnerven einen hellen Fleck, welcher neben den Ursprüngen der Centralgefässe deutlich die charakteristische Zeichnung der Lamina cribrosa erkennen lässt, und auf dessen hellen Grunde sich die wenigen nach der Macula lutea hin verlaufenden feinen Gefässe scharf abzeichnen.

Am medialen, oberen und unteren Sehnervenumfang ist der helle Fleck gegen die grau-röthliche Nervenmasse des Sehnerven scharf begrenzt. Der grösste Theil der Nervenfasern zeigt sich nämlich in Gestalt eines Halbmondes zusammengedrängt, dessen mittlerer Theil den medialen Umfang einnimmt, während die beiden spitzen Ausläufer oben und unten nach der Macula lutea hin gerichtet sind. Diese halbmondförmig angeordnete Nervenmasse sieht man nun vom Grunde der Lamina cribrosa aus steil aufsteigen und im Niveau der Retina scharf umbiegen.

Denselben Verlauf wie die Nervenfasern nehmen auch die Gefässstämme. Stets steigen dieselben an der medialen Wand der Nervenfaserschicht in die Höhe, einfach deswegen, weil ihre Hauptäste vorwiegend in der medialen Hälfte des Sehnervenumfanges auf die Retina übergehen.

Verfolgt man die Retinalgefässe von der Peripherie aus nach dem Sehnerven hin, so sieht man sie, am Rande der Excavation angelangt, hakenförmig umbiegen. Der Theil der Gefässe, welcher an der medialen Wand der Excavation herabsteigt, ist bis dahin, wo er in der Lamina cribrosa verschwindet, nur in perspectivischer Verkürzung oder auch garnicht sichtbar.

Die Einsenkung der physiologischen Excavation geschieht manch-

mal ziemlich allmälig; in anderen Fällen ist ihr Rand besonders im medialen, oberen und unteren Umfang äusserst scharf, manchmal sogar überhängend und steil abfallend. Bei grossen physiologischen Excavationen kann der Excavations-Rand dem Sehnervenrande sehr nahe rücken, die Entfernung beider Grenzlinien von einander muss aber stets mindestens gleich sein der Dicke der Nervenfaserschicht der Retina dicht am Sehnerven-Rande, und die zwischen diesen beiden Grenzlinien sichtbare Sehnerven-Oberfläche kennzeichnet sich unter normalen Verhältnissen durch ihre röthliche Färbung, besonders am medialen oberen und unteren Umfang der physiologischen Excavation. Am temporalen Umfang derselben ist wegen der geringeren Menge der hier liegenden Nervenfasern eine scharfe Begrenzung des Excavations-Randes häufig nicht zu sehen. Die Wandung der physiologischen Excavation zeigt hier meistens einen ziemlich sanften Abfall, die Oberfläche des Sehnerven erhebt sich allmäliger auf das Niveau der Retina, aber sie erreicht dasselbe immer schon vor dem Rande des Sehnerven.

Die Diagnose der physiologischen Sehnervenexcavation stützt sich auf diejenigen ophthalmoskopischen Hülfsmittel, durch welche wir, sowohl im umgekehrten als im aufrechten Bild, das Vorhandensein von Niveaudifferenzen im Augenhintergrund nachweisen können.

Bei der Untersuchung im aufrechten Bild beruht die Diagnose der Niveaudifferenzen im Augenhintergrunde auf denselben Gesetzen, welche wir bei der ophthalmoskopischen Bestimmung des Refractionszustandes besprochen haben. Ist z. B. das Auge emmetropisch gebaut, so dass man die Ebene der Retina im aufrechten Bilde ohne Correctionsgläser scharf und deutlich sehen kann, so gebraucht man, um den Grund einer Excavation ebenso deutlich zu sehen, Concavgläser, deren Brennweite um so grösser sein muss, je tiefer die Excavation.

Unter Voraussetzung völliger Accommodationsruhe beider Augen des untersuchten sowohl als des untersuchenden, ist für die Ebene der Retina stets ein anderes Correctionsglas nöthig, als für die Tiefe der Excavation, und aus der Differenz dieser Gläser lässt sich die Tiefe der Excavation berechnen, indessen in Berücksichtigung aller kaum zu vermeidenden Fehlerquellen ist die praktische Verwendbarkeit dieser Berechnungen eine ziemlich beschränkte.

Bei der Untersuchung im umgekehrten Bild fällt das Hauptgewicht auf die sogenannte parallaktische Verschiebung, welche das ophthalmoskopische Bild durch Bewegungen des Convexglases erleidet.

Das zu Grunde liegende optische Princip wird durch Fig. 26 erläutert.

Liegen nämlich die Punkte *a* und *b* in der Sehlinie des Beobachters, ist *c* der optische Mittelpunkt des Convexglases und befinden sich die Punkte *a* und *b* jenseits der Brennweite desselben, so wer-

Fig. 26.



den *a'* und *b'* die reellen umgekehrten Bilder dieser Punkte darstellen. Bewegen wir jetzt, bei unveränderter Richtung der Sehlinie, das Convexglas so, dass sich sein optischer Mittelpunkt in *c'* befindet, so wird das Bild des Punktes *a* auf der Linie *ac'* beispielsweise in *a''*, das des Punktes *b* auf der Linie *bc'* z. B. in *b''* entworfen.

Das Bild des Punktes *b* hat sich also weiter von unserer Sehlinie entfernt als das des Punktes *a*.

Durch die Bewegung des Convexglases erfährt demnach das Bild eines weiter nach vorn gelegenen Punktes stets eine stärkere Verschiebung als das eines dahinter befindlichen.

Führt man nun, bei der Untersuchung im umgekehrten Bilde, leichte Bewegungen des Convexglases aus, so sieht man den ganzen scharfen Rand der physiologischen Excavation sich über der Lamina cribrosa verschieben.

Die Ursprungsquelle der Centralgefässe liegt ungefähr in der Mitte des Sehnervenquerschnitts, gewöhnlich etwas medialwärts. Die Hauptäste der Retinalgefässe verlaufen zunächst vorwiegend nach oben und unten; nur einige feine Gefässe schlagen sofort die Richtung nach der Macula lutea ein.

An den grösseren Stämmen der Retinalgefässe sind die Arterien leicht von den Venen zu unterscheiden. Die Arterien zeichnen sich durch ihre hellrothe Farbe aus, die Venen sind dunkler und häufig

auch etwas breiter; erstere ferner verlaufen gewöhnlich gestreckter als die Venen, welche manchmal sogar unter ganz physiologischen Verhältnissen in auffallender Weise geschlängelt sind. Die grösseren Retinalgefässe zeigen in ihrer Längsaxe einen hellen Streifen, den Reflex der cylindrischen Gefässwand, welcher ebenfalls bei den Arterien glänzender hervortritt als bei den Venen. In manchen Fällen macht sich auch unter physiologischen Verhältnissen die Adventitialschicht der Gefässwandung bemerklich; man erkennt nämlich einen die Contouren der Hauptgefässstämme, der Arterien sowohl als der Venen, begleitenden mattweissen Streifen, welcher gewöhnlich im aufrechten Bilde am deutlichsten sichtbar ist, aber nur selten bis jenseits der Sehnervengrenzen in das Gebiet der Retina verfolgt werden kann.

Ein bemerkenswerthes physiologisches Phänomen ist der häufig vorhandene, aber nicht immer leicht wahrnehmbare Venenpuls. An den grossen Venenstämmen, dort wo sie einigermassen zugespitzt sich in die Tiefe des Sehnerven einsenken, oder überhaupt an Stellen, wo sie eine scharfe Knickung erfahren, z. B. bei physiologischer Excavation am Rande derselben, sieht man ein kurzes Stück der Venen in regelmässigem Rhythmus blutleer werden und dann wieder mit Blut sich anfüllen. Die Verengerung beginnt schon vor dem Eintritt des Radialpulses an der Umbiegungs-Stelle der Vene und erstreckt sich nur selten bis zur Grenze des Sehnerven, niemals darüber hinaus bis in das Gebiet der Netzhaut hinein. Die Wiederanfüllung der Vene schreitet rasch von der Peripherie nach der Ursprungsstelle der Vene fort und folgt unmittelbar auf den Radialpuls. Dem Maximum der Füllung folgt eine kurze Pause, worauf der Ablauf des Phänomens von Neuem vor sich geht.

Die Erscheinung erklärt sich nach Donders[1]) auf folgende Weise: Der erhöhte Druck, mit welchem das Blut in die Arterien einströmt, wird, ehe er sich noch durch die Capillaren bis in die Venen fortgepflanzt hat, zum Theil auf den Glaskörper übertragen. Da nun der Blutdruck in den Venen von den Capillaren nach dem Herzen hin abnimmt, so wird der gesteigerte Glaskörperdruck grade in den Hauptstämmen, da, wo sie das Innere des Auges verlassen, den geringsten Widerstand finden. Diese Stelle der Vene wird daher comprimirt, und ihr Inhalt rasch nach aussen entleert, während das ununterbrochen von den Capillaren nachströmende Blut vor der comprimirten Stelle

[1]) v. Graefe's Archiv. Bd. 1. 2. S. 75.

sich aufstaut. Sobald nach Beendigung der Herzsystole die Drucksteigerung in den Arterien und die davon abhängige im Glaskörper vorübergeht, hört auch die Compression der Venen auf und fliesst das aufgestaute Blut nun mit grosser Geschwindigkeit ab. Steigert man den intraocularen Druck durch leichtes Auflegen eines Fingers auf das Auge, so lässt sich der Venenpuls, wenn er nicht vorhanden ist, hervorrufen, oder wenn vorhanden, deutlicher machen.

Auch in den Arterien kommen, wie zuerst E. v. Jaeger[1]) nachgewiesen hat, Pulsationserscheinungen vor. Die auffallendste und am längsten bekannte Erscheinung dieser Art ist der sogen. Arterienpuls der Art. centralis retinae. Er macht sich bemerklich durch ein stossweises Vordringen der rothen Blutsäule im Arterienstamm zur Zeit der Herzsystole, während der Herzdiastole dagegen erscheint der pulsirende Arterienstamm blutleer. Dieser Arterienpuls überschreitet niemals den Querschnitt des Sehnerven und ist nur selten bis zur ersten Theilungsstelle des Arterienastes zu verfolgen.

Diese Form des Arterienpulses tritt immer nur dann ein, wenn der Glaskörperdruck höher ist als der Seitendruck in den Arterien, so dass nur durch die plötzliche Steigerung des arteriellen Druckes während der Herzsystole Blut in die Arterien eindringen kann.

Auch an normalen Augen kann man die Erscheinungen des Arterienpulses jederzeit wahrnehmen, da sich derselbe stets herstellen lässt durch einen Druck des Fingers auf die Aussenfläche des Auges. Man sieht dabei zunächst die Gefässe sich mehr und mehr verengern, bald kommt nun auch, ohne dass der Druck unangenehm wird, der Puls zum Vorschein. Die Arterien werden bei der Diastole des Herzens blutleer, und bei jeder Systole sieht man das Blut mit grosser Schnelligkeit wieder eindringen. Bei diesem mässigen Grade der Drucksteigerung nimmt die Blutleere etwa $^1/_2$ die Füllung $^2/_3$ des ganzen Rhythmus ein. Die Venen sind dann, ganz besonders in und auf dem Sehnerven, sehr arm an Blut, und zeigen nur selten Pulsationen. Ist ausnahmsweise ein gleichzeitiger Venenpuls sichtbar, so fällt die Ausdehnung der Venen zusammen mit der Verengerung der Arterien[2]).

Gleichzeitig mit diesen circulatorischen Veränderungen erfolgt bei allmälig zunehmendem Druck mit dem Finger auf die äussere Seite des Augapfels eine Verdunklung des Gesichtsfeldes. Die Gegenstände

---

[1]) Wiener med. Wochenschrift. 1854. No. 3—5.
[2]) Donders, v. Graefe's Archiv. Bd. I. 2. S. 75.

erscheinen anfänglich noch schattenhaft, um bei noch stärkerem Druck bald gänzlich zu verschwinden.

Ein spontan auftretender Arterienpuls beweist also stets ein Missverhältniss zwischen dem Blutdruck in den Arterien und dem intraocularen Druck.

In den meisten Fällen findet er seine Begründung in der abnormen Drucksteigerung, welche das Glaukom charakterisirt. Nur selten kommt der umgekehrte Fall vor, nämlich eine Herabsetzung des arteriellen Druckes um so viel, dass er selbst einem normalen Glaskörperdruck gegenüber zu schwach wird. Dies kann herbeigeführt werden durch mechanische Circulationshindernisse, welche die Strömung in der Arteria centralis retinae beeinträchtigen, z. B. intraorbitale Tumoren oder entzündliche Schwellung des Sehnerven[1]), oder durch eine Schwächung der Herzaction, wie sie z. B. Ohnmachtsanfällen vorausgeht[2]).

Das stossweise Einströmen des Blutes, der Wechsel zwischen völliger oder fast völliger Blutleere und Blutfülle giebt dem Arterienpuls ein durchaus pathologisches Gepräge, doch kommen an den Netzhaut-Arterien auch andere Pulsationen vor, welche dem physiologischen Typus näher stehen. Quincke[3]) hat zuerst darauf aufmerksam gemacht, dass bei Aortenklappen-Insufficienz eine mit der Herzsystole zusammenfallende stärkere Füllung der Retinalarterien weit über die Grenzen des Sehnerven hinaus sichtbar wird. Man sieht ein Anschwellen des ganzen Gefässes und auch eine Verlängerung der Arterien, die ihren Ausdruck findet in einer stärkeren Krümmung derselben, besonders da, wo sie überhaupt gekrümmt sind. O. Becker[4]), welcher diese Thatsache in einer Reihe von Fällen von Aortenklappen-Insufficienz bestätigt fand, beobachtete diese Form des Arterienpulses auch bei Morbus Basedowii sowie in einigen ganz gesunden Augen nicht herzkranker Personen. Auch die von Quincke constatirte Beobachtung, dass bei Aortenklappen-Insufficienz, analog zu dem an den Fingernägeln sichtbaren Capillarpuls, ein gleichmässiges systo-

---

[1]) Nur drei Beobachtungen dieser Art liegen vor. Vgl. v. Graefe, Arch. f. Ophth. Bd. XII. 2. S. 131.

[2]) Eine Beobachtung von Wordsworth. Ophthalm. Hosp. Rep. IV. pag. 111.

[3]) Berl. klin. Wochenschrift. 1868. No. 34 und 1870. No. 21.

[4]) v. Graefe's Archiv. Bd. XVIII. 1. S. 206 u. Wien. med. Wochenschrift. 1873. No. 24 u. 25.

lisches Erröthen und diastolisches Erblassen des Sehnerven im aufrechten Bilde sichtbar werden kann, wird von Becker bestätigt.

Die Retina ist im Normalzustand in hohem Grade durchsichtig, reflectirt also auch nur wenig Licht. Je heller die Choroidea gefärbt ist, je mehr Licht also von dieser und von der Sclera reflectirt wird, um so weniger sichtbar wird der schwache Reflex der Retina. Ist aber die Choroidea dunkel pigmentirt, so macht sich auf diesem matten und dunkeln Hintergrund das von der Retina reflectirte Licht deutlicher bemerklich, und dies natürlich da am meisten, wo die Retina am dicksten ist, nämlich an der Eintrittsstelle des Sehnerven. Bei geeigneter Beleuchtung, d. h. bei Untersuchung im aufrechten Bild und mittelst eines lichtschwachen Spiegels, oder im umgekehrten Bild mit Benutzung diffusen Tageslichts, erkennt man neben dem Sehnerven in der Regel die Retina als eine dünne lichtgraue Membran. Diese physiologische Trübung der Retina kann einen so hohen Grad erreichen, dass sie auffallend deutlich hervortritt und die Begrenzungslinie des Sehnerven besonders an seinem medialen Umfang verdeckt, wobei gelegentlich auch einzelne Netzhautgefässe, wenn sie streckenweise hinter der Nervenfaserschicht verlaufen, leicht verschleiert erscheinen. Der temporale (dem gelben Fleck zugekehrte) Umfang des Sehnerven bleibt stets frei von dieser Trübung.

Verschieden von diesem Sichtbarwerden der Retinalsubstanz ist ein eigenthümliches Spiegeln der inneren Oberfläche der Retina, welches manchmal bei Kindern, seltener bei Erwachsenen, im umgekehrten Bilde auffällt und in einem grossen Theil der Retina nachweisbar zu sein pflegt. Es ist dies ein auffallender, ausgebreiteter, glänzender Lichtreflex, welcher mit Haltung des Spiegels seine Stelle ändert und gewöhnlich längs der Retinalgefässe am weitesten nach der Peripherie zu verfolgen ist.

Ein sehr eigenthümliches und charakteristisches Verhalten zeigt dieses Spiegeln der Retina, wenn es überhaupt vorhanden ist, in der Gegend der Macula lutea; hier nämlich schneidet es mit einer scharfen Grenze ab; es fehlt im Bereich der Macula lutea gänzlich oder ist wenigstens bedeutend schwächer. Dieselbe scheint daher umgeben von einem stark glänzenden Ring, dessen Durchmesser den des Sehnerven um etwas übertrifft, und welcher durch leichte Drehungen des Spiegels nach einander in seinem ganzen Umfange deutlich gemacht werden kann.

Es scheint am natürlichsten, diesen Spiegelreflex auf den Bindegewebsapparat der Retina, und zwar speciell in der Nervenfaserschicht, zu beziehen. Die letztere ist bekanntlich in der Gegend des gelben Fleckes sehr dünn, auch die Müller'schen Radiärfasern, welche sich mit verbreiterten Enden an die Limitans interna ansetzen, fehlen in der Macula lutea zwar nicht gänzlich, aber sie sind so dünn, dass sie mikroskopisch nur schwierig nachweisbar sind. Natürlich müssen bei alledem noch gewisse individuelle Eigenthümlichkeiten hinzukommen, welche es verursachen, dass jener Reflex nur ausnahmsweise so deutlich hervortritt.

In manchen Fällen, auch in solchen, in welchen der eben erwähnte Spiegelreflex nicht vorhanden ist, markirt sich das Centrum der Macula lutea durch seine gesättigt rothe Färbung. Man erkennt die Fovea centralis als eine kleine rothe Scheibe, deren Centrum manchmal als weisslicher, runder oder mitunter auch hakenförmig gekrümmter Punkt erscheint. Letzteres ist vielleicht nur als ein Lichtreflex aufzufassen, da das Centrum der Fovea centralis mehr als ihre schief abgedachten Wandungen im Stande ist, Licht in Richtung der Sehaxe des Beobachters zu spiegeln. Die rothe Färbung der Fovea centralis kann, wie die des Augenhintergrundes überhaupt, doch nur auf den Blutgehalt der Choroidea bezogen werden, und dass diese Farbe im Bereiche der Fovea centralis mehr dunkelroth erscheint, erklärt sich zum Theil daraus, dass das Choroidalepithel in der Gegend der Macula lutea stets durch eine etwas dunklere Färbung sich auszeichnet, weshalb besonders bei hellpigmentirtem Stroma diese Stelle eine gesättigtere rothe Farbe darbietet. Anderntheils tritt diese Färbung desshalb so deutlich hervor, weil die Fovea centralis eine umschriebene Einsenkung darstellt, in deren Grunde die Retina viel dünner ist, als an den unmittelbar benachbarten Stellen des gelben Fleckes. Meistentheils sieht man auch in Fällen, in welchen die Fovea centralis mit dem Augenspiegel deutlich erkennbar ist, bei der Untersuchung im umgekehrten Bild und mit Tageslicht die oben erwähnte leichte physiologische Trübung der Retina bis an die Fovea centralis heranreichen, innerhalb derselben aber fehlen. Auch dies beweist, dass die rothe Färbung der Choroidea durch die Retina etwas abgedämpft wird, und nur wegen der Verdünnung derselben in der Fovea centralis so deutlich hervortritt.

Häufig zeigt die Macula lutea keines der eben angeführten Kennzeichen. Sie markirt sich dann nur noch durch ihre Lage und

dadurch, dass in ihrem Umfang die Retinalgefässe spitz zu enden scheinen.

Die Untersuchung der Macula lutea ist schwieriger als die aller andern Theile des Augenhintergrundes, denn erstens verengert sich wegen des directen Lichteinfalls auf die empfindlichste Stelle der Retina die Pupille erheblich und zweitens verdeckt hier der gar nicht zu vermeidende Hornhautreflex noch ausserdem einen Theil der an sich schon engen Pupille. Sind die eben auseinander gesetzten optischen Hindernisse, nöthigenfalls durch Anwendung von Homatropin überwunden, so findet man im aufrechten wie umgekehrten Bild die Macula lutea am leichtesten, wenn man zunächst den Sehnerven aufsucht und dann von dessen temporalen Rande nach der Peripherie hingeht.

An der Peripherie ist die Retina so dünn und durchsichtig, dass sie nur am Vorhandensein ihrer Gefässe zu erkennen ist. Unter pathologischen Verhältnissen, am häufigsten durch Netzhautablösung, können dagegen auch peripherische Theile der Retina so viel an ihrer Durchsichtigkeit einbüssen, dass sie ophthalmoskopisch deutlich hervortreten.

Von dem in der Stäbchenschicht vorhandenen Sehroth ist bei der Augenspiegel-Untersuchung nichts zu sehen, weil dasselbe nur bei Betrachtung der Retina von der Aussenseite her deutlich hervortritt[1]).

Die Choroidea hat im Normalzustand sowohl durch ihre Pigmentirung, als durch ihren reichlichen Blutgehalt einen sehr wesentlichen Einfluss auf die Gestaltung des ophthalmoskopischen Bildes und auf die Farbe des Augenhintergrundes. Die Retina ist fast vollständig durchsichtig, die Sclera wird von der Choroidea bedeckt und kann nur durch letztere hindurch beleuchtet und sichtbar werden. Je pigmentreicher die Choroidea ist, um so weniger, je pigmentarmer, um so mehr wird sich die Sclera im ophthalmoskopischen Bild dadurch bemerklich machen, dass sie der Farbe des Augenhintergrundes eine grössere oder geringere Menge weissen Lichtes beimischt.

Von grossem Einfluss auf das ophthalmoskopische Bild der Choroidea ist zunächst das Verhalten des Pigmentepithels; obgleich dasselbe nur aus einer einfachen Zellenschicht besteht, ist es doch in hohem Grade undurchsichtig und deckt bei normaler Pigmentfüllung

---

[1]) Coccius, Ueber die Diagnose des Sehpurpurs im Leben. Leipzig 1877. — Kühne's Untersuchungen aus dem physiolog. Institut zu Heidelberg, 1878.

seiner Zellen das dahinter gelegene Choroidalstroma fast vollständig. Man kann sich hiervon sehr leicht überzeugen, indem man unter dem Mikroskop bei schwacher Vergrösserung solche Stellen der Choroidea, welche noch ihren unverletzten Pigmentepithel-Ueberzug besitzen, mit solchen vergleicht, von denen derselbe entfernt ist. Diese starke Lichtabsorption im Choroidalepithel ist die Ursache, weshalb bei reichlichem Pigmentgehalt desselben vom Choroidalstroma nur wenig zu erkennen ist; man sieht dann die Netzhautgefässe auf einem ziemlich gleichmässig dunkelroth gefärbten Hintergrund sich verästeln.

Der Pigmentgehalt der Choroidalepithelien zeigt erhebliche individuelle Verschiedenheiten, wobei aber die Färbung der Epithelschicht über den ganzen Augenhintergrund, soweit derselbe ophthalmoskopisch sichtbar ist, ziemlich gleichmässig zu sein pflegt; nur in der Gegend der Macula lutea besitzt das Epithel stets eine dunklere Färbung. Bei Neugeborenen ist die Farbe des Pigmentepithels sehr dunkel, während das Stroma heller gefärbt ist.

In manchen Fällen, besonders bei verhältnissmässig hell pigmentirtem Choroidalstroma, zeigt der Augenhintergrund ein schwach körniges, fein punctirtes Aussehen, welches gewöhnlich in den äquatorialen Theilen am deutlichsten hervortritt, keine pathologische Bedeutung hat, und auf die Epithelialschicht der Choroidea zu beziehen ist.

Ist die Choroidea im Epithel sowohl als im Stroma schwach pigmentirt, so wird ihr Gefässnetz mit grösserer oder geringerer Vollständigkeit sichtbar. Auf dem hellen, durch den reichlichen Blutgehalt der Choroidea und das vorhandene Pigment blass gelblich roth gefärbten Hintergrund der Sclera treten die Choroidalgefässe bis in ihre feineren Verzweigungen mit ausgezeichneter Deutlichkeit hervor. Ebenso deutlich und mit überraschender Grösse zeigen sich die die Sclera durchbohrenden Gefässstämme der Venae vorticosae. Augen, welche an diesem leichten Grad von Albinismus leiden, sind gewöhnlich myopisch und nicht ganz scharfsichtig. Höhere Grade von Albinismus mit vollständigem Pigmentmangel in den Epithel- und Stromazellen sind stets mit Nystagmus verbunden.

Wesentlich anders gestaltet sich das Bild des Augenhintergrundes, wenn das Choroidalstroma reichlich und dunkel pigmentirt ist, während das Epithel pigmentarm und desshalb durchsichtig ist. Hier werden einerseits die grossen, in den äusseren Schichten liegenden Gefässstämme, andererseits aber auch die feinen Zweige derselben durch Stromapigment verdeckt, während die sichtbar bleibenden Gefässe

mittlerer Grösse ein sehr deutliches rothes Netzwerk bilden, dessen Maschen, die sogenannten Intervascularräume, eben wegen der Dunkelheit des Stromapigmentes, ein fast schwarzes Aussehen zeigen.

Die Gestalt dieser Intervascularräume zeigt einige örtliche Verschiedenheiten. In den tieferen Theilen des Augenhintergrundes, in der Gegend des Sehnerveneintrittes und der Macula lutea ist das Netz der Choroidalgefässe enger, die Form der Zwischenräume zwischen den Gefässen daher mehr rundlich-eckig. In den äquatorialen Partien verlaufen die Choroidalgefässe mehr in meridionaler Richtung, parallel, und mit weniger zahlreichen Anastomosen neben einander, wodurch die Form der Intervascularräume eine mehr längliche wird.

Manchmal sind diese eben auseinander gesetzten Erscheinungen einer reichlichen und dunklen Pigmentirung im Choroidalstroma bei schwacher Pigmentirung des Epithels in so auffälliger Weise vorhanden und geben ein vom gewöhnlichen so verschiedenes ophthalmoskopisches Bild, dass Anfänger nicht selten geneigt sind, die als dunkle Flecke auf rothem Grunde erscheinenden Intervascularräume für pathologische Bildungen anzusehen. Theils die eben besprochenen, von ihrem Ort im Augenhintergrund abhängigen Formverschiedenheiten dieser dunkeln Intervascularräume, theils die Gleichmässigkeit, mit welcher sich die in Rede stehende eigenthümliche Pigmentirung über den Augenhintergrund verbreitet, genügen, vor solchen Irrthümern zu schützen.

Sind dagegen die Gefässe und Intervascularräume der Choroidea an verschiedenen Stellen mit sehr verschiedener Deutlichkeit sichtbar, so hat man Grund, da, wo das Choroidalstroma deutlicher hervortritt, eine Entfärbung des Epithels anzunehmen. Natürlich kann auch in einem sehr grossen Bereiche der Choroidea das Epithel sein Pigment aus pathologischen Ursachen verlieren, und dadurch das eben erwähnte ophthalmoskopische Bild zu Stande kommen.

Krankheiten der Choroidea.

Hyperämie der Choroidea kommt jedenfalls nicht selten vor in Begleitung entzündlicher Vorgänge in der Gefässhaut des Auges, man kann indessen nicht behaupten, dass dieser Zustand sich auf irgend eine Weise mit Sicherheit diagnosticiren liesse. Die ophthalmoskopische Sichtbarkeit der Choroidalgefässe, so wie die Farbe des Augenhintergrundes überhaupt, hängen zunächst ab von der Farbe und Menge des Pigmentes, in den Choroidalepithelien sowohl, als im Stroma; ausserdem aber auch von der Intensität der ophthalmoskopischen Beleuchtung, welche, unter Voraussetzung einer sich gleichbleibenden Lichtquelle und vollkommener Durchsichtigkeit der brechenden Medien, hauptsächlich von der Pupillenweite abhängig ist. Die möglichen Combinationen dieser Factoren sind zu zahlreich, als dass man aus dem ophthalmoskopischen Ansehen der Choroidea ohne weiteres Schlüsse auf einen grösseren oder geringeren Blutgehalt derselben ziehen könnte. Etwas zuverlässiger ist die stärkere Röthung des intraocularen Sehnervenendes, welche als collaterale Hyperämie zu Stande kommen kann, indess auch hieraus lassen sich keine sicheren Schlüsse ableiten.

Ergiebt sich also, dass Hyperämie der Choroidea nicht direct nachgewiesen werden kann, so ist die Vermuthung gestattet, dass das Krankheitsbild, welches man unter diesem Namen entwirft, weniger auf directen und erwiesenen Beobachtungen, als auf ziemlich willkürlichen Constructionen beruhen dürfte.

Cyclitis.

Der ununterbrochene Zusammenhang der Gewebe, welcher zwischen Iris, Ciliarkörper und Choroidea stattfindet, macht es begreiflich, dass die Entzündungsprocesse jener drei Abschnitte der Gefässhaut nicht

durch scharfe Grenzen von einander geschieden sind. Gar nicht selten bleiben nach Iritis Glaskörpertrübungen zurück, welche den Beweis liefern, dass die Entzündung sich keineswegs auf die Iris beschränkte, andererseits sehen wir ophthalmoskopisch nachweisbare acute Choroidalentzündungen sich mit Iritis verbinden, oder es kommt dieselbe im Laufe chronischer Choroiditis allmälig zur Entwicklung. Gewiss also nimmt die Ausbreitung jener Entzündungsprocesse ihren Weg durch den Ciliarkörper, während eine ganze Reihe von entzündlichen Processen von vornherein als Uveitis, d. h. als Entzündungen der ganzen Pigmenthaut auftreten, manchmal sogar mit vorwiegender Betheiligung des Ciliarkörpers.

Dass entzündliche Processe sich auch zuerst im Ciliarkörper entwickeln können, ist nicht zu bezweifeln, aber sie bleiben dort wohl nicht lange localisirt. In denjenigen Fällen, welche man als Irido-Cyclitis zu bezeichnen pflegt, ist stets Entzündung der Iris, des Ciliarkörpers und der Choroidea gleichzeitig vorhanden, ebenso wie in den Fällen, welche man Irido-Choroiditis nennt, der Ciliarkörper auch nicht wie ein neutrales Gebiet zwischen Iris und Choroidea liegt.

Choroiditis.

Als Typus heftigster Choroidalentzündung lässt sich die eitrige Choroiditis betrachten. Dieselbe tritt in der Regel auf in Gestalt einer auf alle Theile des Auges ausgebreiteten Entzündung, für welche daher auch die Bezeichnung Panophthalmitis gebräuchlich ist.

Die Lider zeigen sich geschwollen und geröthet, die Conjunctiva in ihrer ganzen Ausdehnung infiltrirt, eitrige Secrete finden sich im Conjunctivalsack, die Cornea ist getrübt, die Iris verfärbt und mit der Linsenkapsel verwachsen, der Humor aqueus ist getrübt und enthält häufig einzelne flockige Gerinnungsmassen, oder Eiter. Das Auge wird in Folge von erheblicher Schwellung der Orbitalgewebe herausgedrängt und seine Beweglichkeit erschwert. Das Sehvermögen geht in kurzer Zeit völlig oder bis auf geringen Lichtschein zu Grunde. Gewöhnlich sind gleich von Anfang an heftige Schmerzen vorhanden, welche während des ganzen Krankheitsverlaufes andauern können, in anderen Fällen ist die Schmerzhaftigkeit ziemlich gering.

Nicht selten wird die Krankheit von Erbrechen, in heftigen Fällen auch von Fieber begleitet.

Der im Glaskörperraum angesammelte Eiter kann nach aussen durchbrechen, und zwar, wenn die Cornea gleichfalls durch Eiterung

zerstört wurde durch diese, andernfalls durch die Sclera. Auch wenn ein Durchbruch des Eiters nach aussen nicht zu Stande kommt, entwickelt sich unter den Zeichen einer chronischen Iridochoroiditis Trübung der Linse und ein mehr oder weniger hoher Grad von Atrophia bulbi.

Als aetiologische Momente sind besonders traumatische Veranlassungen zu nennen, Verletzungen, unglücklich verlaufende Operationen, fremde Körper im Innern des Auges u. s. w., wobei Infection durch Mikroorganismen die Ursache der Eiterung ist. Auch in Augen, welche an chronisch-entzündlichen, inneren Processen leiden, kann auf geringfügige Veranlassungen hin eitrige Choroiditis zum Ausbruch kommen. Sehr selten bekommt man acute eitrige Choroiditis zu sehen bei Personen, welche angeblich vorher gesunde Augen hatten und keine Ursache anzugeben wissen.

Ein sehr bemerkenswerthes aetiologisches Moment sind ferner embolische Processe. Am häufigsten ist dies bei puerperalen Erkrankungen der Fall, aber alle Ursachen, welche überhaupt septische Embolie veranlassen, können auch durch Embolie der Choroidal- oder Netzhaut-Gefässe zu eitriger Choroiditis führen. Auffallend ist es, dass bei embolischer Choroiditis, wenigstens bei der puerperalen Form, manchmal beide Augen kurz nacheinander befallen werden.

Der anatomische Befund charakterisirt sich als eine hämorrhagisch eitrige Entzündung. Sind die eitererregenden Microorganismen z. B. bei Verletzungen u. s. w. im Glaskörper vorhanden, so wird gleich von vorn herein die Retina in Mitleidenschaft gezogen, indem aus ihren Gefässen die Leucocythen auswandern. Im Stroma der Choroidea findet man die Eiterkörperchen anfänglich stets am zahlreichsten in der unmittelbaren Nähe der Choriocapillaris; bei reichlicher Eiterung zeigt sich das ganze Stroma mit grossen Mengen von Eiterkörperchen durchsetzt, zwischen welchen die verästelten Pigmentzellen zu einzelnen parallelen, unter einander anastomosirenden Zügen zusammengedrängt verlaufen. In manchen Fällen wird gleichzeitig mit der Eiterabsonderung das Choroidalstroma durch entzündliche Exsudate zu beträchtlicher Dicke aufgetrieben, so dass es mit einer unebenen hügeligen Oberfläche in das Innere des Bulbus hineinragt.

Die pigmentirten Stromazellen bleiben meistens unverändert, doch kommt fettige Degeneration und Entfärbung derselben vor. Das Pigmentepithel kann unverändert bleiben, oder stellenweise, oder in seiner ganzen Ausdehnung Veränderungen erfahren, welche sich theils auf

die Form, theils auf den Pigmentgehalt der Zellen beziehen. In Folge von Wucherung und Theilungsvorgängen nehmen die Zellen eine unregelmässig zackige Gestalt an und können endlich in lebhafte Wucherung gerathen. Auch fettige Degeneration der Pigmentepithelien, sowie Abstossung derselben von der Oberfläche der Glaslamelle kommt vor.

Ciliarkörper und Iris betheiligen sich frühzeitig an dem entzündlichen Process, welcher später auch hier einen eitrigen Charakter annimmt.

Eine einmal zum Ausbruch gekommene Panöphthalmitis lässt sich in ihrem Verlauf nicht aufhalten; die Therapie hat daher nur die Aufgabe, den Zustand erträglich zu machen und die Schmerzen durch warme Umschläge u. s. w. zu mildern. Auch die Enucleation oder Exenteration des Auges kann Verwendung finden, um den Krankheitsverlauf abzukürzen.

Acute Iridochoroiditis ist manchmal Folge von Verletzungen. Traumatische Choroiditis nimmt zwar häufig den Charakter der Panophthalmitis an, manchmal aber erfolgt unter den Erscheinungen einer äusserst heftigen Iritis dichte Glaskörpertrübung, Netzhautablösung und Atrophie des Auges.

Sehr selten kommt acute Iridochoroiditis ohne nachweisbare Ursache in vorher gesunden Augen vor. Zu den Zeichen heftiger Iritis, mit oder ohne eitrige und fibrinöse Exsudation in die vordere Kammer, gesellt sich bald eine diffuse oder flockige Trübung des Glaskörpers mit erheblicher Herabsetzung des Sehvermögens. Kräftige Antiphlogose, Schwitzkur und schnelle Mercurialisation sind die üblichen therapeutischen Hülfsmittel.

Ebenso wie chronische Iridochoroiditis aus Iritis mit ringförmiger Verwachsung des Pupillarrandes hervorgehen kann, kommt auch der umgekehrte Entwicklungsgang vor, indem zu chronischer Choroiditis sich Iritis hinzugesellt. Man wird diese Entstehungsweise annehmen können, wenn bei noch theilweise freiem Pupillarrand erhebliche Veränderungen im Glaskörper, oder in den inneren Augenhäuten ophthalmoskopisch nachweisbar, oder aus dem Verhalten des Sehvermögens zu entnehmen sind.

Lange bestehende Iridochoroiditis kann ebensogut wie zu Verkalkung der Linse, auch zu massenhaften Kalkablagerungen auf der Oberfläche der Choroidea, meistens in drusigen Verdickungen der

Glaslamelle oder zu Verknöcherung Anlass geben. Die neugebildete Knochensubstanz entwickelt sich gewöhnlich zwischen Choroidea und Retina, aus fibrösem Bindegewebe, seltener aus Knorpel. Nur ausnahmsweise finden sich Knochenbildungen im Stroma der Choroidea unter der Glaslamelle.

Ihre grösste Mächtigkeit erreichen diese neugebildeten Knochenschalen gewöhnlich am hinteren Umfang der Choroidea, sie umgeben dort die Eintrittsstelle des Sehnerven und werden von der total abgelösten und strangförmig zusammengedrückten Retina durchbohrt. Stets ist totale Netzhautablösung, meist auch Atrophia bulbi vorhanden. Manchmal erstrecken sich derbe Knochenschalen so weit nach vorn, dass sie durch das Tastgefühl erkannt werden können.

Eine andere Reihe von Fällen wird theils durch äusserlich sichtbare Veränderungen, theils durch den ophthalmoskopischen Befund als acute Choroiditis characterisirt. Tiefliegende pericorneale Injection, mit oder auch ohne Zeichen von Iritis, häufiger noch jene punktförmigen Trübungen auf der Innenfläche der Descemetschen Membran, in einigen Fällen auch tiefsitzende Schmerzen im Auge, beweisen die Betheiligung der gesammten Gefässhaut am Entzündungsprocess.

Der eigentliche Entzündungsherd findet sich dann manchmal im hinteren Abschnitt der Choroidea, z. B. in Gestalt begrenzter, weisslich erscheinender Exsudatmassen, welche einerseits die dahinter gelegene Choroidea bedecken, andererseit die über sie hinwegziehenden Netzhautgefässe um ein weniges über das Niveau der Umgebung erheben. Im späteren Verlauf entwickeln sich nicht selten schwarze Pigmentflecken auf diesen Exsudaten. Häufig sind gleich von Anfang an Glaskörpertrübungen vorhanden. Letztere können sich im Laufe der Zeit lichten, oder es kann unter Fortdauer eines chronisch-entzündlichen Zustandes auch zu Cataractentwicklung kommen.

In einer anderen Reihe von Fällen scheint das Choroidalexsudat vorwiegend seröser Natur zu sein und eine Infiltration der Retina zu verursachen. Man findet anfänglich eine ziemlich erhebliche weissliche Netzhautrübung, welche vorwiegend die äusseren und mittleren Schichten der Retina einzunehmen scheint, da man auf dem hellen Grunde derselben feine Netzhautgefässe scharf gezeichnet verlaufen sieht, obwohl stellenweise auch einzelne grössere Gefässe von leicht getrübter Retinalsubstanz verschleiert erscheinen. Auch eine Trübung und

Schwellung des intraocularen Sehnervenendes kann sich dazu gesellen und Veranlassung zu diagnostischen Irrthümern werden, um so mehr, da in diesem Stadium die Trübung der Retina das Erkennen der Choroidea verhindert. In dem Maasse aber, als im Verlaufe einiger Wochen sich die Retina klärt, treten Choroidalveränderungen hervor, theilweise Entfärbung des Pigmentepithels, theilweise Anhäufungen dunklen Pigmentes. Der Hauptsitz dieser Veränderungen ist die Umgebung des Sehnerven und die Gegend der Macula lutea, doch kommen sie auch in den äquatorialen Partien der Choroidea vor. Glaskörpertrübungen pflegen zu fehlen oder nur gering zu sein.

Die seröse Durchtränkung der Netzhaut hat stets eine Herabsetzung des Lichtsinns zur Folge, d. h. nur intensiv beleuchtete Netzhautbilder kommen zur Wahrnehmung, während bei Verminderung der Beleuchtung eine unverhältnissmässige Herabsetzung der Lichtempfindung eintritt. Am ausgeprägtesten ist dieser Zustand gewöhnlich in der Peripherie der Retina, so dass bei Herabsetzung der Beleuchtung schnell eine Verengerung des Gesichtsfeldes eintritt.

Entzündliche Trübung der Macula lutea bedingt stets eine erhebliche Herabsetzung der Sehschärfe.

Viele Fälle von Choroiditis verlaufen, ohne überhaupt zu irgend welchen äusseren Entzündungserscheinungen Anlass zu geben, und sind daher nur durch die ophthalmoskopische Untersuchung zu erkennen. Die Diagnose gründet sich in diesen Fällen auf die Veränderungen, welche im Pigmentgehalt der Choroidea sichtbar werden, wobei indessen zu bedenken ist, dass diese Veränderungen (Atrophie oder Hypertrophie mit abnorm dunkler Färbung der Pigmentzellen), wenn sie einmal vorhanden sind, lebenslänglich bestehen bleiben; in vielen Fällen also welche man Choroiditis nennt, handelt es sich lediglich um die Residuen eines längst abgelaufenen Processes. Ferner sind keineswegs alle ophthalmoskopisch sichtbaren Choroidalveränderungen entzündlichen Ursprungs, und endlich kann Choroiditis verlaufen, ohne gerade in den Pigmentzellen dieser Membran auffällige Spuren zu hinterlassen.

Eine Reihe der hierher gehörenden Pigmentveränderungen zeigt sich über die ganze Choroidea oder über einen grösseren Bezirk derselben ununterbrochen ausgebreitet.

Gewöhnlich erkrankt in dieser Weise der hintere Umfang der Choroidea, während an der Peripherie ein Saum von unverändertem Gewebe erhalten bleibt, manchmal aber ist im ganzen ophthalmoskopisch sichtbaren Augenhintergrund kein normales Gebiet zu entdecken.

Meist ist das Epithel in grosser Ausdehnung entfärbt, oder ganz zu Grunde gegangen, weshalb das Stroma mit seinen Gefässen und Intervascularräumen mit auffallender Deutlichkeit zu Tage tritt, und zwar entweder unverändert oder ebenfalls in grösserer oder geringerer Ausdehnung atrophirt.

Häufig entwickelt sich in der Epithelschicht neben der Atrophie umschriebene Wucherung und Pigmentveränderung der Zellen, woraus mehr oder weniger zahlreiche, schwarze, punktförmige oder zackige, unregelmässige Flecke, dunkle Linien und netzartige Zeichnungen hervorgehen.

Nicht selten zeigen sich auch an einzelnen Netzhautgefässen Pigmentanhäufungen nebst Verengerung der grösseren Gefässstämme und atrophischer Degeneration des Sehnerven.

Der Glaskörper kann klar bleiben, häufiger sind Trübungen vorhanden, welche manchmal durch ihre grosse Beweglichkeit die Verflüssigung desselben beweisen. Derselbe Auflösungsprocess kann dann auch zur Lockerung der Zonula und Luxation der Linse führen.

Das Sehvermögen ist schon deshalb, weil die Macula lutea mit betheiligt zu sein pflegt, in hohem Grade herabgesetzt, in manchen Fällen geht jede Lichtempfindung verloren.

Eine andere Reihe von Fällen hat das gemeinschaftliche Kennzeichen, dass eine Anzahl verschieden gestalteter, und sehr verschieden gefärbter Flecke inselartig in einer sonst normal erscheinenden Choroidea ausgestreut liegen (Choroiditis disseminata). Als eine besondere Form derselben ist die von Förster[1]) beschriebene Choroiditis areolaris zu nennen, welche stets beiderseitig auftritt.

Die Form dieser Flecke ist im allgemeinen rundlich oder oval, gewöhnlich sind sie erheblich kleiner als der Sehnervenquerschnitt, jedoch kommen auch grössere vor, oder es können mehrere benachbarte solche Flecke zu unregelmässigen grösseren Figuren zusammenfliessen.

Die Farben dieser Flecke sind hauptsächlich intensiv schwarz, weisslich und blassroth. Die schwarzen Flecke entstehen durch Hypertrophie der Pigmentepithelien und schwarze Verfärbung der in ihnen enthaltenen Pigmentmolecüle. Die Zellen können dabei ihre normale Gestalt behalten, oder sie nehmen rundliche Formen an, sind in grösserer Menge vorhanden und bilden dunkle Hügel, welche manchmal von ganz normalen, in andern Fällen von stark entfärbten

[1]) Ophthalmologische Beiträge. Berlin 1862.

Choroidalepithelien umgeben sind. Im Centrum dieser dunklen Hügel kann dann allmälig das Pigment schwinden, so dass hellere Flecke mit schwarzem Rande zu Stande kommen. Endlich können die wuchernden Epithelien auch länglich spindelförmige Gestalten annehmen, und zeigen dann häufig eine Tendenz zu strich- oder netzförmiger Anordnung, wodurch feine isolirte oder netzartig verbundene schwarze Striche entstehen. Bemerkenswerth ist ferner, dass die Choroidalepithelien überall da, wo sie den Rand einer scharf umschriebenen Niveauveränderung in der Ebene der Choroidea begrenzen, eine grosse Tendenz zu schwarzer Verfärbung zeigen. Sowohl umschriebene Erhebungen, z. B. drusige Wucherungen der Glaslamelle, als scharf begrenzte Vertiefungen, z. B. kleine hintere Ectasien bei Myopie, zeigen sich daher häufig mit einem Kranz kohlschwarzer Epithelien umgeben.

Im Bereiche der hellrothen Flecke ist häufig das Choroidalstroma theils unverändert, theils mehr oder weniger atrophirt zu erkennen; sie sind daher höchst wahrscheinlich auf eine Entfärbung des Pigmentepithels zu beziehen. Je mehr sich an diesen Stellen die Atrophie der Choroidea entwickelt, um so heller wird die Farbe dieser Flecke, und manchmal sieht man dann auf dem weissen Hintergrund der Sclera nur noch einzelne Choroidalgefässe scharf gezeichnet verlaufen. Derartige Flecke, welche ihren Grund in umschriebener Atrophie der Choroidea haben, sind gewöhnlich als flache Vertiefungen zu erkennen und können ebensowohl scharf gegen eine normale Choroidea abschneiden als an einzelnen Stellen ihres Umfanges nur allmälig in normales Gewebe übergehen.

Sehr häufig sind solche helle Flecke, mögen sie nun auf Atrophie oder auf anderen Veränderungen beruhen, mit schwarzen Pigmentsäumen umgeben, oder auch auf ihrer Oberfläche mit unregelmässigen Pigmentfiguren gezeichnet.

Mannigfaltiger sind die anatomischen Veränderungen, welche als weissliche Flecke in der Choroidea erscheinen. Theils handelt es sich um die eben erwähnte Atrophie des Choroidalstroma, theils um flache, hell gefärbte Exsudatschichten, welche der inneren Oberfläche der Choroidea aufliegen, oder es sind stellenweise im Choroidalstroma Neubildungen zelliger Elemente vorhanden; auch fettige Degeneration der Stromazellen oder des Pigmentepithels ist nachgewiesen und könnte eine ophthalmoskopisch sichtbare helle Färbung bedingen.

Manchmal kommen auch ganz eigenthümliche Veränderungen der

Choroidalepithelien in dissominirter Form vor. So z. B. fand ich in einem Fall von totaler Netzhautablösung durch einen sarcomatösen Choroidaltumor am Aequator bulbi eine punctirte Zeichnung der Choroidea dadurch bedingt, dass die Choroidalepithelien durch eine amorphe moleculäre Masse über das Niveau der Glaslamelle empor gedrängt, zahlreiche flache Hügel bildeten. In der ganzen Ausdehnung der so veränderten Choroidalpartie zeigten die Epithelien oberhalb ihres Pigmentes eine hyaline, structurlose Masse, welche häufig in allerhand unregelmässigen kolbigen oder zapfenförmigen Figuren das Niveau der Epithelschicht überragte und auch beim Betrachten von der Fläche sich durch eigenthümlichen Glanz bemerklich machte.

Die pathologisch-anatomischen Processe, welche dem ophthalmoskopischen Bilde der disseminirten Choroiditis zu Grunde liegen, sind nur zum Theil bekannt, da die Gelegenheit zur anatomischen Untersuchung solcher Augen nur selten geboten wird. Doch sind bis jetzt als hierher gehörende anatomische Befunde folgende Processe nachgewiesen.

1) Es entwickeln sich im Choroidalstroma disseminirte Knoten, welche aus kleinen pigmentlosen Zellen oder kernhaltigen Fasern zusammengesetzt sind und im weiteren Verlaufe narbig einschrumpfen. Die Oberfläche der Knoten ist anfänglich mit kohlschwarzen Epithelien bedeckt, allmälig entwickelt sich im Centrum dieses schwarzen Fleckes ein Schwund des Pigmentepithels, so dass helle Flecke mit schwarzen Rändern zu Stande kommen. Die Retina ist mit diesen Stellen verwachsen und atrophisch[1]).

2) An umschriebenen Stellen entsteht eine Wucherung des Pigmentepithels, welches zapfenartig in die äussere, ja selbst bis in die innere Körnerschicht eindringt, die neugebildeten Zellen sind stets pigmentlos. Die Netzhautelemente der erkrankten Stellen werden vollständig vernichtet, in nächster Nachbarschaft können sie dagegen wohl erhalten bleiben.[2])

3) Ein in den äusseren Schichten der Retina verlaufender Entzündungsprocess kann ebenfalls unter dem Bilde der disseminirten Choroiditis auftreten[3]). Die äusseren Enden der Radiärfasern der Re-

---

[1]) Wedl, Atlas der patholog. Anatomie des Auges. Iris und Choroidea V. Fig. 54 und 55. — Förster, Ophthalmolog. Beiträge. Berlin, 1861. Choroiditis areolaris.

[2]) Iwanoff, Klin. Monatsbl. 1869. S. 470.

[3]) Rudnew, Virchow's Arch. 1869. Bd. 48. S. 494. — Iwanoff, l. c.

tina erfahren eine hypertrophische Verdickung und Verlängerung; gegen die innere Oberfläche der Choroidea angedrängt, biegen sie sich bogenförmig um und verwachsen zum Theil fest mit derselben. Das Pigmentepithel der Choroidea geht theils zu Grunde, theils dringen zahlreiche Pigmentmolecüle oder ganze Zellen in die Substanz der Retina ein.

4) Es ist schliesslich noch ein anatomischer Process zu erwähnen, welcher ein ähnliches ophthalmoskopisches Bild geben kann, nämlich die drusigen Verdickungen der Glaslamelle: flache oder halbkugelige Erhebungen, welche sich ganz analog den auf der Descemet'schen Membran vorkommenden hyalinen Neubildungen verhalten, und wie diese am häufigsten als senile Veränderungen auftreten. Aber auch bei jugendlichen Personen, und dann meist in Verbindung mit entzündlichen Processen kommen sie vor.

Da dieselben eine solche Entwicklung erreichen können, dass sie wegen der damit verbundenen Veränderung der pigmentirten Choroidalepithelien schon mit blossen Augen oder mit der Lupe erkennbar sind, so müssen sie auch ophthalmoskopisch wahrnehmbar sein. Bei alten Leuten sind sogar auch ohne auffällige andere Störungen Kalkablagerungen theils in Verdickungsschichten der Glaslamelle, theils in den drusigen Neubildungen derselben, theils im Gewebe der Choroidea selbst, an der Aussenseite der Choriocapillaris von H. Müller[1]) beschrieben worden, welche ihrer Grösse nach, da sie bis zu einem Durchmesser von 0,5 Mm. vorkommen, ebenfalls ophthalmoskopisch sichtbar sein müssten.

Sowohl der Augenspiegelbefund als das klinische Krankheitsbild dieser verschiedenen Processe lassen nur selten Schlüsse auf die Natur der zu Grunde liegenden anatomischen Veränderungen zu. Das Hauptgewicht ist in dieser Beziehung auf das Verhalten der übrigen Theile des Auges zu legen.

Der Glaskörper bleibt meistens klar, doch können Trübungen desselben vorhanden sein. Retina und Sehnerv zeigen in der Regel keine ophthalmoskopischen Veränderungen; in manchen Fällen aber wird die Betheiligung der Retina am Krankheitsprocess auf verschiedene Weise erwiesen; theils durch Pigmentirungen, welche mit den Retinalgefässen in Zusammenhang stehen, theils durch Verengerung der Netzhautgefässe, besonders der Arterien.

[1]) v. Graefe's Arch. Bd. II. 2. S. 1.

Die Vernichtung der nervösen Elemente der Retina kann auch eine Veränderung des Sehnerven zur Folge haben, und es kann auf diese Weise ganz das Bild der atrophischen Degeneration des Sehnerven zu Stande kommen.

Die Sehstörungen sind wesentlich abhängig von dem Ort der disseminirten Erkrankungsheerde. Einen nachtheiligen Einfluss auf die Retina üben dieselben stets aus, theils dadurch, dass sie sich über die Fläche der Choroidea erheben und die Stäbchenschicht beeinträchtigen, theils durch Infiltration der anliegenden Retina u. s. w. So lange aber nur kleine excentrische Theile des Gesichtsfeldes Schaden leiden, werden die Störungen nicht auffallend, und man sieht deshalb nicht selten reichliche Choroidalveränderungen mit einem verhältnissmässig recht guten Sehvermögen. Dagegen können an sich sehr geringfügige Veränderungen, welche die Gegend der Macula lutea betreffen, das directe Sehen in erheblichster Weise beeinträchtigen. So verderblich daher diese Formen für die Arbeitsfähigkeit werden können, so führen sie doch selten zu völliger Erblindung, da meistens das excentrische Sehen gut genug bleibt, um eine ausreichende Orientirung zu gestatten.

Eine besondere Erwähnung verdienen noch die Fälle, in welchen die Choroiditis sich auf die Gegend der Macula lutea beschränkt. Als eine der wichtigsten Erscheinungen ist hier zu nennen die syphilitische Choroiditis oder Chorio-Retinitis der Macula lutea[1]). Sie tritt gewöhnlich in einer späteren Periode der Syphilis auf und ist dadurch charakterisirt, dass sie mit den S. 366 erwähnten staubförmigen Glaskörpertrübungen verbunden ist. Im Beginn zeigt sich auch die Retina betheiligt durch eine graue Trübung, welche die Gegend der Macula lutea einnimmt und sich häufig bis zum Sehnerven erstreckt. Im weiteren Verlauf wird die Netzhauttrübung rückgängig, und es treten im Gebiet der Macula lutea eine Anzahl feiner Pigmentirungen hervor. Die Sehstörungen bestehen anfänglich in einem grossen centralen Gesichtsfelddefect, welcher in Gestalt eines dunklen Fleckes den Fixirpunkt und seine Nachbarschaft bedeckt. Dieses „positive Scotom« verkleinert sich bei geeigneter Behandlung, und es bleiben die Sehstörungen zurück, welche durch die abnorme Pigmententwicklung an der Epithelschicht der Choroidea bedingt sind, und welche, je nachdem die Fovea centralis retinae in Mitleidenschaft gezogen wird oder nicht, sehr erheblich oder gering sein können.

[1]) Förster, v. Graefe's Arch. Bd. XX. 1. S. 83.

Recht häufig zeigt sich nach Wiederherstellung eines brauchbaren Sehvermögens auch Mikropsie — eine Erscheinung, welche in derselben Weise auch bei anderen Formen von Retinitis vorkommt. Die gleichmässige Betheiligung der Choroidea und Retina an diesem Process rechtfertigt die Bezeichnung Chorio-Retinitis. Die Behandlung ist natürlich mercuriell, Inunctionskur oder Sublimatinjectionen, später Jodkali.

Eine eigenthümliche Form von Erkrankung der Macula lutea kommt vor als senile Erscheinung[2]). Man findet zuerst im Gebiet der Macula lutea feine Pigmentveränderungen, helle und dunkle kleine umschriebene Flecke, welche allmälig an Menge und Grösse zunehmen. Die Krankheit ist langsam progressiv, führt aber nicht zur Erblindung, da, wenn auch Lesen und Schreiben unmöglich wird, doch das excentrische Sehen normal bleibt. Ich habe dieselbe stets beiderseitig gesehen.

Endlich ist noch zu erwähnen eine Choroiditis der Macula lutea, welche in Form eines umschriebenen Krankheitsheerdes ungefähr in der Grösse des Sehnerven-Querschnittes auftritt. In der Gegend der Macula lutea sieht man einen grauen Fleck mit hämorrhagischer Umgebung. Im Verlauf weniger Monate wird das Blut resorbirt, der graue Fleck wird umgeben von einem schwarzen Pigmentsaum, manchmal entwickeln sich auch schwarze Pigmente auf seiner Oberfläche. Die Sehstörungen sind, weil gleich von vornherein die Macula lutea befallen wird, sehr erheblich und bestehen in Metamorphopsie und einem positiven Scotom, welches je nach Lage des Exsudats bald den Fixirpunkt, bald eine dicht daneben gelegene Stelle verdeckt.

Diese Form von Choroiditis kommt bei Myopie häufiger vor (s. S. 36), wird aber auch ohne Myopie beobachtet.

Bei der Behandlung der Choroiditis, besonders derjenigen Formen, deren Diagnose sich lediglich auf die ophthalmoskopische Untersuchung stützt, ist zunächst zu berücksichtigen, ob entzündliche Processe noch im Gange sind, oder ob es sich im Wesentlichen nur um Residuen abgelaufener Vorgänge handelt. Die einmal vorhandenen Pigmentveränderungen bleiben während des ganzen Lebens bestehen und werden dem ophthalmologischen Sprachgebrauch nach Choroiditis genannt, wenn auch keine Spur von Entzündung mehr vorhanden

---

[2]) Hutchinson, Centrale Choroiditis in senile persons. Ophth. Hosp. Rep. Bd. VIII. 2. pag. 231.

ist. Entzündliche Infiltration der Retina wird, wenn sie vorliegt, immer das Bestehen exsudativer Vorgänge beweisen, indessen kann Choroiditis entstehen und sich entwickeln, ohne dass die geringste Trübung der Retina ophthalmoskopisch sichtbar wird.

Bestehen die Sehstörungen erst kurze Zeit, oder sind entzündliche Erscheinungen, z. B. pericorneale Injection, abnorme Röthung oder Trübung des intraocularen Sehnervenendes vorhanden, so ist eine antiphlogistische Behandlung indicirt, z. B. örtliche Blutentziehungen, Schwitzkur mit Natr. salicyl. oder Pilocarpin; ausserdem werden ableitende Fussbäder, Abführkuren, Jodkalium vielfach angewendet, und in besonders bedrohlichen Fällen auch eine Quecksilberbehandlung, und zwar die Inunctionskur, wenn man möglichst schnell mercurialisiren will, oder Sublimat, wenn eine längere Einwirkung des Mittels zweckmässiger scheint.

Ebenso ist zu verfahren, wenn bei bereits länger bestehender Erkrankung von Neuem entzündliche Erscheinungen auftreten.

In allen Fällen, auch dann, wenn keine speciellen Indicationen zu einer Behandlung vorliegen, muss, natürlich unter Beobachtung eines zweckmässigen diätetischen Verfahrens, zur Verhütung von Rückfällen, das Sehvermögen möglichst geschont und das Auge gegen äussere Schädlichkeiten, blendendes Licht u. s. w. geschützt werden.

Ablösung der Choroidea.

In einer Anzahl von Fällen[1]) wurden im Augenhintergrunde umschriebene Hervorragungen ophthalmoskopisch beobachtet, auf deren Oberfläche man die Netzhaut sowohl als die Choroidea erkennt. Beide Membranen zusammen sind folglich von der Sclera abgehoben. Die Zeichnung und Farbe des ophthalmoskopischen Bildes wird zunächst bedingt durch die individuellen Pigmentirungsverhältnisse der Choroidea, ausserdem aber durch Blutungen, welche theils im Gewebe der Choroidea, theils in der Retina sichtbar werden. In einem von mir[2]) beobachteten Fall war die Retina auf der Prominenz in geringem Grade pigmentirt.

[1]) v. Graefe's Arch. f. Ophthalm. Bd. IV. 2. S. 226. — Liebreich, v. Graefe's Arch. Bd. V. 2. S. 259. — Liebreich, Atlas d. Ophthalmoscopie. Taf. VII. Fig. 4.

[2]) Vorlesungen über den Gebrauch des Augenspiegels. S. 122.

In manchen Fällen geben die Patienten ein plötzliches Auftreten der mit dem Zustand verbundenen Sehstörungen an, meistens entwickeln sich dieselben allmälig, immer sind sie sehr erheblich.

Im weiteren Verlauf entsteht meistens partielle oder totale Netzhautablösung.

Die Unterscheidung der Choroidal-Ablösung von Tumoren der Choroidea ist unter Umständen sehr schwierig und in einer Reihe von Fällen erst nach der Enucleation sicher gestellt worden.

Während der erwähnte ophthalmoskopische Befund immerhin zu den Seltenheiten zu zählen ist, gilt dies keineswegs von dem anatomischen Nachweis einer Abtrennung der Choroidea von der Sclera. Im Verlaufe acuter oder chronischer Choroiditis kommen gar nicht selten Exsudationen zu Stande, durch welche die Choroidea in ihrem ganzen Umfange oder theilweise von der Sclera abgehoben wird.

Blutungen in das Gewebe der Choroidea kommen nicht gerade häufig vor. Sie erscheinen als rothe Flecke, deren Ausdehnung, Gestalt und Farbe zunächst von der Menge des ergossenen Blutes abhängt. Sind wie gewöhnlich die Blutungen nicht sehr reichlich, so wird das Augenspiegel-Bild auch noch durch das dazwischen liegende Stromapigment und die darüber hinwegziehende Epithelschicht beeinflusst. Sie erscheinen theils scharf begrenzt, theils verlieren sie sich ohne bestimmte Grenzen im Stroma der Choroidea. Charakteristisch ist besonders der Umstand, dass die Netzhautgefässe über sie hinweg verlaufen.

Traumatische Veranlassungen, Quetschungen oder heftige Erschütterungen des Auges sind zuerst als Ursache zu nennen. So z. B. können Schussverletzungen, welche die Orbita durchdringen, massenhafte Blutungen in das Gewebe der Choroidea ohne irgend welche andere äusserlich sichtbare Veränderungen des Auges zur Folge haben.

Ohne traumatische Veranlassungen kommen Choroidalblutungen hauptsächlich vor bei acuter Choroiditis, und als ophthalmoskopische Befunde besonders bei hochgradiger Myopie, manchmal auch in vorher ganz gesunden Augen, und ohne bekannte Veranlassungen.

Das Verhalten des Sehvermögens wird weniger durch den Bluterguss in das Stroma der Choroidea, als durch die begleitenden Veränderungen, wie z. B. Netzhauthämorrhagien, Glaskörpertrübungen oder Blutungen u. s. w. bedingt.

Aehnliches gilt von den therapeutischen Indicationen.

Zerreissungen der Choroidea entstehen in Folge von äusserer Gewalt (Schläge, Stösse, Streifschüsse u. s. w.), durch welche das Auge gequetscht wird. Der Riss erfolgt fast immer in der Nähe des Sehnerven und meistens in Form eines gekrümmten Streifens, welcher seine Concavität dem Sehnerven zukehrt. Die Farbe dieses Streifens ist anfänglich meist nicht rein weiss, sondern etwas gelblich, vermuthlich deshalb, weil die Lamina fusca an der Sclera haften bleibt; im weiteren Verlaufe pflegt die Farbe heller zu werden, und manchmal nehmen auch die Ränder eine dunklere Färbung an. In der Nähe des Risses sind meistens wenig umfangreiche Choroidal- oder auch Netzhautblutungen, welche später verschwinden, Netzhaut und Sclera zeigen dabei keine Zerreissung. Häufig ist anfänglich zugleich traumatische Mydriasis vorhanden.

Sehstörung und Verlauf hängen zunächst ab von der Stärke der Verletzung. In manchen Fällen ist zugleich erhebliche Blutung in die vordere Kammer oder in den Glaskörper die Folge der Contusion, in anderen Fällen entwickeln sich entzündliche Processe in der Choroidea, welche im acuten Stadium von Trübung der Retina und des Glaskörpers begleitet sind. Zum Theil sind die begleitenden Folgezustände der Contusion vorübergehend und lassen eine vollständige Wiederherstellung des Sehvermögens zu, meistens aber sind die Sehstörungen gleich von Anfang an sehr hochgradig.

Die Behandlung ist in frischen Fällen antiphlogistisch; veraltete Fälle bieten in der Regel keine therapeutischen Indicationen.

Tuberculose der Choroidea wurde zuerst von Manz[1]) anatomisch erwiesen, später machte Busch[2]) einen Fall bekannt, und endlich lieferte Cohnheim[3]) den Nachweis, dass Tuberculose der Choroidea zu den constantesten Erscheinungen der acuten Miliartuberculose (besonders der tuberculösen Meningitis) gehört. Eine klinisch-anatomische Darstellung wurde bald darauf von v. Graefe und Leber[4]) geliefert.

In der Regel werden beide Augen befallen, aber auch einseitige Erkrankung ist nicht ausgeschlossen. Manchmal ist nur ein verein-

---

[1]) v. Graefe's Arch. Bd. IV. S. 120 und Bd. IX. 3. S. 133.
[2]) Virchow, Arch. f. pathol. Anatomie. Bd. 36. S. 133.
[3]) Virchow, Arch. f. pathol. Anatomie. Bd. 39.
[4]) v. Graefe's Arch. Bd. XIV. 1. S. 183.

zelter Tuberkel in der Choroidea vorhanden, in der Regel mehrere, ja in einzelnen Fällen wurden von Cohnheim über 50 gezählt. Sind nur wenige Tuberkeln vorhanden, so nehmen sie constant die Umgebung des Sehnerven und der Macula lutea ein, ist ihre Anzahl reichlich, so kommen sie bis zur Peripherie der Aderhaut vor. Dieselben erscheinen als runde Knötchen, welche manchmal kaum mit blossem Auge wahrnehmbar sind, deren Grösse jedoch durchschnittlich 0,5 bis 1 Mm. oder mehr beträgt, aber auch noch grössere bis zu 2,5 Mm. wurden gemessen. Die kleineren Tuberkel sind von unverändertem Choroidalepithel überdeckt und daher nur nach Entfernung desselben sichtbar.

Schon bei denen von 1 Mm. Grösse und den etwas grösseren erscheint aber das Pigment stets mehr oder weniger lichter und lässt die darunter gelegenen Knötchen um so deutlicher durchschimmern, als gleichzeitig die Tuberkel ihr graues durchscheinendes Ansehen in Folge einer im Centrum beginnenden käsigen Metamorphose verlieren. Da das Wachsthum der Knötchen immer zuerst nach vorn gegen die Retina hin geschieht, so bilden sie sehr bald kleine über das Niveau des Augenhintergrundes sich erhebende Hügel. Die grösseren Formen erscheinen daher als deutliche Erhebungen mit völlig pigmentloser Oberfläche.

Ophthalmoskopisch erkennt man dieselben als hellere, meistens blassrosa gefärbte Flecke, welche ohne scharfe Grenze in die normale Färbung des umgebenden Augenhintergrundes übergehen. Es fehlen also die bei anderen ähnlichen Choroidalveränderungen so häufigen schwarzen Pigmentsäume, und nur in einem Falle, in welchem der Tuberkel die ungewöhnliche Grösse von 2,5 Mm. erreichte, wurde von Cohnheim ein dunkler Saum beobachtet. Für solche Fälle dürfte sowohl die dann jedenfalls schon recht ausgeprägte käsige Metamorphose, als die deutliche Prominenz der Knötchen diagnostische Anhaltspunkte gewähren.

Einigemale habe ich gleichzeitig mit Tuberculose der Choroidea auch entzündliche Veränderungen in den benachbarten Stellen der Retina beobachtet.

Am häufigsten kommt Tuberculose der Choroidea vor in Begleitung von acuter Miliartuberculose, und ist für die Diagnose dieser Krankheit von Wichtigkeit. Ausnahmsweise betheiligt sich die Choroidea auch bei andern nicht gerade zur acuten Miliartuberculose gehörenden Formen, wenn dieselben eine grosse Anzahl einzelner Organe befallen. Bei der gewöhnlichen chronischen Lungen- oder

auch Lungen- und Darmtuberculose, überhaupt bei den über nur wenige Organe verbreiteten Formen bleibt dagegen die Choroidea unbetheiligt.

Die Choroidal-Geschwülste gehören grösstentheils zu den Sarcomen, und zwar mit wenig Ausnahmen zu den pigmenthaltigen. Von den dichtesten Formen mit reichlicher fibrillärer Intercellularsubstanz bis zu breiig weichen, fast zerfliessenden Massen kommen alle Uebergänge vor.

Im kindlichen Lebensalter sind Aderhautgeschwülste bis jetzt nicht nachgewiesen, auch zwischen dem 15. bis 30. Lebensjahre sind sie nur selten, erst später erreichen sie eine grössere Häufigkeit.

Das klinische Krankheitsbild ist in der ersten Periode zunächst abhängig vom Sitz der Geschwulst. Nimmt dieselbe den Ciliarkörper oder den vorderen Abschnitt der Choroidea ein, so erscheint sie als ein bräunlich reflectirender Vorsprung, welcher hinter der Linse in den Glaskörper hineinragt. Die unter diesen Umständen nahe liegende Verwechselung mit Choroidalablösung wird theils durch die von der normalen Choroidea verschiedene Färbung, theils bei gefässreichen Sarcomen manchmal dadurch ausgeschlossen, dass man im Tumor selbst ein unregelmässiges Gefässsystem erkennt. Bei weiterer Entwicklung kann die Geschwulst auch wohl die Linse verschieben und in der Peripherie der vorderen Kammer sichtbar werden.

Entsteht die Geschwulst in der Tiefe des Augenhintergrundes, so ist sie nur selten ophthalmoskopisch erkennbar, da sie meistens durch eine ausgedehnte Netzhautablösung verdeckt wird. Einige Fälle sind allerdings beobachtet, in welchen die Geschwulst sich in der Gegend der Macula lutea oder im obern oder seitlichen Umfang der Choroidea entwickelt hatte, ohne dass Netzhautablösung hinzukam; oder die Ablösung blieb umschrieben und liess theils durch ihre eigenthümliche Gestaltung die Anwesenheit eines Tumor vermuthen, theils war es möglich, durch die abgelöste Netzhaut hindurch die Geschwulst nebst dem ihr eigenen Gefässsystem zu erkennen[1]). Immerhin aber sind solche Fälle als Ausnahmen zu bezeichnen, der häufigere Fall ist ein frühzeitiges Auftreten von Netzhautablösung. Die Diagnose wird dann in der Regel erst möglich, wenn entweder die anwachsende Geschwulst wieder die hintere Fläche der Netzhaut erreicht und durch dieselbe hindurch sichtbar wird, oder wenn sich glaucomatöse Entzündung

[1]) Becker, Knapp's Arch. f. Augen- u. Ohrenheilk. Bd. I. 2. S. 214.

hinzugesellt. Die tastbare Spannung des Auges zeigt sich vermehrt, die Hornhaut getrübt und ophthalmoscopisch undurchsichtig, die Pupille weit und starr, die vordere Kammer flach, die subconjunctivalen Venen erweitert; auch Scleralstaphylome und Cataract können sich entwickeln. Das Bild der glaucomatösen Erblindung ist meistens ein so ausgeprägtes, dass die Diagnose der Choroidalgeschwulst unmöglich sein kann, wenn der Krankheitsverlauf nicht von Anfang an beobachtet wurde.

Früher oder später überschreitet die Geschwulst die Grenzen des Bulbus und zwar je nach Umständen auf drei verschiedenen Wegen. Manchmal setzt sie sich schon früh in den Sehnerven fort, indem von der Lamina cribrosa aus zuerst schwarze Züge im Perineurium auftreten, welche sich zwischen den Nervenfasern allmälig rückwärts erstrecken und, indem sie reichlicher und dicker werden, nicht nur den Nerven aufblähen, sondern auch eine Fortsetzung der Erkrankung in die Augenhöhle und selbst in die Schädelhöhle möglich machen.

Oder es erfolgt ein Durchbruch, gewöhnlich durch den Hornhautrand, zuweilen durch die Sclera; die schwarze Masse dringt durch die Oeffnung vor und breitet sich jenseits derselben als ein schwarzer, zu Blutungen geneigter Pilz aus, welcher wächst und leicht zu ulcerösen Zuständen führt.

Oder endlich es erscheint jenseits der Sclera ein und der andere schwarze Knoten selten in deutlichem Zusammenhange mit dem intraocularen Gewächs, meist als scheinbar unabhängiges Gebilde. Indess zeigt die mikroskopische Untersuchung gewöhnlich die progressive Erkrankung der Scleralelemente. Sind einmal solche Nebenknoten vorhanden, so schreitet die Ausbreitung in der Orbita rasch vorwärts[1]).

Nur selten wird dieser Verlauf dadurch modificirt, dass, bevor noch der ganze Augapfel mit Geschwulstmasse ausgefüllt ist, Hornhautverschwärung eintritt, welche zu Atrophie des Auges führt.

Auch das Vorhandensein dieser Form von Atrophia bulbi kann diagnostische Schwierigkeiten machen; die Kennzeichen des intraocularen Tumors werden dann gegeben 1) durch spontan eintretende heftige Schmerzanfälle, 2) durch die eigenthümliche Form des atrophischen Auges; dasselbe ist nicht, wie gewöhnlich, ziemlich gleichmässig concentrisch verkleinert, sondern, da die Atrophie zu einer Zeit erfolgte, wo der hintere Abschnitt des Auges bereits durch

[1]) Virchow, Geschwülste. Bd. II. S. 281.

Geschwulstmassen ausgefüllt war, vorwiegend vorn verkleinert. Endlich kommt es in der Regel in diesen Fällen sehr bald zu Geschwulstbildung in der Orbita, und das atrophische Auge erscheint daher weniger eingesunken als in den gewöhnlichen Fällen von Atrophia bulbi.

Sobald die Diagnose des Choroidalsarcoms festgestellt ist, oder bei bereits vorhandener Erblindung auch nur mit grosser Wahrscheinlichkeit angenommen werden kann, ist die Enucleation des Auges indicirt; lässt sich Geschwulstbildung in der Orbita feststellen, so würde der S. 179 erwähnten periostalen Exstirpation der Vorzug zu geben sein. Freilich sind wir darüber im Unsichern, bis auf welchen Punkt wir durch die Operation das Leben der Patienten verlängern, denn die Aderhautsarcome können sich bereits in der allerersten Entwicklungsperiode mit Ablagerungen in der Leber, den Centraltheilen des Nervensystems u. s. w. compliciren, über deren eigentliches Verhalten zur Primärgeschwulst — ob wirkliche Abhängigkeit, oder successive Bethätigung gemeinschaftlicher Ursache, oder auch vielleicht sofortige Multiplicität — bis jetzt eine durchgreifende Entscheidung nicht möglich ist[1]).

Colobom der Choroidea kommt vor in Zusammenhang mit angeborenem Coloboma iridis, nur sehr selten ohne diesen Bildungsfehler.

Der Defect befindet sich stets im unteren Umfang der Choroidea und kann vom Sehnerven oder etwas oberhalb desselben beginnend, sich so weit nach unten erstrecken, dass seine vordere, der Iris zugekehrte Grenze bei der ophthalmoskopischen Untersuchung nicht erreicht werden kann. In der Regel aber liegt die vordere untere Begrenzungslinie so weit hinter der Ora serrata, dass sie deutlich sichtbar wird.

Die Stelle des Choroidaldefectes erscheint weiss, weil hier die Sclera nur von unbedeutenden Resten der Gefässhaut bedeckt wird. In manchen Fällen zeigen sich auf der weissen Fläche noch einige Reste pigmentirten Gewebes zerstreut, häufiger ist keine Spur von Choroidalgewebe vorhanden. Die auf der hellen Oberfläche der Sclera verästelten Gefässe sowohl, als die dort sichtbaren Schattirungen liefern den Beweis, dass die betreffende Scleralstelle in unregelmässiger und wellenförmiger Weise ausgebuchtet ist. Der Rand der Ectasie wird

[1]) v. Graefe, Archiv f. Ophth. Bd. XIV. 2. S. 103.

gewöhnlich durch eine auffallend dunkle Pigmentirung der Choroidea bezeichnet, in anderen Fällen ist dieselbe nur stellenweise angedeutet, oder die Choroidea umgiebt sogar mit einem weniger pigmentirten Saum den Rand des Defectes.

Die Eintrittsstelle des Sehnerven kann normal sein, oder mehr oder weniger erhebliche Abweichungen zeigen, z. B. unregelmässige Vertiefungen oder ganz ungewöhnliche Formveränderung in Folge von gleichzeitiger Ausbuchtung der Sehnervenscheiden. Wird der Sehnerv von dem Colobom rings umgeben, so kann er ebensowohl normal und deutlich abgegrenzt sein als unregelmässig gestaltet, oder er lässt sich manchmal überhaupt nicht gegen die umgebende Sclera abgrenzen.

Die Netzhaut fehlt im Bereich des Coloboms entweder gänzlich, oder sie ist nur unvollständig entwickelt. Die Netzhautgefässe entspringen nicht selten in unregelmässiger Anordnung aus dem Nerven. Da, wo sie das Colobom, wenn dasselbe sich nicht bis zum Nerven erstreckt, erreichen, können sie entweder umbiegen und dem Rande des Choroidaldefectes folgen, oder sie treten mit einzelnen Aestchen, oder im Ganzen in das Gebiet des Coloboms ein. In manchen Fällen ergiebt die parallaktische Verschiebung, dass die Netzhautgefässe brückenartig über die Scleralectasie hinüber gespannt sind, in anderen Fällen folgen sie allen Niveauveränderungen der ectatischen Scleralpartie. Ausser den Netzhautgefässen sind auf derselben gewöhnlich noch mehrfache, geschlängelte, der Choroidea angehörende Gefässe zu sehen, deren Stämme zum Theil die Sclera im Bereich des Coloboms durchbohren.

Colobom der Choroidea kommt sowohl beiderseitig als einseitig vor, im letzteren Fall vorwiegend linksseitig.

Nicht selten sind die damit behafteten Augen etwas kleiner als normal, manchmal ist ausgeprägter Microphthalmos vorhanden.

Die centrale Sehschärfe kann normal sein, meistens ist sie, beeinträchtigt, das excentrische Sehen zeigt gewöhnlich einen der Lage des Coloboms entsprechenden Defect.

In neuerer Zeit ist das Wort Colobom der Choroidea auch missbräuchlicher Weise verwendet worden für umschriebene atrophische Choroidal-Veränderungen mit Neubildung schwarzer Pigmente, welche sich in Nichts von dem unterscheiden, was man sonst Choroiditis nennt.

Krankheiten der Retina und des Sehnerven.

Eine im ophthalmoskopischen Bilde sehr auffallende Anomalie der Retina, welche aber wahrscheinlich nicht als krankhafter Zustand aufzufassen ist, beruht auf dem Vorkommen markhaltiger Nervenfasern.

Man sieht in diesen Fällen, bei sonst normalem Verhalten der Retina und des Sehvermögens, einen hellglänzenden weissen Fleck, welcher sich gewöhnlich dicht an den Rand des Sehnerven anschmiegt, und nur selten stellenweise auf die Oberfläche des Nerven selbst übergreift. Nach der Peripherie hin strahlt der Fleck in feine radiäre Streifen aus. Die Oberfläche dieses Fleckes zeigt bei starker Vergrösserung, am besten im aufrechten Bilde, eine feine radiäre Streifung oder ein leicht körniges Aussehen; manchmal erhebt sie sich ein wenig über das Niveau der Retina. Dass die Veränderung der Retina angehört, folgt daraus, dass im Bereiche des Fleckes die Choroidea verdeckt wird, während der Umstand, dass in der Regel einige Netzhautgefässe verschleiert, oder stellenweise sogar ganz bedeckt erscheinen, der Veränderung ihren Sitz in der Nervenfaserschicht anweist.

In der Regel nimmt diese Veränderung nur einen Theil des medialen, oberen oder unteren Sehnervenumfanges ein, und erstreckt sich nur etwa einen Sehnervendurchmesser weit in die Retina hinein. Häufig ist ihre Ausdehnung geringer, nur sehr selten erheblich grösser, auch dann aber umgehen die bogenförmig angeordneten weissen Faserzüge bei ihrer peripherischen Ausbreitung das Gebiet der Macula lutea.

Dieses eigenthümliche ophthalmoskopische Bild kommt dadurch zu Stande, dass die Nervenfasern der Retina an diesen Stellen ihre Myelin-Scheiden, welche sie der Regel entsprechend beim Eintritt in die Lamina cribrosa verloren hatten, jenseits des Sehnervenrandes

wieder annehmen. Nur sehr selten findet man diesen Befund auch auf der Sehnerven-Oberfläche, so dass ausnahmsweise wahrscheinlich ein Theil der Sehnervenfasern ohne die Myelinscheiden abgegeben zu haben, durch die Lamina cribrosa hindurchtritt.

Die Leitungsfähigkeit dieser Fasern erscheint in keiner Weise beeinträchtigt, ihre Undurchsichtigkeit aber hat zur Folge, dass entsprechend der Stelle, an welcher ophthalmoskopisch der weisse Fleck sichtbar ist, ein umschriebener Defect des Gesichtsfeldes nachweisbar ist, welcher sich aber meistens dem Mariotte'schen Fleck anschliesst, und ebensowenig wie dieser als Lücke des Gesichtsfeldes empfunden wird. Manchmal kommen, besonders bei hochgradiger Entwicklung dieser Abnormität, Sehstörungen vor, welche wahrscheinlich auf Amblyopia congenita beruhen.

Die in Rede stehende Anomalie kommt sowohl einseitig als beiderseitig vor und ist als congenital zu betrachten.

Hyperaemie der Retina charakterisirt sich durch stärkere Röthung des intraocularen Sehnervenendes und durch Verbreiterung und Schlängelung der Netzhautvenen. Sie kommt vor theils bei Entzündung anderer Theile des Auges z. B. als Theilerscheinung von Choroiditis oder Retinitis, theils als venöse Stauung in Folge einer Compression, welche die Netzhautvenen an irgend einer Stelle ihres Verlaufes erfahren, oder auch als Theilerscheinung ausgedehnterer venöser Stauungen, z. B. manchmal bei Cyanosis congenita.

Als eine besondere, für sich bestehende klinische Krankheitsform ist dagegen Hyperaemie der Retina nicht zu betrachten.

Netzhautablösung.

Ablösung der Netzhaut von der Choroidea durch Erguss von Flüssigkeit zwischen beide Membranen hat zwei diagnostisch wichtige Veränderungen zur Folge; die abgelöste Retina wird dem optischen Mittelpunkt des Auges angenähert und gefaltet.

Selbst in hochgradig myopischen Augen pflegt die abgelöste Retina vor der Hauptbrennweite des dioptrischen Apparates zu liegen; sie ist deshalb sehr leicht im aufrechten Bild sichtbar. Gefaltet ist sie, weil die kugelschalenförmig ausgespannte Netzhaut, wenn sie nach der Mitte des Auges hingedrängt wird, einen geringeren Flächenraum vorfindet.

Manchmal ist die abgelöste Partie so schlaff, dass sie durch die Bewegungen des Auges in wellenartige Schwingungen versetzt wird, was natürlich nur dann geschehen kann, wenn sowohl hinter der abgelösten Retina als vor ihr im Glaskörper eine dünne leicht bewegliche Flüssigkeit vorhanden ist.

Die abgelöste Netzhaut ist auf dieselbe Weise zu erkennen, wie die normale, nämlich an ihren Gefässen und durch die Sichtbarkeit der Membran selbst.

Einen sehr eigenthümlichen Anblick gewähren diejenigen Netzhautablösungen, bei welchen nur eine dünne Flüssigkeitsschicht zwischen Retina und Choroidea ausgebreitet ist, durch welche hindurch man die Choroidea noch deutlich erkennen kann. In Folge der leicht wellenförmigen Faltung der Retina erscheint das Bild des Augenhintergrundes so, als ob man ihn durch eine leicht gekräuselte Flüssigkeit sähe.

Bei grösseren Ablösungen ist das Verhalten der Gefässe sehr characteristisch. Dieselben müssen natürlich allen Knickungen und Faltungen der abgelösten Partie folgen, sie zeigen daher einen sehr unregelmässigen Verlauf, während einzelne Gefässstrecken, welche in der Tiefe der Falten liegen, wohl auch ganz unsichtbar bleiben.

Die Knickung, welche die Gefässe beim Uebergang von dem noch in normaler Lage befindlichen auf den abgelösten Theil erleiden, ermöglicht es in den meisten Fällen die Begrenzungslinie der Netzhautablösung zu finden; manchmal characterisirt sich dieselbe schon hinreichend durch eine deutliche Farbendifferenz.

Die abgelöste Netzhaut zeigt in den meisten Fällen eine hellgraue Farbe mit Beimischung eines bräunlichen, grünlichen oder gelblichen Tons, und ihre Gefässe, welche sich auf diesem abnorm gefärbten Hintergrunde abzeichnen, erscheinen deshalb ebenfalls dunkler gefärbt.

Jedenfalls liegen dieser Farbenveränderung mehrfache Ursachen zu Grunde. Schon durch die verminderte Spannung der abgelösten Netzhaut wird die Durchsichtigkeit etwas vermindert, ferner aber erscheint dieselbe deshalb undurchsichtiger, weil wir nicht wie unter normalen Verhältnissen senkrecht, sondern eben wegen ihrer Ablösung und Faltung unter einem stumpfen Winkel auf ihre Fläche sehen.

Einfluss auf die Farbe der Netzhautablösung hat auch die Beschaffenheit der hinter ihr befindlichen Flüssigkeit. Bei Augen, welche zur anatomischen Untersuchung kommen (meistens in Folge von Enucleation wegen Iridochoroiditis) ist sie reich an gerinnungsfähigen Bestandtheilen, so dass sie beim Erhitzen oder bei der Härtung des

Auges durch chromsaures Kali fast vollständig erstarrt; gewöhnlich enthält sie eine Anzahl Blukörperchen und verschieden grosse Körnchenzellen, manchmal auch Cholestearincrystalle beigemengt. Vielleicht ist auf letztere Beimischung der seltene Befund zu beziehen, dass die abgelöste Retina mit einer grossen Anzahl kleiner heller Flecke übersät erscheint, deren Lichtreflex je nach der Haltung des Spiegels wechselt.

Häufig verräth sich die Netzhautablösung schon, wenn man sie aus einiger Entfernung ophthalmoscopisch beleuchtet, durch die Veränderung des normalen rothen Farbentons der Pupille.

Entstehen kann Netzhautablösung an jeder Stelle; am häufigsten aber findet man frische Ablösungen oberhalb des horizontalen Meridians, alte Ablösungen dagegen nach unten, weil sich die Flüssigkeit, auch wenn die Ablösung im obern Umfang entstand, nach unten zu senken pflegt. Der ursprünglich abgelöste obere Theil kann sich dabei wieder glatt anlegen und auch seine Function wieder übernehmen.

In frisch entstandenen grossen Netzhautablösungen findet man gar nicht selten Zerreissungen der Retina. Der Riss characterisirt sich durch seine scharfen etwas umgerollten Ränder, so wie dadurch, dass im Bereich des Risses die Choroidea mit grosser Deutlichkeit sichtbar ist. In alten Ablösungen findet man Zerreissungen weniger häufig als in frischen, was sich aus der Senkung der subretinalen Flüssigkeit erklärt. Davon wenigstens habe ich mich mit Bestimmtheit überzeugt, dass Zerreissungen, welche bei frischen Netzhautablösungen nach oben sehr deutlich waren, nicht mehr nachgewiesen werden konnten, nachdem durch Senkung der Flüssigkeit der untere Theil der Netzhaut sich abgelöst und der obere sich wieder angelegt hatte.

Die Sehstörungen haben zunächst darin ihren Grund, dass auf dem abgelösten Theil wegen seiner abnormen Lage und Faltung keine deutlichen Netzhautbilder zu Stande kommen können; dem Patienten macht sich dies als eine im Gesichtsfeld schwebende Wolke oder durch ähnliche Sehstörungen bemerklich.

Die centrale Sehschärfe pflegt gleich von Anfang an zu leiden, vielleicht schon dadurch, dass in Folge der Ablösung eines Theiles, auch die noch anliegende Retina ihre normale Spannung verliert. Nähert sich die Grenze der Ablösung der Macula lutea, so tritt nebst Zunahme der Sehstörung manchmal auch Metamorphopsie ein, so dass die Gegenstände schief und verkrümmt erscheinen. Auch eine bereits abgehobene Macula lutea kann, wenn sie nicht gefaltet wird, sondern

glatt bleibt, noch eine leidliche Sehschärfe ausweisen, so dass Buchstaben grösserer Druckschrift noch erkannt werden. Das endliche Erlöschen der Lichtempfindlichkeit auch an dieser Stelle führt zu excentrischer Fixation mit Benutzung des noch anliegenden Theiles der Retina, meistens also mit Abweichung der Sehaxe nach oben.

In frischen Fällen findet man die Lichtempfindlichkeit der abgelösten Retina häufig noch erhalten, selbst so weit, dass damit noch an der Peripherie des Gesichtsfeldes Finger gezählt werden können, manchmal ist dies auch schon bei lange bestehenden Ablösungen noch der Fall, wenigstens für helle Beleuchtung, während bei geringerer Lichtintensität sich bereits Gesichtsfelddefecte nachweisen lassen. Allmälig verliert die abgelöste Retina ihre Lichtempfindlichkeit vollständig in Folge von secundären anatomischen Veränderungen. Zuerst leidet die Stäbchenschicht, deren Elemente unter der Einwirkung der subretinalen Flüssigkeit aufquellen und zerfallen; weiterhin entstehen entzündliche Processe, besonders in den äusseren Schichten, deren bindegewebige Elemente in Wucherung gerathen.

Netzhautablösung entsteht jedenfalls auf verschiedene Weisen. Ungefähr in der Hälfte der Fälle ist Myopie vorhanden; dass also ein ursächlicher Zusammenhang zwischen Netzhautablösung und Myopie bestehen muss, ist unzweifelhaft.

Es liegt auf der Hand, dass eine so zarte Membran wie die Retina, wenn sie bei hochgradiger Myopie eine andauernde Dehnung zu ertragen hat, dadurch zu einer solchen Verdünnung gebracht werden kann, dass sie auf die geringfügigste Ursache hin einreisst. Die bei Myopie zwischen Glaskörper und Retina und im Glaskörper selbst angesammelte Flüssigkeit ergiesst sich dann durch den Riss zwischen Netzhaut und Choroidea. Ausnahmsweise kann auch an bis dahin ganz gesunden, nicht myopischen Augen ohne nachweisbare Ursachen Zerreissung und Ablösung der Netzhaut auftreten, dieselben Ursachen werden daher bei Myopie noch viel eher und viel häufiger diese Folge herbeiführen. In einem Fall, in welchem ich bei noch ganz gutem Sehvermögen eine Zerreissung der Retina zufällig bemerkte, dauerte es zwei Tage, bis die Ablösung so erheblich war, dass Patient die Sehstörung bemerkte.

Die Flüssigkeitsmenge, welche hinter der Retina vorhanden ist, fehlt natürlich im Glaskörper und wir können es daher leicht verstehen, dass in kurzer Zeit grosse Netzhautablösungen entstehen können ohne Spannungsveränderung des Auges.

Glaskörpertrübungen können der Netzhautablösung vorausgehen

oder ihr folgen, sie können vorhanden sein oder fehlen, immer aber ist der Glaskörper, auch wenn die Ablösung nicht in Folge von Zerreissung der Retina entstanden ist in so weit betheiligt, dass dieselbe Flüssigkeitsmenge, welche zwischen Retina und Choroidea vorhanden ist, im Glaskörper fehlen muss.

Die Möglichkeit einer Ablösung der Retina durch Schrumpfung des Glaskörpers wurde zuerst von H. Müller[1]) erörtert, und auch ich[2]) habe Gelegenheit gehabt in einem Fall diesen Zusammenhang anatomisch nachzuweisen, eingerissen aber war dabei die Retina nicht.

Frei bewegliche Glaskörpertrübungen, wie sie so häufig vorhanden sind, können natürlich, auch wenn sie schrumpfen, die Retina nicht ablösen; nur eine an beiden Enden befestigte strangförmige Trübung, wie sie in dem von mir beschriebenen Fall vorhanden war, kann durch Schrumpfung zerrend auf die Retina wirken. In einigen von mir beobachteten Fällen von Glaskörperschrumpfung mit Netzhautablösung war die Schrumpfung des Glaskörpers dadurch deutlich zu erkennen, dass die vordere Kammer vertieft, die Linse und die ganze Fläche der Iris, besonders durch eine Einsenkung an ihrer Ciliaranheftung deutlich erkennbar, nach hinten gerückt war. Zerreissung der Retina war dabei aber nicht nachweisbar.

Exsudative Netzhautablösung kommt auf verschiedene Weise zu Stande. Bei acuter Irido-Choroiditis z. B. erfolgt die Erblindung häufig durch Netzhautablösung, was sich in diesen Fällen natürlich wegen der Trübung der brechenden Medien nicht ophthalmoscopisch nachweisen lässt, aber durch die anatomische Untersuchung vollkommen sicher gestellt ist. Man findet dabei die Netzhaut gewöhnlich vollständig abgelöst, ihren hinteren, am Sehnerven befestigten Theil strangförmig zusammengedrückt, und unter Verlust aller specifischen Retinalelemente in ein faseriges Gewebe verwandelt, während die vordere an der Ora serrata angeheftete Ausbreitung die Gestalt eines flachen Trichters mit unebener hügelicher Oberfläche annimmt, welcher die dicht hinter der Linse gelegenen zu einer derben fibrösen Masse zusammengedrückten Reste des Glaskörpers umschliesst.

Zur exsudativen Netzhautablösung sind ferner die ziemlich seltenen Fälle zu rechnen, welche bei Retinitis albuminurica vorkommen, und möglicher Weise durch Sclerose der Choriocapillaris bedingt

[1]) v. Graefe's Archiv. Bd. IV. 1. S. 372.
[2]) v. Graefe's Archiv. Bd. IX. 1. S. 199.

werden, welche wenigstens in einem von mir[1]) anatomisch untersuchten Fall in ausgeprägter Weise vorhanden war.

Als seltene Ursache sind ferner zu erwähnen, Entzündungen der Orbitalgewebe und Orbital-Tumoren, welchen durch Compression der perforirenden Venen die Blutcirculation in der Retina beeinträchtigen. Ferner intraoculare Cysticercen sowie choroidale und retinale Geschwülste.

Nach Iwanoff[2]) kann sich Netzhautablösung auch durch cystische Degeneration der Retina entwickeln. In der That kommen, wie ich bereits früher erwähnt habe[3]), auch bei der ophthalmoscopischen Untersuchung als ziemlich seltener Befund scharfbegrenzte Netzhautablösungen vor, welche sich steil erheben und wie eine prall gespannte Blase in den Glaskörperraum hineinragen.

Ist Netzhautablösung einmal zu Stande gekommen, so ist der Verlauf in der Regel ungünstig, durchschnittlich muss man schon zufrieden sein, wenn nur der Status quo erhalten bleibt. Häufig tritt im weiteren Verlauf Trübung der Linse auf, ohne irgend welche weiteren sichtbaren Veränderungen. Die Cataracta complicata d. h. die Complication mit Netzhautablösung ist dann nachzuweisen durch einen Gesichtsfelddefect nach oben, da in allen diesen Fällen die Ablösung sich bereits nach unten gesenkt hat. Nicht ganz so häufig entsteht in Folge von Netzhautablösung eine fast symptomlos verlaufende Choroiditis nebst einer ebenso schleichend verlaufenden Iritis, welche sich nur durch das Zustandekommen von Verwachsungen zwischen Pupillar-Rand und Linse bemerklich macht.

Auch doppelseitige Netzhautablösung kommt vor, glücklicherweise aber erheblich seltener als einseitige.

Spontane Heilungen mit Wiederanlagerung der abgelösten Netzhaut können auf verschiedene Weise zu Stande kommen, z. B. durch Choroiditis, wobei das Auge natürlich erblindet bleibt. Aber auch Wiederanlegung mit Wiederherstellung des Sehvermögens kommt vor, aber nur als seltene Ausnahmen[4]).

Diese Fälle beweisen, dass Netzhautablösung nicht immer unheilbar ist, nur dass wir in der Regel nicht im Stande sind die Bedingungen der Heilung herbeizuführen. Ist Netzhautablösung entstanden

[1]) v. Graefe's Archiv. Bd. VI. 2. S. 277.

[2]) v. Graefe's Arch. Bd. XV. S. 88.

[3]) Vorlesungen über den Gebrauch des Augenspiegels. Berlin 1863. S. 121.

[4]) Schweigger, Beobachtungen über Netzhautablösung. Arch. f. Augenheilkunde. Bd. XII. S. 52.

durch Zerreissung der Retina, so sind überhaupt keine therapeutischen Anhaltspunkte gegeben. Etwas güustigere Aussichten bieten exsudative Netzhautablösung und in der That zeigen die Fälle von Netzhautablösung bei Retinitis albuminurica eine verhältnissmässig gute Heilungsprognose.

Die ursprünglich von Sichel[1]) angeregte Idee, die hinter der Netzhaut angesammelte Flüssigkeit durch eine Scleralwunde abfliessen zu lassen, hat mehrfach Nachahmung gefunden, ist ungefährlich, hat sich aber nicht bewährt. Die bereits 1872 von Galezowski[2]) ausgeführten Einspritzungen von Jodtinctur wurde 1889 von Schöler der wohlverdienten Vergessenheit wieder entrissen, bald genug aber als das erkannt, was sie sind. Wecker[3]) schlug vor, durch eine in der Gegend der Netzhautablösung eingelegte Goldfadenschlinge eine dauernde Drainage zu unterhalten, wodurch man Choroiditis und vielleicht selbst sympathische Entzündung des anderen Auges veranlassen kann. Ganz ungefährlich dagegen ist der Vorschlag Samelsohns[4]) bei 3 bis 4 Wochen fortgesetzter Rückenlage den Druckverband anzuwenden.

Pigmentirung der Retina.

Pigmentirung der Retina kann auf verschiedene Weise entstehen, für gewöhnlich aber bezeichnet man mit diesem Wort ein Augenleiden, welches ein so characteristisches Krankheitsbild darbietet, dass man in den meisten Fällen schon aus der Natur der Sehstörungen den ophthalmoscopischen Befund voraussagen kann.

Als erste Krankheitserscheinung pflegt Hemeralopie aufzutreten. Während bei Tageslicht das Sehvermögen vollkommen ausreichend ist, wird es gegen Abend oder Nachts so schlecht, dass selbst grosse Gegenstände nicht mehr erkannt werden und die Patienten gewöhnlich nicht mehr im Stande sind allein zu gehen.

Zu jeder beliebigen Tageszeit lässt sich das Symptom der Hemeralopie demonstriren, wenn man den Patienten in ein verdunkeltes Zimmer bringt. Sowohl für das directe als das indirecte Sehen lässt sich dann die Abhängigkeit von der Lichtintensität mit Leichtigkeit

---

[1]) Clinique europ. 1859. No. 29. Arlt und Kittel, Wiener allgem. med. Zeitschrift. 1869. — Alfr. Graefe, v. Graefe's Arch. Bd. XXIII. 1. S. 249.

[2]) Journal d'Ophth. I. S. 27. 31.

[3]) Chirurgie oculaire. Paris, 1879. pag. 231.

[4]) Centralblatt für die med. Wissenschaften. 1875. No. 49.

nachweisen. Dies centrale Sehen wird in erheblicher Weise herabgesetzt (viel erheblicher als bei gesunden Augen) und das Gesichtsfeld zeigt sich verengert.

Ganz allmälig wird im weiteren Verlaufe das Gesichtsfeld von der Peripherie nach dem Centrum hin eingeengt, während die centrale Sehschärfe sich gewöhnlich lange Zeit unverändert erhält; schliesslich aber kann es doch zu völliger Erblindung kommen Nur ganz ausnahmsweise kommt es vor, dass der Gesichtsfelddefect ringförmig den Fixirpunkt umgiebt, während an der Peripherie das excentrische Sehen fortbesteht[1]).

Die ophthalmoscopische Untersuchung ergiebt eine Pigmentirung der Retina, welche zuerst an der Peripherie sich entwickelt und im weiteren Verlauf sich allmälig nach der Macula lutea zu ausbreitet. Das Pigment erscheint von tiefschwarzer Farbe und in Gestalt kleiner, unregelmässiger, zackiger oder strahliger Punkte. Die Einlagerung in die Retina wird hauptsächlich dadurch erwiesen, dass einzelne dieser dunklen Pigmentirungen den Netzhautgefässen anliegen, deren Wandungen stellenweise von Pigmentstreifen begleitet werden.

Anfänglich sind die Pigmentirungen nur spärlich vorhanden und häufig nur bei genauer Durchsuchung der Peripherie des Augenhintergrundes zu finden; im weiteren Verlauf wird die Pigmententwicklung immer reichlicher, und das Netzwerk der anastomosirenden dunkeln und zackigen Körper umgiebt in immer engerem Umkreise die Macula lutea.

Schon in einer frühen Krankheitsperiode beginnt eine auffallende Veränderung der Retinalgefässe. In Folge einer eigenthümlichen hyalinen Verdickung ihrer Wandungen wird die Blutsäule so eingeengt, dass die Hauptstämme, besonders der Arterien, auf dem Sehnerven wie in der Netzhaut verschmälert erscheinen, während sie nach der Peripherie hin immer dünner werdend, nur noch als schmale rothe Streifen oder in hellfarbige feine Stränge umgewandelt erscheinen, oder auch ganz verschwinden. Auch der Sehnerv und die Retina zeigen manchmal eine leichte graue Trübung. Die Choroidea kann sich vollständig unverändert zeigen, häufig indessen sind Veränderungen derselben sichtbar.

Manchmal sieht man bei Kindern sehr feine, helle Punctirungen in der Aequatorialgegend der Choroidea der Pigmententwicklung an den Netzhautgefässen Jahre lang vorausgehen, in andern Fällen da-

[1]) v. Graefe, Archiv f. Ophthalm. Bd. IV. 2. S. 250.

gegen fand ich, ebenfalls bei Kindern, neben bereits bedeutend vorgerückter Verengerung der grossen Arterien und deutlich ausgesprochener Hemeralopie, nur ganz spärliche Pigmentstreifen an einzelnen peripheren Netzhautgefässen ohne nachweisbare Choroidalveränderungen.

Häufig entwickeln sich in den späteren Krankheitsstadien auch noch Linsen- und Glaskörpertrübungen, in etwas eigenthümlichen Formen. Erstere gewöhnlich als punktförmige Trübungen der hinteren Corticalis, an welche sich manchmal noch einzelne Streifen anschliessen. Die etwas seltener vorhandenen Glaskörpertrübungen bestehen meist aus kleinen, abgerundeten, hie und da in feine Fäden auslaufenden beweglichen Flocken.

Die pathologisch-anatomischen Untersuchungen über diesen Gegenstand zeigten sehr bald, dass Pigmentirung der Retina häufig vorkommt bei Krankheitsprocessen, deren klinischer Verlauf von dem der typischen Pigmentdegeneration der Retina sehr verschieden ist. Immerhin aber liess sich zunächst die Frage beantworten, auf welche Weise überhaupt Pigmentirung der Retina zu Stande kommen kann. Als eine häufige Ursache erwiesen sich sofort Processe von Choroiditis, durch welche eine Verklebung oder feste Verwachsung zwischen Choroidea und Retina und eine Durchtränkung und Aufquellung der letzteren mit Exsudatflüssigkeiten eingeleitet wird. Der unmittelbare Effect ist natürlich Zerstörung der Stäbchenschicht im Bereich der pathologischen Verwachsung, aber auch die übrigen nervösen Elemente der Retina gehen allmälig zu Grunde, während das Bindegewebsgerüst eine hypertrophische Entwicklung erfährt.

Die Radiärfasern zeigen sich verdickt und verlängert, häufig auch in ihrer äusseren Hälfte umgebogen, so dass sie ein der Choroidea paralleles, verworrenes Flechtwerk darstellen. Ist die Retina erst auf diese Weise degenerirt, so kann nun sehr leicht Pigment in dieselbe von der Choroidea eindringen. Wuchernde Choroidalepithelien wachsen in die lückenhafte Substanz der atrophischen Retina hinein, und man findet dieselbe reichlich durchsetzt mit rundlichen Zellen, welche sich durch ihre schwarze Färbung auszeichnen. Oder die Choroidalepithelien gehen zu Grunde, ihre Pigmentmolecüle werden frei, und werden durch die langsam weitergehende entzündliche Exsudation in die Retina hineingeschwemmt, ein Process, den man als eine Pigmentinfiltration der Retina bezeichnen kann. Auf die eine oder andere

Weise kann sich auch Pigment ablagern in Exsudatmassen, welche die Choroidea mit der Retina verkleben oder auch in letztere hineinragen.

War sonach das Eindringen von Choroidalpigment in die Retina festgestellt, so waren zwei weitere Fragen zu beantworten, nämlich erstens: Ist alles in der Retina befindliche Pigment von aussen eingedrungen? und zweitens: wie kommt die Pigmentirung der Retinalgefässe zu Stande?

Schon die ophthalmoscopische Untersuchung liefert den Beweis, dass nicht alles in der Retina befindliche Pigment ursprünglich der Choroidea angehört haben kann; die Choroidalveränderungen müssten sonst viel mehr in den Vordergrund treten, als es thatsächlich der Fall ist. Bemerkenswerth ist ferner auch die Thatsache, dass der Pigmentdegeneration der Retina die erwähnte Verengerung ihrer Gefässe vorhergeht.

Auch die anatomische Untersuchung erwies constant zugleich mit Pigmentirung der Gefässe eine eigenthümliche Veränderung ihrer Wandungen. Dieselben erfahren eine hyaline Verdickung, durch welche eine concentrische Verengerung der Lichtung und endlich vollkommene Obliteration feinerer Aestchen eingeleitet wird. Denselben Effect kann auch eine Bindegewebshypertrophie der Gefässe herbeiführen, durch welche das Gefäss endlich zu einem Bindegewebsstrange degenerirt und ganz und gar in dem Gewebe der Netzhaut aufgeht.

Einerseits also ist es erwiesen, dass Processe von Choroiditis eine Pigmentirung der Retina zur Folge haben können, andererseits aber stimmen die bis jetzt vorliegenden anatomischen Befunde von Fällen, welche bei Lebzeiten das ophthalmoscopische und klinische Krankheitsbild der Retinitis pigmentosa dargeboten hatten, darin überein, dass mehr oder weniger erhebliche Veränderungen der Choroidalepithelien vorhanden waren. Die Frage nach dem Ursprung der Netzhautpigmentirung scheint also zunächst dahin beantwortet werden zu müssen, dass dieselbe stets auf irgend eine Weise von den Pigmentepithelien der Uvea angeregt werden muss. Dringen aber einmal wuchernde Choroidalepithelien in die Retina ein, so liegt die Vermuthung nahe, dass der Wucherungsprocess auch auf diesem Boden fortdauern kann, so dass schliesslich in der Retina viel mehr Pigment vorhanden ist, als im Choroidalepithel fehlt. Es wurden daher bei der anatomischen Untersuchung auch solche Stellen der Retina pigmentirt gefunden, welche nicht mit der Choroidea verwachsen waren, sondern ein wohl-

erhaltenes Pigment-Epithel zeigten[1]). Das Vorkommen einer selbstständigen Pigment-Entwickelung auch an den Netzhautgefässen wird ferner dadurch erwiesen, dass man gelegentlich bei der ophthalmoscopischen Untersuchung auf der Oberfläche des Sehnerven selbst Pigment an einzelnen Gefässen sieht. Auch anatomisch ist diese Thatsache, und zwar zuerst von Donders[2]), nachgewiesen.

Von grossem Einfluss auf die Entstehung der Krankheit ist Erblichkeit. Uebertragung von den Eltern auf die Kinder ist nicht selten, oder es leiden, ohne dass bei den Eltern die Krankheit vorhanden ist, mehrere ihrer Kinder an derselben. Nicht selten ist unter diesen Verhältnissen Complication mit Schwerhörigkeit vorhanden.

Bei Taubstummen und Idioten scheint die Krankheit häufiger als bei sonst gesunden Individuen vorzukommen. Manchmal sind auch andere Bildungsanomalien, z. B. überzählige Finger und Zehen, vorhanden[4]). Liebreich[5]) hat darauf aufmerksam gemacht, dass in einer Anzahl von Fällen die Eltern der Patienten in Blutsverwandtschaft standen; eingehendere statistische Angaben über den Einfluss der Consanguinität wären wünschenswerth.

Manchmal kommt die Krankheit angeboren vor, so dass die Kinder mit pigmentirter Netzhaut, häufig zugleich auch mit zu kleinen Augen, entweder völlig blind oder mit nur geringem Lichtschein zur Welt kommen. Gewöhnlich entwickelt sich dann auch Nystagmus.

Meistens datirt das erste Entstehen der Hemeralopie aus der Kindheit oder den Pubertätsjahren, stets werden beide Augen befallen.

Der Verlauf ist äusserst langsam, vom ersten Entstehen der Hemeralopie bis zur Erblindung können 20 bis 40 Jahre oder noch längere Zeit verlaufen. Ob alle Fälle zur Erblindung führen oder die Krankheit auf irgend einer Höhe ihrer Entwicklung stationär bleiben kann, ist nicht festgestellt.

Therapeutisch ist nichts zu erreichen.

---

[1]) Maes, Over torpor retinae. Jahresbericht der Utrechter Augenklinik. 1861. S. 263.

[2]) v. Graefe's Archiv. Bd. III. 1. S. 141.

[3]) v. Graefe's Archiv. Bd. III. 1. S. 148.

[4]) Höring, Klin. Monatsbl. 1864. S. 233 und 1865. S. 236. — Stör, Ebendaselbst. 1865. S. 23.

[5]) Deutsche Klinik. 1861. No. 6.

Im Anschluss an das oben geschilderte Krankheitsbild der typischen Netzhautpigmentirung ist zu erwähnen, dass Fälle vorkommen, welche nur in manchen Punkten mit diesem Krankheitsbild übereinstimmen, in andern Beziehungen aber wesentliche Abweichungen zeigen.

Zunächst sind hier die ziemlich seltenen Fälle zu erwähnen, bei welchen eine angeborene Hemeralopie ohne irgend welche ophthalmoscopischen Veränderungen vorhanden ist. Bei guter Beleuchtung kann die centrale Sehschärfe vollkommen sein, oder auch einigermassen vermindert, während bei geringer Lichtintensität eine beträchtliche Herabsetzung der centralen Sehschärfe und meistens auch Gesichtsfeldbeschränkung vorhanden ist. Der Zustand scheint gewöhnlich stationär zu bleiben, giebt also eine bessere Prognose, als wenn zugleich Pigmentirung der Retina besteht. Die Verwandtschaft mit letzterer wird aber dadurch erwiesen, dass die angeborene Hemeralopie als erbliches Leiden auftritt, selbst in der Art, dass von mehreren Kindern derselben Eltern die einen an dieser Form von Hemeralopie, die andern an Pigmentirung der Retina leiden können.

Es ist ferner zu bedenken, dass der Augenspiegelbefund nicht entscheidend ist für das klinische Krankheitsbild. Choroiditis führt gar nicht selten zu Pigmentirung der Retina mit Verengerung der Retinal-Gefässe, Entfärbung des Sehnerven u. s. w., während der klinische Verlauf ein durchaus anderer ist als der eben geschilderte. Wahrscheinlich gehören die Fälle, welche als einseitige Retinitis pigmentosa beschrieben sind, lediglich zur Choroiditis. Auch die Beobachtung Förster's[1]) kann ich bestätigen, dass als Folge syphilitischer Chorio-Retinitis noch im späteren Krankheitsverlauf eine Pigmentirung der Retina sich entwickeln kann.

In anderen ebenfalls wohl mehr zur Choroiditis gehörenden Fällen von Pigmentirung der Netzhaut kann schon in einer früheren Periode des Krankheitsverlaufes hochgradige Schwachsichtigkeit dadurch bedingt werden, dass unregelmässig rundliche, schwarze Pigmentmassen die Gegend der Macula lutea einnehmen.

Netzhautblutungen.

Hämorrhagien der Retina sind ein keineswegs seltener ophthalmoscopischer Befund, da sie sowohl als selbstständige Erkrankung,

[1]) v. Graefe's Archiv. Bd. XX. 1. S. 33. und H. Magnus, Ophthalmoskopischer Atlas. Taf. XIII. Fig. 1. S. 76.

als in Begleitung verschiedener entzündlicher Processe auftreten können.

Am häufigsten kommen Blutungen vor im hinteren Umfang der Retina. Manchmal sind sie reichlich, gross und dicht gedrängt, und dann wird die Macula lutea selten verschont. Es kann aber auch geschehen, dass die ganze Blutung nur in einigen wenigen punktförmigen Extravasaten besteht, welche unglücklicherweise gerade die Gegend der Macula lutea einnehmen. Die Form der Blutflecke ist verschieden, je nach ihrem Sitz. Da wo die Nervenfaserschicht verhältnissmässig dick ist, also in der Nähe des Sehnerven, nehmen sie gewöhnlich eine längliche oder in radiärer Richtung streifige Form an; breiten sie sich mehr in den mittleren Schichten aus, so erscheinen sie als rundliche Flecke. Ein Durchbruch der Blutungen kann sowohl nach der äusseren als nach der inneren Fläche der Retina stattfinden. Im ersteren Fall ergiesst sich eine dünne Blutschicht zwischen Retina und Choroidea; beim Durchbruch durch die Membr. limitans interna erfolgt Bluterguss in den Glaskörper.

Die Farbe der Blutungen erscheint einigermassen beeinflusst von der des Augenhintergrundes. Auf dem helleren Hintergrunde einer schwach pigmentirten Choroidea erscheinen die Blutflecke in der Retina lebhafter geröthet, bei dunkeler Choroidea dagegen ebenfalls dunkelroth.

Retinalhämorrhagien werden stets nur sehr langsam resorbirt auch unter den günstigsten Verhältnissen, z. B. wenn sie nach der Iridectomie bei Glaucom entstanden, verschwinden sie kaum vor 6 bis 8 Wochen; grössere Blutungen kann man 6 bis 8 Monat und länger bestehen sehen. In der Regel werden die Blutflecke ganz allmälig blasser, verkleinern sich vom Rande aus, oder zerklüften auch in mehrere Theile.

Manchmal zeigen die Blutungen in der dritten bis sechsten Woche ihres Bestehens eine auffällige Veränderung, indem sie sich in glänzend weisse Flecke verwandeln. Die anatomischen Vorgänge, welche dieser Farbenveränderung zu Grunde liegen, sind nicht genauer bekannt. Varicöse Hypertrophie der Nervenfasern, fettige Degeneration der zertrümmerten Retinalelemente oder auch eine Anhäufung von Lymphzellen könnten die anatomische Grundlage dieser weissen Flecke abgeben.

Auffällig ist, dass die Bildung pathologischer Pigmente aus Retinalhämorrhagien ophthalmoskopisch nicht beobachtet wird; nur ein einziges Mal habe ich an die Stelle von Netzhautblutungen eine

geringe Menge dunkelfarbiger Pigmente treten sehen. Gewöhnlich verschwindet im Laufe der Zeit der Bluterguss spurlos, ausnahmsweise aber sieht man in dem Maasse, als einzelne Hämorrhagien resorbirt werden, Choroidalveränderungen deutlich hervortreten. Durchbruch kleiner Blutungen durch die Limitans externa mit Ausbreitung auf dem Choroidalepithel mag hierzu Veranlassung geben können. Ebenso wahrscheinlich erscheint auch die Annahme, dass Retinalhämorrhagien Entzündungsprocesse in den äusseren Netzhautschichten mit Wucherung der Radiärfasern und dadurch Choroidalveränderungen zur Folge haben können.

Die Sehstörungen hängen grösstentheils ab von der durch den Bluterguss bedingten Zerstörung der Gewebe. In einer so dünnen und so fein organisirten Membran wie die Retina, können Hämorrhagien kaum geschehen, ohne zu Gewebszertrümmerung zu führen. Am günstigsten scheinen die Verhältnisse noch zu liegen für Blutungen in der Nähe des Sehnerven, wenn sie sich parallel zu den Nervenfasern ausbreiten können. In den tieferen Schichten der Retina dagegen kann ein Bluterguss kaum Platz finden, ohne die feinen nervösen Fasern, welche die Verbindung zwischen den Ganglienzellen und den äusseren Schichten darstellen, zu zerreissen.

Jeder Hämorrhagie entspricht daher ein Defect im Gesichtsfeld, was sich in der Gegend der Macula lutea gewöhnlich sehr störend bemerklich macht. In der Peripherie dagegen sind diese Sehstörungen nur bei zahlreichen und grösseren Blutungen nachweisbar. Es können daher selbst sehr geringfügige Hämorrhagien erhebliche Sehstörungen bedingen, wenn sie gerade die Gegend der Macula lutea einnehmen, während bei Integrität derselben ausgedehnte Blutungen in den äquatorialen Partien vorhanden sein können, ohne die Sehschärfe in erheblicher Weise zu beeinträchtigen. Leider aber kommen gerade in der Gegend der Macula lutea Retinalhämorrhagien am häufigsten zu Stande.

Sehr bemerkenswerth sind jene nicht gerade häufigen Fälle, in welchen Netzhautblutungen der Macula lutea nach innen durchbrechen und sich zwischen Retina und Glaskörper, richtiger vielleicht zwischen Nervenfaserschicht und Membr. limitans interna schalenförmig ausbreiten. Diese Blutunterlaufungen haben gewöhnlich eine scharf begrenzte rundliche Form und erstrecken sich bis in die Nähe des Sehnerven, manchmal erscheint auch wohl die diesem zugekehrte Grenzlinie ausgefranzt durch Striche, welche dem Verlauf der Nervenfasern folgen. Die Ursache dieses eigenthümlichen Vorkommens liegt wahr-

scheinlich darin, dass im Bereiche der Macula lutea der Zusammenhang zwischen der Membr. limitans interna und der Netzhaut ein sehr lockerer ist, so dass Blutergüsse, welche nach innen durchbrechen, die Limitans interna ablösen bis dahin, wo sie durch die verbreiterten Enden der Radiärfasern fester mit der Retina verbunden sind. Die Sehstörungen sind in diesen Fällen immer sehr erheblich, geben aber, wenn die Blutung nicht im Centrum der Macula lutea, sondern an ihrer Peripherie entstanden ist, eine günstige Prognose, denn sie hängen dann ausnahmsweise davon ab, dass der Bluterguss die für die Macula lutea bestimmten Lichtstrahlen abfängt, weshalb nach Resorption der Blutung (welche 3—5 Monate in Anspruch nimmt) eine volle Wiederherstellung möglich ist.

Zahlreiche und ausgedehnte Netzhautblutungen haben häufig Veränderungen des Sehnerven zur Folge. Manchmal bleibt eine auffallende Schlängelung der kleinen auf dem Sehnerven sichtbaren Gefässe zurück, während im Nerven selbst die Zeichen einer atrophischen Degeneration durch weissliche Verfärbung und flache Vertiefung der Eintrittsstelle sichtbar werden, und zwar kann dies geschehen ohne weitere Verschlechterung des Sehvermögens. Sind nämlich durch zahlreiche Netzhautblutungen eine grosse Anzahl der feinsten Nervenfasern zerrissen, so kann sich die secundäre Atrophie derselben bis zum Opticus erstrecken, ohne dass dadurch eine neue Ursache von Sehstörung eingeführt wird.

In einer anderen Reihe von Fällen erfolgt nach Netzhautblutungen ein secundäres Glaucom (glaucoma haemorrhagicum).

Netzhautblutungen sind als zufälliger Befund bei der Augenspiegel-Untersuchung Neugeborener gefunden worden. Als selbstständige Krankheit treten sie gewöhnlich erst im späteren Lebensalter auf, durchschnittlich am häufigsten nach dem fünfzigsten Jahre. Als Theilerscheinung von Retinitis oder auch als traumatische Affection können sie in jedem Lebensalter vorkommen. Erkrankungen des Herzens oder des Gefässsystems, z. B. Hypertrophie des linken Ventrikels oder atheromatöse Degeneration der Arterien können die Ursache abgeben. Jedenfalls sind recht häufig Erkrankungen der Netzhautgefässe, auch wenn sie ophthalmoscopisch keine Abnormität erkennen lassen, Ursache der Blutungen, und die Gefäss-Erkrankung ist dann nicht immer auf die Netzhaut beschränkt, sondern z. B. auch bei den Gehirngefässen oder andern Organen vorhanden. Ausnahmsweise treten Netzhautblutungen wohl auch als Theilerscheinung einer Purpura hämorrhagica auf; bei Anaemia perniciosa sind sie eine

sehr häufige Erscheinung, auch bei Diabetes kommen sie vor, und scheinen dann häufiger als sonst mit dem Vorhandensein weisser Flecke besonders in der Nähe der Macule lutea verbunden zu sein. Auch bei Septicaemie wurden kurze Zeit vor dem Tode Netzhautblutungen beobachtet. Zu erwähnen ist endlich noch, dass nicht selten nach der Iridectomie bei Glaucom Netzhautblutungen erfolgen, welche aber glücklicherweise nur selten die Stelle des directen Sehens beeinträchtigen.

Die Prognose hängt wesentlich ab von der Intensität und der Ursache der Sehstörungen.

Periphere Hämorrhagien, welche die Gegend der Macula lutea intact lassen, verursachen nur geringe Sehstörungen und erlauben vollkommene Wiederherstellung. Ist die Macula lutea dagegen mit mehrfachen Blutungen durchsetzt, so ist auch nach Resorption derselben auf eine erhebliche Besserung nicht zu rechnen.

Ruhiges Verhalten und eine ableitende Behandlung sind die hauptsächlichsten Indicationen. Jede Anstrengung des Auges, sowie jede anstrengende körperliche Beschäftigung, alles was die Circulation beschleunigt oder Congestionen nach dem Kopf veranlassen kann, muss vermieden werden.

Die Resorption des Blutergusses sucht man durch die für solche Fälle üblichen Mittel, Elixir. acid. Halleri, locale Blutentziehungen an der Schläfe, Abführkuren u. s. w. zu unterstützen. Die Vorschläge, durch Digitalis den Blutdruck herabzusetzen oder durch Ergotin eine Contraction der kleinen Gefässe anzuregen, dürften einen mehr theoretischen als praktischen Werth haben.

Commotio retinae. Contusionen des Auges können Sehstörungen zur Folge haben, welche in einer mässigen Herabsetzung der centralen Sehschärfe, mit oder ohne Gesichtsfeld-Defect bestehen. Manchmal zeigt sich dabei eine eigenthümliche weissliche Trübung der Retina, in andern Fällen fehlt dieselbe. Die Prognose ist (vorausgesetzt, dass nicht schwere intraoculare Veränderungen vorhanden) günstig; die Sehstörungen schwinden in der Regel im Verlauf einer Woche.

Eine Beschädigung der Macula lutea durch directes Sonnenlicht kommt bei Sonnenfinsternissen vor, wenn dieselbe ohne die nothwendigen Schutz-Vorrichtungen (dunkle Gläser u. s. w.) beobachtet werden. Es treten zunächst die Erscheinungen eines centralen Gesichtsfeld-

defectes auf, welche allmälig vorüberzugehen pflegen. Nur ausnahmsweise bleibt eine umschriebene ophthalmoscopisch sichtbare Veränderung in der Gegend der Fovea centralis, mit Beschädigung der centralen Sehschärfe zurück.

Retinitis.

Die Diagnose der Retinitis gründet sich lediglich auf den Augenspiegel. Die subjectiven Beschwerden der Patienten haben nichts so charakteristisches, dass man daraus auf das Vorhandensein von Retinitis schliessen könnte; äusserlich sichtbare Veränderungen sind gar nicht vorhanden.

Die allgemeinen ophthalmoskopischen Kennzeichen der Retinitis sind gegeben durch Trübung und Schwellung der Netzhaut und durch Hyperämie ihrer Gefässe.

Die Trübung zeigt gewöhnlich am intraocularen Sehnervenende ihre grösste Intensität und verdeckt daher die Begrenzungslinien der Eintrittsstelle. Die innere Sehnervenscheide, der dunkle Choroidalring und der häufig zwischen beiden sichtbare weisse Scleralstreif liegen hinter der Netzhaut und werden daher durch jede Trübung derselben verschleiert. Hat dieselbe hauptsächlich in den inneren Schichten ihren Sitz, so lässt sie manchmal in der Nähe des Sehnerven eine feine radiäre Streifung erkennen.

Gleichzeitig mit der Retina ist gewöhnlich auch das intraoculare Sehnervenende mehr oder weniger geschwollen, aber nicht immer ophthalmoskopisch auffällig. Fälle, in welchen diese Schwellung stark entwickelt ist, werden gewöhnlich als Neuro-Retinis bezeichnet; seltener ist es der Fall, dass die Schwellung des Sehnerven verhältnissmässig geringer ist als die der Netzhaut, so dass die letztere den Sehnerven-Querschnitt wallförmig umgiebt.

Die Hyperämie ist ebenfalls am intraocularen Sehnervenende am stärksten entwickelt. Die zahlreichen und sehr feinen Gefässe, welche im Normalzustand die röthliche Färbung desselben bedingen, verursachen durch ihre Anschwellung eine stärkere Röthung dieser Stelle; hauptsächlich aber macht sich die Hyperämie in den grösseren Gefässen der Netzhaut, besonders in deren Venen bemerklich. Da die Gefässe in der Längsrichtung dehnbarer sind als im Querschnitt, so werden sie nicht nur erweitert, sondern auch verlängert; sie erscheinen daher ophthalmoskopisch dicker, zugleich aber auch stark geschlängelt und die Schlängelungen finden sowohl in der Ebene der Retina als

in darauf senkrechter Richtung statt. Die tiefer gelegenen Windungen werden, wenn gleichzeitig eine Trübung der Netzhautsubstanz vorhanden ist, von derselben verschleiert, oder auch ganz verdeckt, so dass die Gefässe wie unterbrochen aussehen, während die oberflächlichen Krümmungen, welche nur von wenig Retinalsubstanz bedeckt werden, schärfer begrenzt und deutlicher blutroth erscheinen.

Auffällige Schlängelung der Gefässe kann aber auch stattfinden bei völliger Durchsichtigkeit der Retina, und sonst normalen Verhältnissen.

Die Arterien sind gewöhnlich nicht erweitert, manchmal sogar enger als im Normalzustand, was seine Erklärung darin finden kann, dass Schwellung und Hypertrophie des Gewebes sich bis in das intraoculare Sehnervenende hinein und bis zur Lamina cribosa erstrecken. Findet an dieser von dem unnachgiebigen Scleralring umschlossenen Stelle eine Gewebsschwellung statt, so kann dadurch eine Compression der Centralgefässe eingeleitet werden, deren unmittelbare Folge sowohl Anämie der Arterien als Hyperämie der Venen sein würde.

Venöse Hyperämie und trübe Schwellung sind die wesentlichen Kennzeichen der Retinitis, ausserdem aber wird das ophthalmoskopische Bild häufig durch eine Reihe gleichzeitiger Veränderungen beeinflusst.

In erster Linie sind hier die Blutungen zu nennen, welche eine häufige Erscheinung bei Retinitis sind, in manchen Fällen jedoch vollständig fehlen.

Demnächst ist das Vorkommen weisser Flecke zu erwähnen, welche bald in Gestalt feiner weisser Punkte auftreten, bald ungefähr dem Durchmesser des Sehnerven gleichkommen, oder auch durch das Zusammenfliessen mehrerer, grössere unregelmässige Figuren bilden.

Eine sehr eigenthümliche Gestaltung zeigen diese Veränderungen manchmal in der Gegend der Macula lutea. Feine weisse Punkte finden sich dort öfters in eigenthümlich sternformiger Weise gruppirt, in der Art, dass sie auf Linien angeordnet erscheinen, welche radienförmig von der Fovea centralis ausstrahlen. Seltener sind es breite helle Striche, welche nach demselben Punkte hin convergiren. Wahrscheinlich hat diese auffallende Gruppirung ihren Grund in der eigenthümlichen Anordnung der Radiärfasern, welche bekanntlich in der Macula lutea nicht senkrecht durch die Dicke der Retina verlaufen, sondern der Art, dass sie auf ihrem Weg von den inneren zu den äusseren Schichten sämmtlich nach dem Centrum der Macula lutea

convergiren. Auch Flächenschnitte der Macula lutea lassen die radiäre Anordnung der äusseren Faserschicht erkennen [1]).

Am häufigsten sieht man diese sternförmige Punktirung bei Retinitis albuminurica, manchmal aber auch bei andern Retinitisformen, welche gänzlich unabhängig von Albuminurie sind.

Ziemlich selten kommen dichtere, in Richtung der Nervenfasern verlaufende, streifige Trübungen der Retina vor, welche wahrscheinlich auf Veränderungen in den inneren Enden der Radiärfasern zu beziehen sind.

Die Netzhautgefässe, besonders die Arterien, erscheinen in manchen Fällen von Retinitis und zwar ebenfalls am häufigsten bei der albuminurischen Form, von hellen weissen Streifen begleitet, welche dicht neben der rothen Blutsäule und zu beiden Seiten derselben hinziehen, und dieselbe bei stärkerer Entwicklung wohl auch verschmälert und verschleiert erscheinen lassen. Offenbar liegt diesen Erscheinungen eine Verdickung der Adventitialschicht der Gefässe zu Grunde.

Die Sehstörungen fallen sehr verschieden aus; sie können gering sein, wenn die Erkrankung sich wesentlich auf die Umgebung des Sehnerven beschränkt; wenn die Macula lutea betheiligt ist, sind sie stets erheblich.

Eine sehr merkwürdige und nicht gerade seltene Erscheinung ist die Mikropsie, welche sich manchmal in den späteren Stadien der Retinitis entwickelt.

v. Graefe [2]) beobachtete dieses Phänomen zuerst bei syphilitischer Retinitis, doch kommt es auch bei anderen Formen von Retinitis vor. Die Mikropsie ist manchmal an verschiedenen dicht neben einander liegenden Stellen ungleichmässig, und daher mit Metamorphopsie verbunden, so dass die Objecte nicht nur verkleinert, sondern zugleich verzerrt, schief und krumm erscheinen.

Das Verhältniss der Verkleinerung kann man leicht dadurch feststellen, dass man mit Hülfe eines in verticaler Richtung ablenkenden Prisma über einander stehende Doppelbilder der Probebuchstaben erzeugt. In einigen Fällen habe ich auf diese Weise gleichzeitig mit einer allmäligen Besserung der Sehschärfe, auch eine Verringerung der Mikropsie nachweisen können.

Da weder eine wirkliche Verkleinerung der Netzhautbilder noch

---

[1]) Fr. Merkel, Ueber die Macula lutea des Menschen. Leipzig, 1870. Taf. I. Fig. 11.

[2]) v. Graefe's Archiv. Bd. XII. 2. S. 215.

eine unrichtige Schätzung ihrer Grösse für die Erklärung dieser Form von Mikropsie annehmbar erscheint, so bleibt nichts übrig, als das Phänomen auf den Ausfall einer gewissen Summe empfindender Elemente in der Macula lutea zu beziehen.

Am häufigsten tritt Retinitis als Folgezustand allgemeiner Erkrankungen auf. Der Augenspiegel hat Albuminurie und Syphilis, auch Leukämie und Diabetes als Ursachen von Retinitis nachgewiesen, auch Septicaemie kann Retinitis veranlassen.

Häufig prägen sich die ätiologischen Momente der Retinitis mit hinreichender Deutlichkeit im Krankheitsbilde aus, so dass es bei der grossen Verschiedenheit, welche das klinische Bild der Retinitis darbieten kann, wünschenswerth ist, bestimmte Formen dieser Krankheit zu unterscheiden.

Als einfachste Form der Retinitis sind diejenigen Fälle aufzufassen, in welchen die Retina neben dem Sehnerven in mässigem Grade getrübt und geschwellt ist, während der Sehnerv selbst nur geringe Veränderungen, stärkere Röthung, leichte Trübung u. s. w. erkennen lässt. Die Netzhautvenen zeigen dabei die erwähnten Schlängelungen ihres Verlaufes; Blutungen sind nur spärlich vorhanden. Manchmal liegen derartigen Fällen Erkältungsursachen zu Grunde, auch kommen sie gleichzeitig mit andern rheumatischen Beschwerden vor und können bei entsprechender Behandlung in Zeit von einigen Monaten günstig verlaufen. Ein leicht ableitendes und mässig diaphoretisches Verfahren und vollständige Schonung des Sehvermögens sind in der Regel ausreichend.

Eine andere Gruppe von Fällen charakterisirt sich dadurch, dass zahlreiche Blutungen die übrigen Erscheinungen der Retinitis, Trübung und Schwellung der Netzhaut und Hyperämie ihrer Gefässe, begleiten. Gewöhnlich handelt es sich dabei um Individuen, welche überhaupt an Circulationsanomalien leiden. Menstruationsstörungen, Plethora abdominalis, habituelle Kopfcongestionen sind daher die häufigsten Ursachen dieser Krankheitsform, welche man eben wegen der Menge der Blutungen als Retinitis hämorrhagica bezeichnen kann. Alles was in Bezug auf Verlauf und Prognose der Netzhautblutungen gesagt wurde, findet auch hier seine Anwendung. Die Prognose der Retinitis hämorrhagica ist daher durchschnittlich ziemlich ungünstig. Vor allem ist das Verhalten der Macula lutea zu

beachten, welche freilich selten verschont bleibt, sobald überhaupt zahlreiche Blutungen vorhanden sind.

Die durch die Blutungen bedingten Zertrümmerungen des Netzhautgewebes sind irreparabel, ausserdem aber scheint durch die Blutergüsse selbst auch die Dauer des entzündlichen Processes in die Länge gezogen zu werden; ich habe Fälle gesehen, in welchen nach $1^1/_2$ bis 2jähriger Dauer Trübung der Retina und Hyperämie der Venen immer noch vorhanden waren.

Die Behandlung erfordert ein ableitendes Verfahren mit vorzüglicher Berücksichtigung etwa vorhandener Circulationsstörungen in entfernten Organen.

Syphilitische Retinitis kommt gewöhnlich gleichzeitig mit anderweitigen Erscheinungen constitutioneller Syphilis vor, oder folgt denselben in nicht langer Zeit nach. Häufig, aber nicht immer, tritt sie in beiden Augen auf.

Ophthalmoskopisch charakterisirt sie sich hauptsächlich durch eine diffuse Trübung, welche sich vom Sehnerven aus über grössere Strecken der Retina, namentlich entlang der grösseren Gefässe ausdehnt. Die Erweiterung und Schlängelung der Venen hält sich innerhalb mässiger Grenzen, und auch der Sehnerv zeigt sich in der Regel nur in geringem Grade getrübt; sehr selten tritt eine erheblichere Schwellung desselben ein. Blutungen sind gewöhnlich nicht vorhanden, können aber ausnahmsweise vorkommen. Auch verschieden gestaltete, mattweisse Flecke werden manchmal in der Retina sichtbar.

Gleichzeitig ist nicht selten Iritis oder auch eine aequatoriale disseminirte Choroiditis vorhanden, welche in Gestalt kleiner blassrother, weisser und schwarzer Flecke auftritt. Gewöhnlich ist dann auch (oder auch ohne diesen ophthalmoskopischen Befund) staubförmige Glaskörpertrübung vorhanden. Sind diese Nebenerscheinungen in ausgesprochener Weise entwickelt, so handelt es sich mehr um eine Chorio-Retinitis, welche bei langwierigem und bösartigem Verlauf sogar den Ausgang in Pigmentirung der Retina nehmen kann[1]).

Der Verlauf der Krankheit ist ziemlich verschieden; die Mehrzahl der Fälle heilt bei entsprechender Behandlung in etwa 6—8 Wochen, andere Fälle zeichnen sich durch grosse Hartnäckigkeit aus. Auch kann ganz allmälig unter langsamer Verdünnung und zunehmender

[1]) Förster: v. Graefe's Archiv. Bd. XX. 1. S. 33.

Blutleere der Arterien ein Uebergang in Atrophie der Retina und des Opticus stattfinden.

Die Behandlungsweise der syphilitischen Retinitis ist ganz die der secundären Syphilis überhaupt. Die syphilitische Chorio-Retinitis der Macula lutea wird bereits S. 399 beschrieben.

Eine sehr charakteristische Form von Retinitis ist diejenige, welche in Verbindung mit Albuminurie vorkommt. Dieselbe befällt stets beide Augen, wenn auch nicht immer in gleichmässiger Weise. Die charakteristischen Züge des Augenspiegel-Bildes liegen hauptsächlich darin, dass neben den gewöhnlichen Zeichen der Retinitis, — Hyperämie der Venen und Trübung des Sehnerven nebst der angrenzenden Retina —, Blutungen und weisse hellglänzende Flecke im Augenhintergrund vorhanden sind.

Die Blutungen erscheinen gewöhnlich als grössere rundliche, oder wenn sie in den dickeren Stellen der Nervenfaserschicht in der Nähe des Sehnerven liegen, als streifige blutrothe Flecke; auch können sie wie andere Netzhautblutungen in den Glaskörper durchbrechen. Nur selten treten sie massenhaft auf, noch seltener fehlen sie ganz.

Die hellen Flecke nehmen hauptsächlich den hinteren Umfang der Retina ein und erstrecken sich nach vorn kaum bis zum Aequator bulbi. Sie können so dicht an den Sehnerven heranreichen, dass sie den Rand desselben berühren, gewöhnlich aber pflegen sie eine mässige Entfernung von demselben inne zu halten. Manchmal drängen sie sich in der Umgebung des Sehnerven dichter zusammen, und können durch das Zusammenfliessen mehrerer, grössere unregelmässig gestaltete Formen annehmen, welche durch ihren weissen fettigen Glanz auffallen, und nach der Peripherie hin, besonders längs der Netzhautgefässe, in einzelne Zacken und Spitzen auslaufen, oder auch sich in eine grosse Anzahl feiner weisser Pünktchen auflösen.

Die unmittelbare Umgebung des Sehnerven zeigt gewöhnlich eine grau-röthliche, gleichmässige oder fein streifige Trübung, welche die Begrenzungslinie der Eintrittsstelle bedeckt. Auch das Gewebe des Sehnerven selbst erscheint getrübt; aber nur ausnahmsweise erreicht die Betheiligung desselben einen so hohen Grad, dass das Vorhandensein einer wirklichen Neuritis sich durch eine deutliche Schwellung ausspricht.

Im weiteren Verlaufe zeigen sich manchmal auch die Netzhaut-

gefässe, besonders in der Nähe des Sehnerven von weisslichen Strichen begleitet, welche auf eine Verdickung der Adventitialschicht zu beziehen sind.

In der Gegend der Macula lutea sieht man, gerade bei dieser Retinitisform verhältnissmässig häufig, die oben erwähnte sternförmige Gruppirung feiner weisser Punkte, oder breiterer strichförmiger Figuren.

Die vor dem Aequator gelegene Peripherie der Retina bleibt gewöhnlich unverändert.

Manchmal entwickeln sich gleichzeitig Choroidalveränderungen, welche sich als hellere oder dunklere Flecke in der Pigmentepithelschicht bemerklich machen. In manchen Fällen werden auch leichte diffuse Glaskörpertrübungen beobachtet.

Die Sehstörungen variiren in ziemlich weiten Grenzen. Das Sehvermögen kann der Art sein, dass gewöhnliche Druckschrift noch gelesen wird, oder so weit herabgesetzt, dass nur Finger in kurzen Entfernungen gezählt werden. Das Gesichtsfeld bleibt frei, wenn es nicht etwa durch Netzhautablösung, welche ausnahmsweise den späteren Verlauf compliciren kann, eine Beschränkung erleidet. Zu völliger Erblindung scheint die Retinitis albuminurica nur sehr selten zu führen.

Wahrscheinlich würde sogar das Netzhautleiden in einer nicht unbeträchtlichen Anzahl von Fällen heilen, wenn das Leben erhalten bliebe. In Fällen, bei denen das Allgemeinleiden eine bessere Prognose erlaubt, z. B. bei Albuminurie nach Scharlach oder während der Schwangerschaft, hat denn auch die Beobachtung gezeigt, dass die Retinitis vollkommen, oder bis auf geringe Spuren, rückgängig werden kann mit gleichzeitiger Besserung des Sehvermögens. In einem während des Wochenbettes entstandenen Fall z. B. habe ich das Netzhautleiden mit Wiederherstellung vollen Sehvermögens heilen, dann Albuminurie und Retinitis in einem späteren Wochenbett recidiviren und wieder heilen gesehen. Im zweiten Anfall hatten beide Augen auf der Höhe der Krankheit etwa nur $^1/_{100}$ Sehschärfe, 5 Monate später zeigte das eine Auge eine Sehschärfe von $^1/_3$, das andere nur etwa $^1/_4$, da in der Macula lutea desselben ein dunkler etwas erhabener Fleck zurückgeblieben war.

Diese Form der Retinitis kann sich entwickeln in allen Fällen, in welchen Albuminurie längere Zeit fortbesteht. Am häufigsten ist dies allerdings der Fall beim chronischen Morbus Brightii, doch ist das Vorhandensein des Netzhautleidens auch nachgewiesen worden bei

croupöser Nephritis, bei amyloider Degeneration der Nieren und bei der durch Gravidität verursachten Stauungshyperämie derselben.

Wahrscheinlich kommt das Netzhautleiden nur in etwa 6 bis 7 pCt. der Fälle von Morb. Brightii vor, und doch wird merkwürdiger Weise nicht gerade selten erst durch die ophthalmoscopische Untersuchung das Vorhandensein der Albuminurie aufgedeckt.

Die Therapie wird wesentlich durch den Zustand des Allgemeinleidens bestimmt. Selten ist dasselbe der Art, dass die übliche antiphlogistische Behandlung der Retinitis mit Blutentziehungen u. s. w. angebracht erscheint. Schonung des Sehvermögens und Schutz der Augen gegen alle Schädlichkeiten ist daher häufig die einzige Verordnung, welche durch das Augenleiden wirklich nothwendig gemacht wird.

Ganz anderer Natur, und nicht zur Retinitis gehörig, sind die ebenfalls bei Morbus Brightii vorkommenden urämischen Amaurosen.

Leukämie ist ebenfalls denjenigen Allgemeinkrankheiten zuzurechnen, welche Retinitis veranlassen können. Zunächst ist zu bemerken, dass ausnahmsweise bei Leukämie das ophthalmoscopische Bild des Augenhintergrundes eine auffallende orangegelbe Färbung zeigt[1]), welche vielleicht auf die durch das Ueberwiegen der weissen Blutkörperchen bedingte hellere Färbung des Blutes zu beziehen ist.

Die ophthalmoscopischen Zeichen der Retinitis leukämica sind Trübung der Retina in der Umgebung des Sehnerven, mehr oder weniger zahlreiche Blutungen und kleine, weisse, rundliche Flecken, von denen aber selbst die grösseren dem Sehnervendurchmesser nicht gleichzukommen pflegen.

Häufig zeigen die Flecke einen hämorrhagischen Hof und bilden, wenigstens die grösseren, eine deutliche, die innere Netzhautfläche überragende Erhabenheit. Diese Flecken kommen nicht allein in der Umgebung des Sehnerven und im Gebiet der Macula lutea vor, sondern können sich auch in den vor dem Aequator gelegenen peripheren Theilen des Augenhintergrundes vorfinden. In manchen Fällen zeigten sich auch weisse Streifen längs der Netzhautgefässe. Saemisch beobachtete gleichzeitige Choroidalhämorrhagien, Leber[2]) fand bei der anatomischen Untersuchung die weissen Flecke zusammengesetzt aus einer einfachen Anhäufung von Lymphkörperchen, welche die Elemente

[1]) Liebreich, Deutsche Klinik. 1861. No. 50. — O. Becker, Archiv für Augen und Ohren. 1869. Bd. I. S. 95.

[2]) Klin. Monatsbl. 1869. S. 312.

bis auf Reste des bindegewebigen Stützwerkes verdrängten und ist geneigt, dieselben als kleine leukämische Geschwulstherde aufzufassen, wie sie von Virchow in verschiedenen Organen nachgewiesen und von Engel-Reimers[1]) auch in der Choroidea gesehen wurden. Auch die weissen Streifen längs der Gefässe erwiesen sich durch Lymphkörperchen bedingt.

Recklingshausen fand in einem Falle die hellen Flecke aus sclerotisch verdickten Nervenfasern zusammengesetzt.

Die Sehstörungen scheinen durchschnittlich sehr gering zu sein, es sei denn, dass die Macula lutea in erheblicher Weise befallen wird, oder dass Blutergüsse in den Glaskörper eine stärkere Verdunkelung bedingen. Saemisch sah in einem Fall, welchen er $1^1/_2$ Jahre lang in Beobachtung hatte, die Hämorrhagien und weissen Flecke verschwinden, nach 4–5 Monaten stellten sich neue derartige Erscheinungen ein, die später abermals zum Theil verschwanden, doch blieb die Netzhaut im hinteren Abschnitt immer leicht getrübt.

Ausnahmsweise entwickelt sich von der Netzhaut aus ein massenhaftes reichlich vascularisirtes Gewebe in den Glaskörper hinein (Retinitis proliferans[2]), welches ophthalmoscopisch als weisse glänzende Hervorragungen auf der Netzhaut sichtbar ist. In der Regel sind zugleich Blutungen in der Netzhaut und im Glaskörper vorhanden. Manchmal ist auch die Eintrittsstelle des Sehnerven von der Neubildung theilweise oder gänzlich bedeckt. Eine Besserung der Krankheit und des Sehvermögens kommt vor, ebenso aber auch Ausgang in Netzhautablösung und Atrophia bulbi.

Die anatomischen Veränderungen bei Retinitis sind am besten bekannt bei der durch Morbus Brightii bedingten Form, weil eben wegen des tödtlichen Ausganges des Allgemeinleidens gerade solche Fälle am häufigsten zur Untersuchung kommen. Es scheint jedoch, dass diese Form der Retinitis keine besonderen anatomischen Eigenthümlichkeiten zeigt, welche bei anderen Retinitisformen nicht auch vorkommen könnten; jene Befunde werden sich daher grösstentheils auf sämmtliche Retinitisformen übertragen lassen. Wir haben hier die

[1]) Centralblatt der medicin. Wissenschaften. 1868. S. 836.

[2]) Manz: v. Graefe's Arch. XX. 3. S. 229. und XXVI. 2. S. 55., ferner: Knapp und Schweigger Archiv für Augenheilkunde B. XXV. — Bauholzer S. 186 u. S. Schultze S. 298.

anatomischen Veränderungen hauptsächlich mit Rücksicht auf die ophthalmoscopischen Erscheinungen und functionellen Störungen zu betrachten.

Die Trübung der Retina erklärt sich zunächst durch die entzündliche Infiltration derselben. Gerinnsel, welche sich in der Retina, theils als derbe Massen, theils als dichtes Flechtwerk von Gerinnungsfasern vorfinden, mögen zum Theil schon bei Lebzeiten in geronnenem Zustand vorhanden gewesen sein, grösstentheils aber scheinen diese Exsudate erst durch die Einwirkung der Erhärtungsflüssigkeiten zu gerinnen.

Eine wichtige Rolle spielt ferner die Hypertrophie des Bindegewebes. An den Gefässen erscheint dieselbe als eine Bindegewebswucherung der Adventitialschicht, welche sich auch ophthalmoscopisch durch helle, die Gefässe begleitende Streifen bemerklich macht. Bei Retinitis albuminurica sieht man dies, am häufigsten in den späteren Stadien des Processes, nachdem die Netzhauttrübung wieder rückgängig geworden, an den grossen Gefässstämmen. In seltenen Fällen findet sich diese Erkrankung über einen grossen Theil der Retina ausgebreitet und in so hohem Grade entwickelt, dass die Gefässe zu weissen Strängen verwandelt erscheinen, welche manchmal noch ihren Blutgehalt durch eine dünne rothe Linie verrathen[1]).

In der Nervenfaserschicht führt die Bindegewebs-Hypertrophie zu einer Dickenzunahme, und verbindet sich mit einer stärkeren Entwickelung der hier im Normalzustand vorhandenen Bindegewebskerne und Zellen, manchmal auch mit fettiger Degeneration derselben. Auch die Kerne der Radiärfasern wurden in Fällen acuter Netzhautentzündungen vergrössert und vermehrt gefunden.

In den Körnerschichten der Retina führt die Bindegewebshypertrophie zu einer beträchtlichen Verlängerung der Radiärfasern, welche sich über das Niveau der äusseren Schichten erheben. Häufig ist diese Veränderung ungleichmässig, so dass mitten in einem Bezirke wuchernder Radiärfasern ein kleines unverändertes oder nur in geringem Maasse verdicktes Bereich der Retina stehen bleibt. Diese Erhebungen über das äussere Niveau der Retina enthalten daher nicht selten Einsenkungen bis auf die normale Ebene der äusseren Schichten. Im Querschnitt findet man die Furchen oder Höhlen überall von der feinen Linie der Membrana limitans externa ausgekleidet und mit Stäbchendetritus oder auch mit Choroidalepithelien angefüllt. Diese

[1]) Nagel, Klin. Monatsbl. f. Augenheilk. 1864. S. 394. E. v. Jaeger, Ophthalm. Handatlas. Fig. 50, 51 u. 75. Iwanoff, Klin. Monatsbl. für Augenheilkunde. 1865. S. 328.

Wucherung der äusseren Enden der Radiärfasern kann sowohl durch Zerstörung der Stäbchenschicht Sehstörungen herbeiführen, als auch ophthalmoskopisch sichtbare Choroidalveränderungen zurücklassen.

Die hellen Flecke, welche bei Retinitis vorkommen, sind hauptsächlich auf zwei Veränderungen zu beziehen, nämlich fettige Degeneration der Retina und eine eigenthümliche Umwandelung der Nervenfasern. Fettige Degeneration findet sich am häufigsten bei Retinitis albuminurica und zwar hauptsächlich in der äusseren Körnerschicht, kann aber in allen Schichten der Retina, so wie auch in den Radiärfasern stattfinden. Aber auch bei anderen Retinitisformen kommt fettige Degeneration der Retina vor, und ist z. B. bei Neuroretinitis in Folge cerebraler Erkrankungen mehrfach anatomisch nachgewiesen worden[1]).

Im ophthalmoskopischen Bilde erscheinen die fettigen Degenerationen meistens als abgerundete Flecke, selten als streifige Trübung. Doch fand Virchow[2]) in einem Falle von Morbus Brightii eine radialstreifige Trübung der Retina, bedingt durch eine fettige Entartung der inneren Enden der Radiärfasern dicht an der Membr. limitans interna. In einem von mir[3]) untersuchten Fall lag einer ähnlichen weissen Streifung der Retina eine sclerotische Verdickung jener Faserenden zu Grunde.

Zu den auffallendsten anatomischen Befunden gehören bei Retinitis gewisse Veränderungen der in den innersten Schichten der Retina gelegenen nervösen Elemente. Heyman und Zenker[4]) und Virchow[5]) beobachteten bei Morbus Brightii zuerst diese Degenerationen in den inneren Schichten der Retina und bezogen dieselben auf eine Erkrankung der Ganglienzellen, welche Virchow als Sclerose bezeichnete. Die Aehnlichkeit dieser sclerosirten Elemente mit Ganglienzellen ist in der That eine sehr grosse, H. Müller[6]) lieferte indessen den Nachweis, dass in den von ihm untersuchten Fällen dieselben Formelemente aus einer Veränderung der Nervenfasern hervorgegangen waren.

Die sclerotische Verdickung befällt mitunter hauptsächlich die Varicositäten der Nervenfasern; man sieht dann mehrere auf einander

---

[1]) Nagel, v. Graefe's Arch. f. Ophth. Bd. VI. 1. S. 196. — Koster, Twee gevallen van Tumor cerebri. Utrecht, 1865. S. 13. — H. Schmidt und Wegner, v. Graefe's Arch. Bd. XV. 3. S. 253.

[2]) Verhandl. der phys. med. Gesellschaft zu Würzburg. Bd. X. S. 36.

[3]) v. Graefe's Archiv f. Ophth. Bd. VI. 2. S. 290.

[4]) v. Graefe's Archiv f. Ophth. Bd. II. S. 142.

[5]) v. Graefe's Archiv f. pathol. Anat. Bd. X. S. 170.

[6]) v. Graefe's Archiv f. Ophth. Bd. IV. 2. S. 41.

folgende Varicositäten einer Faser an Dicke zunehmen, bis plötzlich eine solche Anschwellung eine enorme Grösse erreicht; in der Nähe derselben ist dann auch die Nervenfaser verdickt, kehrt aber bald auf ihren gewöhnlichen Durchmesser zurück. Die einzelnen Anschwellungen erscheinen als scharf begrenzte Körper von rundlicher, keulen- oder retortenförmiger Gestalt, sind gewöhnlich fein granulirt und zeigen nicht selten im Inneren ein kernartiges Gebilde.

Trotz dieser auffallenden Aehnlichkeit mit Ganglienzellen sprach auch in den von mir[1]) untersuchten Fällen der Umstand für das von H. Müller behauptete Hervorgehen dieser Formelemente aus den Nervenfasern, dass die fraglichen Körper häufiger ohne kernähnliche Gebilde im Innern, als mit solchen gefunden wurden, und dass geringere Grade derselben Veränderungen deutlich an den Nervenfasern sichtbar waren.

Eine andere Form sclerotischer Degeneration der Nervenfasern ist dadurch charakterisirt, dass eine erhebliche Verdickung der Fasern, aber nicht in Form kolbiger Anschwellungen, sondern in grösseren Strecken ihres Verlaufes stattfindet. Die Nervenfasern nehmen allmälig an Dicke zu, behalten auf einer kürzeren oder längeren Strecke unter leichten Schwankungen des Dickendurchmessers ihr abnormes Volumen, und zeigen gewöhnlich ebenfalls einen eigenthümlich opalescirenden Glanz.

Endlich kommt es vor, dass den verdickten Nervenfasern dieser eigenthümliche Glanz fehlt; sie erscheinen dann einfach hypertrophisch und zeigen gewöhnlich in ihrem Verlaufe, oder in den Varicositäten, vereinzelte dunkele Pünktchen, wahrscheinlich Fetttröpfchen.

Der Regel nach liegen die sclerosirten Nervenfasern nesterweise beisammen und bedingen dann eine Anschwellung der Nervenfaserschicht, so dass dieselbe sowohl nach innen über das Niveau der Retina vorspringt, als nach aussen den Raum der äussern Schichten beeinträchtigt. Es kann jedoch auch geschehen, und zwar hauptsächlich am intraocularen Sehnervenende, dass die Hypertrophie der Nervenfasern nicht in umschriebenen Nestern, sondern mehr in diffuser Weise über die Oberfläche des Sehnerven und die angrenzende Netzhaut verbreitet auftritt, und dadurch zur Anschwellung des Sehnerven und der Netzhaut beiträgt.

Ophthalmoskopisch erscheinen die sclerotischen Herde als helle glänzende weisse Flecke. Es ist fraglich, ob sich dieselben in allen

---

[1]) v. Graefe's Arch. Bd. VI. 1. S. 306

Fällen von fettiger Degeneration werden unterscheiden lassen, doch wird man kleine helle Flecke, welche vor den Netzhautgefässen liegen, also den inneren Netzhautschichten angehören, mit Wahrscheinlichkeit für Nester sclerotischer Fasern halten dürfen. Auch der Umstand kann in Betracht kommen, dass in den Nestern der sclerotisch degenerirten Nervenelemente gewöhnlich Blutungen sich vorfinden.

Aehnliche Flecke können übrigens ebenso gut wie in der Retina auch im Sehnerven selbst vorkommen.

Zuerst wurden diese eigenthümlichen Veränderungen bei Retinitis albuminurica aufgefunden, doch haben spätere Untersuchungen ergeben, dass dieselben ebensowohl bei dieser Krankheit fehlen, als bei andern Retinitisformen vorhanden sein können. Auch Verwundungen der Retina können varicöse Hypertrophie der Nervenfasern zur Folge[1]) haben.

An den Netzhautgefässen wurde ebenfalls zuerst von Virchow[2]) bei Morbus Brightii eine sclerotische Infiltration der Wandungen nachgewiesen; auch fettige Degeneration derselben ist ein häufiger Befund.

In Verbindung mit Retinitis kommen auch in der Choroidea Veränderungen vor. Virchow[3]) fand bei Morbus Brightii rundliche Herde sclerotischer Substanz in der Choroidea, entsprechend den degenerirten Netzhautstellen. H. Müller[4]) wies eine Verdickung der Gefässwandungen durch eine homogene stark lichtbrechende Masse nach. In einigen von mir untersuchten Fällen waren ebenfalls an verschiedenen Stellen der Choroidea einzelne Gefässbezirke sclerosirt; gewöhnlich fand sich das den veränderten Stellen der Choriocapillaris aufliegende Pigmentepithel entfärbt; eine directe Beziehung zu den Netzhautveränderungen liess sich nicht nachweisen. Am häufigsten ist diese Betheiligung der Choroidea bei Morbus Brightii gefunden worden. Schmidt-Rimpler und Wegener[5]) sahen jedoch auch bei Neuroretinitis Sclerose der Choroidalgefässe.

Endlich wurde noch von H. Müller[6]) in einem Falle von Retinitis albuminurica eine ganz eigenthümliche embolische Verstopfung der feinen Ciliararterien nachgewiesen. Hypertrophie und fettige De-

---

[1]) Roth, Beiträge zur varicösen Hypertrophie der Nervenfasern. Virchow's Archiv. Bd. 55.

[2]) Archiv für pathologische Anatomie. Bd. X. S. 178.

[3]) Verhandl. der physic. Gesellschaft zu Würzburg. Bd. X. S. 36.

[4]) Würzburger med. Zeitschrift. Bd. I.

[5]) v. Graefe's Archiv. XV. 3. S. 263.

[6]) Würzburger med. Zeitschrift Bd. I.

generation des inneren Epithels dieser Arterien gab Veranlassung zur Bildung von Pfröpfen, welche aus abgelösten und degenerirten Epithelien, jungen Zellen und freien Fettmassen gebildet, sich hie und da in die kleineren Zweige eingekeilt fanden.

Im Glaskörper wurden Trübungen gefunden, welche aus einer zahllosen Menge feiner untereinander verflochtener Fädchen zusammengesetzt waren. Möglicherweise sind dieselben manchmal als eine post mortem entstandene eigenthümliche Form von Fibringerinnung aufzufassen, doch war in einem der von mir untersuchten Fälle eine diffuse Glaskörpertrübung bereits ophthalmoskopisch bemerkt worden [1]).

Uebrigens scheint bei verschiedenen Netzhautveränderungen eine Betheiligung des anliegenden Glaskörpers nicht gerade selten vorzukommen.

Neuroretinitis.

Als Neuroretinitis oder Neuritis bezeichnet man diejenigen Fälle, in welchen die ophthalmoskopischen Veränderungen sich auf die Eintrittsstelle des Sehnerven beschränken oder nur wenig in die benachbarte Retina übergreifen. Hyperämie, Trübung und Schwellung des Gewebes geben auch hier die wesentlichsten Grundlagen des ophthalmoskopischen Bildes.

Die Hyperämie ist am sichtbarsten in den Netzhautvenen, welche erweitert und stark geschlängelt erscheinen. Die Arterien sind gewöhnlich etwas enger als normal, in manchen Fällen auffallend verengt.

In Folge einer starken Entwickelung der sehr zahlreichen kleinen Gefässe des Opticus erscheint das Sehnervenende stärker geröthet, und zeigt manchmal durch Beimischung eines bläulichen Farbentons eine eigenthümliche lila Färbung, welche sich dann gewöhnlich bis in das Gebiet der Retina erstreckt.

Die Trübung der Gewebe im Nerven und der angrenzenden Retina bewirkt zunächst, dass alle tiefer gelegenen Theile, die Lamina cribrosa, die Begrenzungslinien des Sehnerven, und einzelne tiefer eingebettete Windungen der Netzhautgefässe verschleiert erscheinen, oder ganz unsichtbar werden.

Die Schwellung des Sehnerven ist häufig erheblich stärker als die der Retina, so dass sein intraoculares Ende sich steil über das Niveau derselben erhebt, und wird ophthalmoscopisch mit denselben Hülfsmitteln nachgewiesen, welche überhaupt für die

---

[1]) v. Graefe's Arch. Bd. VI. 3. S. 279 und 390.

Erkenntniss der Niveaudifferenzen im Augenhintergrund Anwendung finden. Am leichtesten erkennt man sie an den Netzhautgefässen, welche über die Höhe der Schwellung hinwegziehen und sich dann in die Fläche der Retina hinabsenken. Die nach vorn gedrängten Gefässstücke sind im aufrechten Bilde deutlich (oder auch noch mit Convexgläsern) sichtbar, während sie im umgekehrten Bild eine stärkere parallactische Verschiebung zeigen als die dicht daneben in der Ebene der Retina liegenden Gefässabschnitte.

Die Retina zeigt, so weit sie in Mitleidenschaft gezogen wird, das schon bei Retinitis erwähnte Verhalten, doch ist in vielen Fällen die Trübung der Retina nicht erheblich, auf die nächste Umgebung des Sehnerven beschränkt, oder nur längs der Gefässe etwas ausgedehnter. Die Schlängelung der Netzhautvenen erstreckt sich häufig weit in die durchsichtige Retina hinein und lässt, wenn erheblichere Gefässwindungen senkrecht zur Fläche der Retina gestellt erscheinen, auf Oedem derselben schliessen.

Blutungen, welche in der Nähe des Sehnerven streifig, weiterhin rundlich erscheinen, sind eine nicht gerade seltene Erscheinung. Weisse Flecke treten, theils in Folge sclerotischer Verdickung der Nervenfasern, im Bereich der Retina oder auch des Sehnerven selbst, theils als Ausdruck fettiger Degeneration auf. Manchmal zeigt sich auch die eigenthümliche sternförmige Punktirung der Macula lutea.

Im weiteren Verlauf geht die Sehnervenschwellung zurück, auch die Röthung verliert sich, doch bleibt die Eintrittsstelle getrübt, und grau oder weisslich verfärbt; in geringerem Grade auch die angrenzende Retina. In einigen Fällen sieht man in diesem Stadium eine auffällige Schlängelung der feinen Netzhautvenen an der Oberfläche und in der Umgebung des Sehnerven zu Tage treten. Manchmal werden auch, nach Rückgang der Sehnervenschwellung und Klärung der Retina, leichtere Choroidalveränderungen neben dem Sehnerven sichtbar, welche ihre Erklärung in der weiter unten zu erwähnenden Verbreiterung seines intraocularen Endes und der Wucherung der äusseren Netzhautschichten finden.

Die Sehstörungen fallen sehr verschieden aus, und stehen häufig in keinem ersichtlichen Verhältniss zu dem ophthalmoscopischen Befund. Fälle mit sehr ähnlich erscheinenden Veränderungen können ebensowohl mit hochgradiger Schwachsichtigkeit, als mit einer nur geringen Herabsetzung der Sehschärfe einhergehen; ebenso bleibt das Gesichtsfeld bald völlig frei, bald zeigt es grössere oder kleinere periphere oder centrale Defecte, ohne dass man in allen Fällen darauf

rechnen dürfte, eine ophthalmoscopische Erklärung für dieses Verhalten zu finden. Man kann hieraus nur den Schluss ziehen, dass auffallende ophthalmoskopische Veränderungen zu Stande kommen können ohne wesentliche Beeinträchtigung der nervösen Elemente, während umgekehrt beträchtliche Functionsstörungen dieser letzteren bedingt sein können durch Veränderungen, welche sich der ophthalmoskopischen Anschauung entziehen, und das ist z. B. immer der Fall, wenn der eigentliche Krankheitsheerd im orbitalen Theil des Sehnerven liegt, während ophthalmoskopisch entweder keine oder nur geringe Veränderungen zu sehen sind.

Nicht selten sieht man im Krankheitsverlauf erhebliche Veränderungen der Sehschärfe auftreten, ohne entsprechende Aenderung des Augenspiegelbildes, oder es kann während einer langen Dauer des Krankheitsverlaufes bei hochgradigen ophthalmoskopischen Veränderungen eine nur geringe Herabsetzung der Sehschärfe bestehen.

Die Entwickelung der Sehstörungen erfolgt allmälig, in anderen Fällen aber mit erstaunlicher Schnelligkeit, so dass bei vorher ganz gutem Sehvermögen in Zeit von einigen Stunden völlige Erblindung zu Stande kommt.

In manchen Fällen zeigt die Neuritis von Anfang an einen langsamen Verlauf. Das intraoculare Sehnervenende erscheint getrübt, weisslich verfärbt, manchmal auch in geringem Grade geschwellt; die Trübung überschreitet gewöhnlich den Rand des Sehnerven, so dass die Begrenzungslinien desselben verwaschen erscheinen, die Retina bleibt unverändert. Die grossen Arterien sind gewöhnlich verengt, die Venen nicht oder nur in geringem Grade erweitert. Die Sehstörungen fallen, wie bei allen diesen Processen, verschieden aus, sie können sich auf eine mässige Herabsetzung der centralen Sehschärfe beschränken oder fast völlige Erblindung mit grossen Gesichtsfelddefecten bedingen.

Neuritis kann als selbstständige Krankheitsform auftreten; es kommen Fälle vor, in welchen durchaus keine anderweitige Erkrankung als veranlassendes Moment betrachtet, und überhaupt keine Ursache nachgewiesen werden kann. Sehr selten sind Contusionen, welche die Orbitalwandungen oder das Auge direct treffen, als Veranlassung anzusehen. Manchen Fällen liegen constitutionelle Ursachen zu Grunde, z. B. circulatorische Störungen in entfernten Organen, Menstruationsanomalien u. s. w., auch Syphilis und Bleivergiftung werden als Veranlassungen genannt.

In einer anderen Reihe von Fällen lässt sich eine directe Ein-

wirkung der Schädlichkeitsursache im orbitalen oder intracraniellen Verlaufe des Nerven nachweisen. Geschwulstbildungen oder entzündliche Processe in der Orbita können Ursache von Neuritis werden, mag dieselbe nun auf dan orbitalen Theil des Sehnerven beschränkt bleiben, und sich nur durch Sehstörung und nachherige atrophische Degeneration verrathen, oder bis in das intraoculare Sehnervenende sich ausbreiten.

Endlich können die verschiedensten intracraniellen Erkrankungen, Meningitis, entzündliche Erweichungsherde, Gehirntumoren u. s. w. sich mit Neuroretinitis verbinden. Gar nicht selten wird eine cerebrale Erkrankung erst durch den ophthalmoskopischen Befund am Sehnerven nachgewiesen, weshalb in allen auf Gehirnleiden verdächtigen Fällen die Augenspiegel-Untersuchung nicht versäumt werden sollte. Die Ansicht indessen, dass man aus gewissen Eigenthümlichkeiten des ophthalmoskopischen Bildes Schlüsse auf die zu Grunde liegende intracranielle Erkrankung, oder auf die Art und Weise des Zusammenhanges zwischen dieser und der Neuroretinitis ziehen könne, wird durch die Erfahrung nicht bestätigt. Der Zusammenhang zwischen der Sehnerven- und der Gehirnerkrankung kann bedingt werden durch eine directe Fortleitung der Entzündung (Neuritis descendens), was besonders bei Meningitis wahrscheinlich ist. In anderen Fällen ist der Zusammenhang nicht so unmittelbar. Eine besonders wichtige Rolle hat in dieser Beziehung das Vorkommen von Neuroretinitis bei Gehirntumoren gespielt. Schon 1853 wurde von Türk[1]) in einer sehr genauen Analyse eines Falles von Gehirntumor mit Netzhauterkrankung die Ansicht entwickelt, dass eine Steigerung des intracraniellen Druckes die Entleerung der Vena ophthalmica in den Sinus cavernosus erschweren und dadurch bis in die Retina hineinreichende circulatorische Störungen bedingen könne. 1860 suchte v. Graefe mittelst derselben Argumentation die durch seine Beobachtungen erwiesene Thatsache zu erklären, dass in Zusammenhang mit Gehirntumoren eine Sehnervenschwellung vorkommt, welche v. Graefe als »Stauungspapille« bezeichnet. Freilich wurde seitdem das Wort häufig als gleichbedeutend mit Neuritis verwendet. Die Eigenthümlichkeiten der Stauungspapille bestehen in erheblicher Schwellung und Röthung des Sehnerven, welcher häufig zugleich eine feine der Richtung des Nervenfaserverlaufes entsprechende Streifung zeigt. Die Gefässe

[1]) Zeitschrift der Gesellschaft der Aerzte zu Wien. 1853. S. 218. — Dass Türck keine anderen Veränderungen als Netzhautecchymosen vorfand, dürfte sich daraus erklären, dass die Retina erst fünf Tage nach dem Tode untersucht wurde.

sieht man den steilen Hügel der Papille hinabsteigen, an dessen Basis sie mit einer scharfen Biegung in die Ebene der Retina übergehen, diese selbst zeigt nur an der Grenze der Papille eine geringe Trübung, ihre Gefässe können unbetheiligt bleiben. Häufig aber sind die Venen erweitert und stark geschlängelt bei verminderter Füllung der Arterien. Manchmal sind auch einige Blutungen auf der Papille selbst oder in der angrenzenden Netzhaut vorhanden. Uebrigens geht der Befund ohne scharfe Grenzen über in den der Neuroretinitis. Stets werden, wenn cerebrale Ursachen zu Grunde liegen, beide Augen befallen.

Das Verhalten des Sehvermögens ist dabei verschieden. Es kann in hohem Grade beeinträchtigt sein, häufig aber bleibt gerade in denjenigen Fällen von Stauungspapille, welche auch auf Grund der übrigen Krankheitserscheinungen auf Gehirntumoren bezogen werden müssen, ein auffallend gutes Sehvermögen lange Zeit oder auch während der ganzen Lebensdauer erhalten, und zwar in der Regel auf beiden Augen. Doch kommen auch davon Ausnahmen vor; in einem Fall z. B., in welchem auch die anderweitigen Erscheinungen für das Vorhandensein eines Hirntumor sprachen, fand ich auf dem einen Auge hochgradige Schwachsichtigkeit mit grossem Gesichtsfelddefect, auf dem andern volle Sehschärfe und freies Gesichtsfeld. Und doch war der ophthalmoskopische Befund auf beiden Augen derselbe, der einzige Unterschied, welcher sich auffinden liess, bestand darin, dass der Sehnerv des erblindeten Auges etwas weniger geröthet, mehr hellgrau erschien, als der des andern.

Das Verständniss des Zusammenhanges, welcher zwischen Gehirnerkrankungen und Sehnervenleiden stattfindet, ist wesentlich gefördert worden durch die Arbeiten Schwalbe's[1]) über die Lymphbahnen des Auges. Der subvaginale zwischen innerer und äusserer Sehnervenscheide gelegene Lymphraum hängt, wie diese Untersuchungen ergeben haben, direct mit dem Arachnoidalraum zusammen und lässt sich von hier aus mit Injectionsmassen füllen. Die von Schmidt-Rimpler[2]) zuerst ausgesprochene Ansicht, dass auf demselben Wege auch pathologische Processe ihre Verbreitung finden könnten, wurde durch die experimentellen und pathologisch anatomischen Untersuchungen von Manz[3]) bestätigt. Es ergab sich dabei in der That, dass beim Vor-

---

[1]) M. Schulze's Arch. Bd. VI. 1870. S. 1.

[2]) v. Graefe's Arch. f. Ophth. Bd. XV. S. 193.

[3]) v. Graefe's Arch. Bd. XVI. 1. S. 265 und Deutsches Arch. f. klin. Med. Bd. IX. S. 339.

handensein flüssiger pathologischer Ergüsse im Arachnoidalraum und den Zeichen eines vermehrten intracraniellen Druckes fast constant auch eine Flüssigkeitsansammlung zwischen den Sehnervenscheiden gefunden wird. Da nun die Lymphbahnen des Sehnerven und seiner Scheiden ausser der im Opticus gebildeten Lymphe noch die der Retina und des Glaskörpers zu befördern haben, so darf man annehmen, dass manche Fälle von Stauungspapille, besonders vielleicht diejenigen, bei welchen ein auffallend gutes Sehvermögen erhalten bleibt, dadurch bedingt werden, dass die in der Retina und im Glaskörper gebildete Lymphe sich im Sehnerven ansammelt und die Papille schwellt, da in Folge der intracraniellen Drucksteigerung die Entleerung des subvaginalen Lymphraums in den Arachnoidalraum verhindert wird. Andererseits ist es auch möglich, dass eine im Subvaginalraum lange Zeit bestehende Flüssigkeitsansammlung schliesslich ein Oedem der inneren Sehnervenscheide und der von dieser in den Sehnerven eindringenden Bindegewebszüge veranlassen kann. Dieses Oedem wird nun im intraocularen Sehnervenende zu einer Schwellung der Papille führen, in der Lamina cribrosa dagegen, wo der Sehnerv überall von unnachgiebiger Sclera umschlossen ist, eine Compression der Gefässstämme zur Folge haben, welche hauptsächlich den venösen Rückfluss beeinträchtigt. Leicht genug kann dann auch eine sclerotische Degeneration der Nervenfasern oder ein Uebergang in wirklich entzündliche Processe erfolgen, welche zum Verlust des Sehvermögens führen. Die Ansicht dagegen, dass die Stauungspapille durch den hydrostatischen Druck der im Intervaginalraum angesammelten Flüssigkeit herbeigeführt werde, hat wenig für sich. Es müsste zunächst dieser Druck eine Höhe erreichen, welcher die Grenze der nicht unbeträchtlichen Dehnbarkeit der äusseren Nervenscheide überschreitet und mindestens eben so hoch müsste der intracranielle Druck sein, denn wenn er geringer wäre, würde sofort ein Zurücktreten der zwischen den Sehnervenscheiden angesammelten Flüssigkeiten in den Arachnoidalraum erfolgen.

Stauungspapille ist bei Gehirntumoren fast constant vorhanden, nur ausnahmsweise fehlt sie[1]); doch kommen bei Gehirntumoren auch Fälle von Erblindung ohne Stauungspapille vor, und zwar theils durch

---

[1]) Samt, Berl. klin. Wochenschr. 1875. No. 40. — Max Graefe, Deutsche med. Wochenschrift. 1878. No. 39. — Jacson, Ophthalm. Hosp. Rep. Bd. VIII. 2. p. 434—444. — Leber, in Graefe-Saemisch's Handbuch der Augenheilkunde. Bd. V. S. 779.

Formen von Neuritis, welche ohne wesentliche Anschwellung des Sehnervenendes verlaufen, theils durch Processe von atrophischer Degeneration des Sehnerven.

Es kann durch Gehirntumoren eine Compression des Sehnerven stattfinden, es kann aber auch, wie Ludwig Türck[1]) nachgewiesen hat, ein durch Tumoren oder sonst wie bedingter Hydrocephalus ventriculorum dadurch zur Erblindung führen, dass der durch den flüssigen Inhalt hinabgedrückte Boden des dritten Ventrikels das Chiasma comprimirt.

Sehr bemerkswerth ist die Thatsache, dass das Augenspiegel-Bild der Stauungspapille mit anderweitigen cerebralen Erscheinungen (z. B. Augenmuskel-Lähmungen, heftige Kopfschmerzen, Ohnmachtsanfälle u. s. w.) vorhanden sein kann in Fällen, welche in völlige Heilung übergeben. Ich habe das nicht nur bei Syphilis mit Innuctionskur gesehen. sondern auch in Fällen, in welchen Syphilis bestimmt nicht vorhanden war und ohne eingreifende Behandlung.

Eine eigenthümliche Form von Neuritis steht in Zusammenhang mit starken Blutverlusten. Einige Tage nach einer reichlichen Hämatemesis oder blutigen Stuhlgängen oder nach Gebärmutterblutungen erfolgt ein rasches Schwinden des Sehvermögens im ganzen Gesichtsfeld oder nur in einzelnen Theilen desselben; es ist demnach entweder sofort völlige Erblindung vorhanden oder Schwachsichtigkeit mit Beschränkung des Gesichtsfeldes. Auch wenn dabei der Gesichtsfeld-Defect den Fixirpunkt nicht erreicht, ist die Herabsetzung der centralen Sehschärfe anfangs meistens beträchtlich, doch ist dann eine Besserung oder auch völlige Wiederherstellung derselben möglich, die Gesichtsfelddefecte bleiben in der Regel bestehen. Die Erkrankung kann beide Augen befallen, oder auf eines beschränkt bleiben, bei normalem Verhalten des anderen.

Die meisten derjenigen Fälle, welche im Verlauf der ersten Wochen zur Untersuchung kamen, zeigten den ophthalmoskopischen Befund der Neuroretinitis, Trübung und Schwellung des Sehnerven nebst der angrenzenden Retina, manchmal auch streifige Netzhautblutungen[2]). Es kommt hier wie in anderen Fällen von Neuritis vor, dass die entzündlichen Veränderungen nur einen Theil des Sehnerven einnehmen,

[1]) Zeitschrift der Gesellschaft der Aerzte zu Wien. 1852. Bd. II. S. 299.

[2]) Vergl. Horstmann, Ueber Sehstörungen nach Blutverlust. Klinische Monatsblätt. f. Augenheilkunde. 1878. S. 147.

wobei dann der Gesichtsfelddefect seiner Lage nach dem erkrankten Theil des Sehnerven zu entsprechen pflegt. Im weiteren Verlauf gehen die entzündlichen Erscheinungen zurück, der Sehnerv wird weisslich entfärbt oder erscheint, wenn von vorn herein Erblindung auftrat, atrophisch degenerirt. Für die Behandlung sind die aus dem Allgemeinzustand zu entnehmenden Indicationen entscheidend. Das Vorkommen dieser Form von Erblindung wurde zuerst von v. Graefe beobachtet und als Amaurose nach Haematemesis beschrieben[2]).

Als retrobulbaere Neuritis bezeichnet man alle diejenigen Sehnervenentzündungen, welche zwischen dem intraocularen Sehnervenende und dem Chiasma ihren Sitz haben. Befindet sich der Entzündungsherd nahe am Auge, so kann man, wenn kurz nach dem Beginn der Erkrankung die Gelegenheit zur Augenspiegel-Untersuchung sich bietet, nicht selten am Sehnerven und der angrenzenden Retina eine leichte Trübung ohne oder mit nur geringer Schwellung, ausnahmsweise auch kleine Blutungen nachweisen. In anderen Fällen ist trotz erheblicher Sehstörung der Augenspiegel-Befund anfänglich ganz normal und erst spät tritt der Ausgang in Atrophie, welchen die tief in der Orbita entstandene Neuritis genommen hat, auch am intraocularen Sehnervenende zu Tage.

Es gehört hierher zunächst eine Gruppe plötzlich eintretender Erblindungen. Nach Allgemeinkrankheiten verschiedener Art — v. Graefe[2]) führt Masern, fieberhafte gastrische Catarrhe und Anginen an, zuweilen aber auch ohne nennenswerthe Gesundheitsstörungen — verdunkelt sich das Gesichtsfeld, mit oder ohne subjective Licht- und Farbenempfindungen, und es kommt in einigen Stunden oder in wenigen Tagen zur völligen einseitigen oder auch beiderseitigen Erblindung. Die Pupille ist gewöhnlich erweitert, vollkommen starr auf Licht, die Convergenz-Verengerung und bei einseitiger Erblindung auch die consensuelle Lichtreaction bleibt bestehen. In anderen Fällen entstehen ebenso plötzlich grosse centrale Gesichtsfeld-Defecte, während das excentrische Sehen erhalten bleibt. Auch wenn anfänglich völlige Erblindung vorhanden ist, kann doch die Wiederherstellung des Sehvermögens stattfinden.

Zur chronischen retrobulbären Neuritis gehören auch viele Fälle von Schwachsichtigkeit, z. B. die Alkohol- und vielleicht auch die

[1]) v. Graefe's Arch. Bd. XII. 2. S. 149.
[2]) v. Graefe's Arch. Bd. XII. 2. S. 114.

Tabaks-Amblyopie und andere Formen, welche meistens die Erscheinungen des sogen. Scotoma centrale darbieten.

Sowohl bei Neuritis mit erheblicher Trübung und Schwellung der Papille als bei retrobulbärer Neuritis mit geringer oder ohne sichtbare Betheiligung des intraocularen Sehnervenendes kommt es nämlich vor, dass gerade diejenigen Nervenfasern befallen werden, welche in der Macula lutea endigen. Die Sehstörungen bestehen demnach entweder in völligem Verlust oder mehr oder weniger erheblicher Herabsetzung der centralen Sehschärfe. Es kann geschehen, dass im Bereich der Macula lutea jede Lichtempfindung erloschen ist, häufiger gelingt die Abgrenzung des erkrankten Bezirkes nur durch Prüfung des Farbensinnes, indem man den Nachweis führt, dass im centralen Bereich der Retina Farben, d. h. farbige Papiere von etwa 5 Quadratmillimeter Grösse (in der Regel roth und grün) weniger deutlich erkannt werden als mit peripherer gelegenen Netzhautstellen. Es ist hierbei daran zu erinnern, dass die Grenzen, innerhalb deren die verschiedenen Farben im Gesichtsfelde erkannt werden, nicht gleich gross sind. Das kleinste Gesichtsfeld besitzt grün, dann folgt roth, dann blau, das grösste Farbenfeld besitzt gelb. Die Rolle, welche chronische Alkohol- und Tabacks-Intoxication beim Zustandekommen dieser Amblyopie spielen, hat Veranlassung gegeben, dieselben als Intoxications-Amblyopien zu bezeichnen, auch chronische Bleivergiftung kommt als ursächliches Moment vor.

Eine eigenthümliche Stellung nimmt unter den Intoxications-Amblyopien die Chinin-Blindheit schon dadurch ein, dass sie sich in acuter Weise entwickelt. Die verbrauchte Menge von Chinin konnte nicht immer berechnet werden, sie schwankte von 5 Grm. in 30 Stunden bis 80 Grm in 3 Tagen[1]). Meistens ist anfänglich totale Erblindung vorhanden, welche gewöhnlich zurückgeht, mit oder ohne Wiederherstellung voller Sehschärfe, aber mit Hinterlassung von Gesichtsfeld-Verengerung. Der ophthalmoskopische Befund besteht in Blässe des Sehnerven und Verengerung der Netzhautgefässe. Schwerhörigkeit bis zur vollen Taubheit und Ohrensausen ist gleichzeitig vorhanden und verschwindet allmälig.

Bemerkenswerth ist noch, dass eine zum centralen Scotom gehörende Form von Schwachsichtigkeit auch als erbliches Leiden vorkommt, in der Weise, dass bei mehreren Geschwistern, gewöhn-

[1]) Knapp, Ueber Chinin-Amaurose. Knapp u. Schweigger, Arch. für Augenheilk. Bd. XI. S. 156.

lich im Anfang der zwanziger Jahre, eine erhebliche centrale Schwachsichtigkeit auftritt.

Bei centralem Scotom kann es geschehen, dass die Sehschärfe, wenn man sie monocular mit Probebuchstaben untersucht, viel besser erscheint, als sie sich zeigt, sobald man Leseproben veranstaltet. Diese scheinbaren Widersprüche sind manchmal so auffallend, dass mir Fälle vorgekommen sind, in welchen darauf hin Simulation vermuthet wurde. Der Grund hierfür liegt darin, dass einzelne Buchstaben sehr wohl mit Benutzung einer dem Fixirpunkt benachbart gelegenen Stelle des excentrischen Sehens entziffert werden können, es findet also eine leicht excentrische Fixation statt und wir bestimmen genau genommen nicht die centrale, sondern eine excentrische Sehschärfe. Zum zusammenhängenden Lesen aber ist das excentrische Sehen nicht genügend; buchstabiren ist nicht lesen, es gehört dazu ein Ueberblick über das ganze Wort, und wenn schon der erste Buchstabe excentrisch gesehen wird, so fallen die Netzhautbilder der letzten auf zu peripher gelegene Netzhautstellen, deren Sehschärfe zum Erkennen derselben nicht ausreicht. Mit beiden Augen zusammen wird dabei gewöhnlich besser gesehen, als mit jedem einzeln.

Die Prognose der Neuroretinitis und Neuritis ist verschieden. Fälle, bei denen das intraoculare Sehnervenende den Krankheitsheerd bildet, scheinen eine bessere Prognose zu geben als die tiefer gelegenen Entzündungen im Sehnervenstamm; selbst völlige Erblindung kann wieder rückgängig werden, doch lassen sich die Bedingungen, unter welchen ein so günstiger Ausgang gehofft werden darf, nicht angeben. Es ist ausserdem zu berücksichtigen, dass zu Grunde liegende intracranielle Processe häufig an sich eine ungünstige Prognose geben. Bei centralem Scotom ist der Uebergang in völlige Erblindung nicht zu fürchten, da das excentrische Sehen normal zu bleiben pflegt. Verfällt dagegen auch die excentrische Sehschärfe, entwickeln sich periphere Beschränkungen oder vom Scotom ausgehende sectorenförmige Defecte im Gesichtsfeld, so ist der Ausgang in Erblindung durch atrophische Degeneration des Sehnerven bereits angebahnt.

Die Therapie findet daher auch kein ergiebiges Feld. Durchschnittlich empfiehlt sich eine ableitende Behandlung, Blutentziehungen an den Schläfen oder hinter den Ohren, Haarseil in den Nacken u. s. w., in frischen Fällen eine Schwitzkur mit salicylsaurem Natron, etwa 2 gr. pro dosi; ferner die Anwendung von Mercurialpräparaten oder

Jodkalium, sofern nicht durch die ätiologischen Momente besondere Indicationen geboten werden.

Anatomische Befunde bei Neuritis, welche sich auf die Betheiligung der Nervenstämme beziehen, liegen in hinreichender Menge vor, um wenigstens zu beweisen, dass auch ophthalmoskopisch nicht sichtbare Veränderungen eine wichtige Rolle beim Zustandekommen der Sehstörungen spielen können.

Die intraocularen anatomischen Veränderungen unterscheiden sich nicht wesentlich von denen der Retinitis. Die Schwellung der Papille wird grösstentheils bedingt durch Wucherungen der Bindegewebselemente. Die Lamina cribrosa schwillt an, wird nach vorn convex und drängt sich über die Innenfläche der Sclera in die Höhe, oder ihr Gewebe erscheint so vollständig auseinander gedrängt, dass sie weder nach dem Sehnerven, noch nach der Retina eine Abgrenzung erkennen lässt. Durch diese Schwellung und Hypertrophie der bindegewebigen Elemente wird das intraoculare Sehnervenende nicht nur höher, sondern auch breiter, und überragt nach allen Seiten hin das Foramen Choroideae.

Fig. 27.

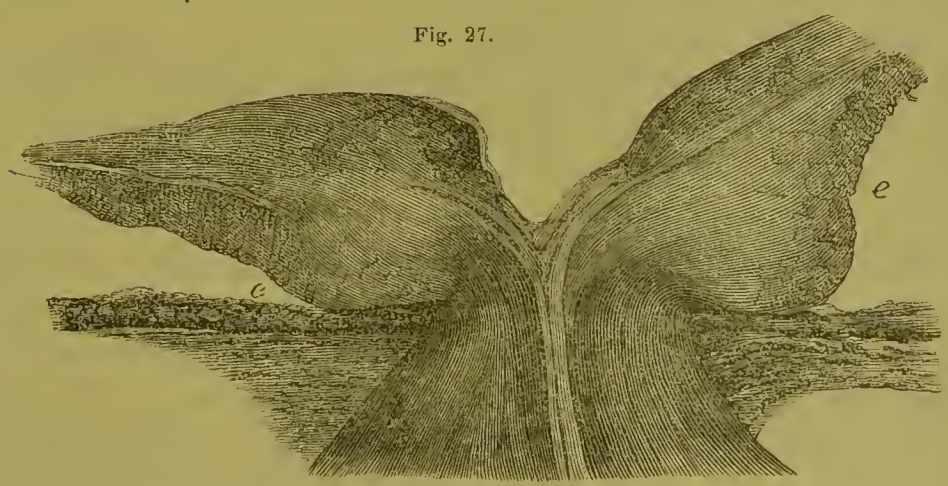

Fig. 27 zeigt eine bedeutende Schwellung des intraocularen Sehnervenendes und der Lamina cribrosa in einem Fall von Retinitis durch Morbus Brightii. Die Centralgefässe der Retina, welche durch die Schwellung mit nach vorn gedrängt wurden, haben durch ihren elastischen Gegenzug eine Vertiefung im vorderen Niveau des geschwellten Sehnerven veranlasst. Die Lamina cribrosa erhebt sich beiderseits nebst den Gefässen über das Niveau der Choroidea und ist nach vorn convex. Die aus dem Opticus durch sie hindurch in die Retina verlaufenden Faserzüge sind trotzdem noch kenntlich. Das intraoculare Sehnervenende ist beträchtlich geschwollen und nach allen Seiten hin vergrössert; nicht nur nach vorn in den Glaskörper hineinragend,

sondern auch in seitlicher Richtung verbreitert. Die äusseren Schichten der Retina sind daher bis nach *c* zur Seite gedrängt. Bedenkt man, dass bei Lebzeiten die Retina der Choroidea anlag (der im Präparat vorhandene Abstand zwischen beiden ist ein unvermeidliches Kunstproduct), so ergiebt sich eine sehr erhebliche Schwellung des intraocularen Sehnervenendes.

Auch in der angrenzenden Retina lässt sich häufig eine hypertrophische Entwicklung des Bindegewebsgerüstes in den inneren sowohl als in den äusseren Schichten nachweisen. Oft ist auch die Adventitialschicht der Gefässe abnorm stark entwickelt. Die Nervenfasern zeigen häufig, sowohl in der Retina, als auf der Oberfläche des Nerven, theils die oben erwähnten sclerotischen Anschwellungen, theils eine einfache hypertrophische Verdickung In Fällen, welche zur Erblindung führen, scheint Atrophie der Ganglienzellen und Nervenfasern nicht auszubleiben. Das Auftreten kleiner, runder, völlig homogener Körper, durchschnittlich etwas grösser als Blutkörperchen, in der Nervenfaserschicht, welches ich in einem Fall beobachtete[1]), wird von Blessig[2]) bestätigt.

Auch für jene seltenen Fälle, in welchen bei hochgradiger intraocularer Sehnervenschwellung ein vollkommen gutes Sehvermögen erhalten bleibt, besitzen wir einen anatomischen Befund, indem Iwanoff[3]) Gelegenheit hatte, einen solchen Fall von Stauungspapille anatomisch zu untersuchen. Die auffallendste Erscheinung bei der mikroskopischen Untersuchung war eine starke Hyperämie sämmtlicher Gefässe und eine unverhältnissmässige Erweiterung der Capillaren, so dass die Hauptmasse der Papille von Gefässen gebildet wurde und gleichsam eine Teleangiectasie derselben darstellte. In Folge der serösen Durchtränkung war das Bindegewebe leicht hypertrophisch, die Nervenfasern hatten gar nicht gelitten; keine Spur von zelliger Neubildung; in der Retina, ausser einer Hyperämie, keine Veränderung. Aus Mauthners[4]) Mittheilungen, welche sich offenbar auf denselben Fall beziehen, ergiebt sich ausserdem, dass in dem Stücke des Opticusstammes, welches noch am Bulbus hing, Zeichen interstitieller Neuritis, bestehend in Wucherung des bindegewebigen Gerüstes, vorhanden waren.

---

[1]) v. Graefe's Arch. Bd. VII. 2. S. 63.
[2]) Petersburger med. Zeitung. 1866. S. 76.
[3]) Klinische Monatsblätter für Augenheilkunde. 1868. S. 421.
[4]) Lehrbuch der Ophthalmoskopie. S. 293.
[5]) v. Graefe's Archiv. Bd. V. 1. S. 136.

Embolie der Arteria centralis retinae.

Embolie der Art. centralis retinae, als Ursache plötzlicher Erblindung, wurde zuerst von v. Graefe[5]) beobachtet. Der ophthalmoskopische Befund bei der ersten Vorstellung des Patienten, etwa eine Woche nach der Erblindung, war im Wesentlichen folgender: Die brechenden Medien klar, der Sehnerv ganz bleich, aber nicht opak wie bei Atrophie, sondern normal durchscheinend; sämmtliche Gefässstämme innerhalb des Sehnervenquerschnitts auf ein Minimum reducirt. Die Hauptarterienstämme erschienen auch auf der Netzhaut als ganz schmale Linien, deren Aeste in entsprechender Weise immer feiner und feiner wurden. Auch die Venen waren in allen Punkten dünner als normal, aber ihre Füllung stieg gegen den Aequator bulbi hin. Nach einigen Tagen wurde in den Netzhautvenen eine ganz eigenthümliche Circulationserscheinung beobachtet. Es zeigte sich zunächst eine grosse Ungleichmässigkeit in der Füllung der Vene in der Art, dass verhältnissmässig gefüllte und völlig blutleere Strecken wechselten. Wurde die Aufmerksamkeit schärfer auf die einzelnen Partien gerichtet, so gewahrte man eine vollkommen arhythmische Bewegung der im Gefässrohr enthaltenen Blutcylinder, welche bald stossweise nach dem Opticus vorrückten, bald wiederum vollkommen stillstanden.

Gegen Ende der zweiten Woche fing die Retina in der Gegend der Macula lutea an sich zu trüben, es entwickelte sich eine opake grauweisse Infiltration, welche sich bis an die temporale Sehnerven grenze erstreckte und an der Peripherie ziemlich unmerklich in die gesunde Nachbarschaft überging. Das Centrum der Macula lutea, die nächste Umgebung der Fovea centralis, trat inmitten der genannten Infiltration als ein intensiv kirschrother Fleck (ungefähr $^1/_4$ so gross als der Sehnervendurchmesser) hervor. Die Farbe dieses Fleckes war so lebhaft, dass zunächst an das Vorhandensein einer Blutung gedacht wurde, doch schien es richtiger, diesen Farbeneffect als ein Contrastphänomen aufzufassen. Denn die Trübung beruht auf einem Zerfall der Nervenfasern und Ganglienzellen, welche im Bereich der Fovea centralis nicht vorhanden sind. Die Fovea centralis bleibt daher ungetrübt und lässt die im Contrast zu der dicht daneben befindlichen Netzhauttrübung auffallend dunkelroth erscheinende Choroidea durchschimmern. Im Verlauf von 2 bis 3 Wochen ging die Trübung zurück, und damit verlor auch die Macula lutea ihre kirschrothe Farbe und ging unmerklich in eine lichtbräunliche Färbung über, welche sich nicht mehr erheblich von der des angrenzenden Be-

reichs unterschied. Das Auge war und blieb bis auf einen geringen Lichtschein erblindet; allmälig entwickelte sich Atrophie des Sehnerven.

Die Untersuchung des Herzens ergab mit Sicherheit eine Stenose der Aortenklappen, wahrscheinlich in Zusammenhang mit einer noch nicht abgelaufenen Endocarditis.

Etwa $1^1/_2$ Jahr später unterlag Patient seinem Herzleiden, und durch die freundliche Vermittlung des behandelnden Arztes gelang es mir, in Besitz des erblindeten Auges zu kommen. Die anatomische Untersuchung bestätigte die Diagnose vollkommen.

Fig. 28.

Fig. 28 giebt die von Dr. Peltesohn gezeichn. Abbild. des Präpaates.

Die Arteria centralis retinae zeigt sich in der Höhe der Lamina cribrosa durch einen Embolus vollständig obturirt. Derselbe hat sich bis in die Gegend der Lamina cribrosa durch die Arterie durchgedrängt, hier aber, wo kein Raum zu schaffen ist, ist er aufgehalten worden. Hinter dem Embolus (d. h. nach dem Herzen zu) ist die Arterie durch einen Thrombus ausgefüllt. Die Retina ist vollständig atrophirt (an der rechten Seite der Zeichnung durch die Präparation von der Choroidea abgelöst); die Lamina cribrosa zeigt sich nur noch mit einem atrophischen Gewebsrest überdeckt.

Das eigenthümliche Circulationsphänomen in den Netzhautvenen wurde zuerst von E. v. Jaeger[1]) bei einem über Nacht erblindeten

[1]) Ueber Staar und Staar-Operationen. 1853. S. 104—109.

72jährigen Manne beobachtet. v. Graefe[1]) constatirte es, ausser bei Embolie auch noch in einem Falle, in welchem sich innerhalb weniger Tage Erblindung entwickelte, in welchem aber Embolie nicht anzunehmen war, und fand es in exquisitester Weise bei Cholera im asphyctischen Stadium. Diese Erscheinung beruht also lediglich auf einer abgeschwächten vis a tergo bei verringerter Anfüllung der Venen, welche in allen Fällen von Verengerung der Netzhautarterien vorhanden ist. Aber auch bei vollständiger embolischer Verstopfung der Arteria centralis retinae ist das Eindringen einer geringen Blutmenge in die Retina noch möglich, da, wie Leber[2]) nachgewiesen hat, durch den arteriellen Gefässkranz in der nächsten Nähe des Sehnerven eine Verbindung zwischen dem Netzhautgefässsystem und den Ciliararterien hergestellt wird. Leider aber ist diese Verbindung lediglich capillarer Natur und deshalb zur Entwicklung eines genügenden collateralen Kreislaufs nicht ausreichend; selbst Anastomosen von mehr als capillarem Durchmesser würden durch die Unnachgiebigkeit des Scleralgewebes, welche sie durchsetzen müssen, an einer hinreichenden collateralen Erweiterung gehindert werden.

Ebenso wenig ist die eigenthümliche Veränderung der Macula lutea für Embolie charakteristisch, sie kann vorkommen ohne Embolie und wurde in manchen Fällen von Embolie nicht beobachtet. Auch über die Deutung des in der Fovea centralis sichtbaren rothen Fleckes gehen die Ansichten noch auseinander, in sofern, als einige Autoren denselben für eine Blutung erklären.

Allerdings wird in einer Anzahl von Fällen, welche als Embolie beschrieben wurden, das Vorhandensein von Hämorrhagien angegeben; dieselben kamen stets nur in geringer Anzahl und in beschränkter Ausdehnung vor, theils auf der Papille selbst, theils in ihrer nächsten Umgebung, besonders in der Richtung nach der Macula lutea hin.

Wir müssen uns durch diese Erwägungen zu der Ansicht bestimmen lassen, dass die verhältnissmässig grosse Anzahl von Fällen, welche als Embolie der Arteria centralis beschrieben worden sind, doch wohl zum Theil eine andere Auffassung erlauben dürften. So können z. B. plötzliche einseitige Erblindungen recht wohl bedingt werden durch Blutergüsse in den orbitalen Theil des Sehnerven und demnach ein Krankheitsbild liefern, welches dem der Embolie sehr nahe steht[3]).

---

[1]) v. Graefe's Archiv. Bd. II. 2. S. 142 u. 210.
[2]) v. Graefe's Archiv. Bd. XI. 1. und Bd. XVIII. S. 31.
[3]) Vergl. Magnus, Die Sehnervenblutungen. Leipzig, 1874.

Es kommen ferner Fälle vor von plötzlicher beiderseitiger Erblindung, mit einem ophthalmoskopischen Bilde, welches dem der Embolie mindestens sehr ähnlich sieht, und dennoch wird Niemand an eine gleichzeitige embolische Verstopfung beider Centralarterien glauben wollen.

So z. B. fand Rählmann[1]) bei einer 23jährigen, nach starken Blutverlusten während der Entbindung plötzlich erblindeten Frau bei der Augenspiegel-Untersuchung den Sehnerven sehr blass mit engen Gefässen, in der Weise, dass Einengung des Lumens an den arteriellen Hauptstämmen, so wie an verschiedenen Stellen vorhanden war. Nach dem plötzlich erfolgten Tod ergab die mikroskopische Untersuchung eine Einengung des Lumens aller Netzhautarterien durch Endarteritis fibrosa. An denjenigen Stellen, an welchen die Verengerung ophthalmoskopisch gesehen worden war, fand sich eine fast völlige Obliteration durch eine Wucherung der Wand, welche den Character endarteritischer Neubildung trug. Kommt eine solche Endarteritis einseitig vor, so kann sie durch plötzlichen Verschluss der Gefässe ebenfalls zu plötzlicher Erblindung führen.

Stellt sich ein so reines Bild dar, wie in dem von v. Graefe zuerst veröffentlichten und von mir durch die Section bestätigten Falle, beobachtet man ein Stadium, wo jede Infiltration fehlt und nur die Vorgänge der aufgehobenen arteriellen Blutzufuhr hervortreten, ist eine Embolusquelle durch ein Herz- oder Arterienleiden gegeben, so wird man in der Deutung nicht schwanken. Fehlt letztere Herleitung, so wird man bereits zu dem Bedenken veranlasst, ob nicht die Verengerung der Retinalarterien durch irgend eine andere Ursache, z. B. auch durch retrobulbäre Neuritis veranlasst sei. Das Zustandekommen von Hirnembolien bei völlig gesundem Verhalten der Circulationsorgane ist freilich nachgewiesen, und hat man namentlich Abbröckelungen von Gerinnseln im Herzohr als einen hierbei zur Sprache kommenden Ausgangspunkt aufgefunden; die Möglichkeit eines analogen Vorganges auch für den Sehnerven ist daher zuzugeben.

Auch embolische Verstopfung einzelner Aeste der Arteria centralis retinae ist beobachtet worden.

In einigen Fällen von plötzlicher Erblindung wurde als anatomischer Befund Thrombose der Vena centralis retinae im Opticus nachgewiesen; die ophthalmoskopischen Befunde dagegen

[1]) Fortschritte der Medicin. 1889. S. 928.

stimmen nicht überein, denn während Michel[1]) Gewicht legt auf das Vorhandensein von Netzhautblutungen, fehlen dieselben in zwei von Angelucci[2]) beschriebenen Fällen.

Unter der Bezeichnung Ischaemia retinae sind drei Fälle[3]) beschrieben worden, in welchen eine schnelle beiderseitige Erblindung ohne wesentliche andere Erscheinungen als Verdünnung der Retinalarterien eingetreten war. Da es sich dabei nicht um eine absolute Unterbrechung, sondern nur um Beschränkung der Blutzufuhr handeln kann, so ist nicht abzusehen, wie daraus eine völlige Aufhebung der Netzhautaffection abzuleiten sei, um so weniger, da v. Graefe bei den erheblichsten Graden der Ischaemie, wie sie im asphyctischen Stadium der Cholera auftreten, die Sehschärfe kaum herabgesetzt fand. Alle drei Fälle nahmen übrigens einen günstigen Verlauf, der eine nach beiderseitiger Iridectomie, die beiden anderen nach Punction der vorderen Kammer, doch ist die Anzahl dieser Beobachtungen eine zu geringe, als dass sichere Schlussfolgerungen daraus abgeleitet werden könnten.

Atrophie des Sehnerven.

Als Sehnerven-Atrophie werden gewöhnlich alle Fälle bezeichnet, in welchen der Sehnerv seine normale Farbe verliert und weiss oder grau entfärbt erscheint, was aus recht vielen Ursachen geschehen kann. Um also nicht die verschiedensten Sachen mit einem und demselben Namen zu bezeichnen, ist es nothwendig, zunächst zu unterscheiden zwischen secundärer atrophischer Degeneration des Nerven und primärer Atrophie der Sehnerven-Fasern.

Secundäre atrophische Degeneration tritt ein in Folge aller Krankheiten, durch welche in der Retina oder im Sehnervenstamm die Nervenfasern vernichtet werden. Eine von der Peripherie nach dem Centrum aufsteigende Atrophie kommt z. B. vor bei Erblindung durch Chorio-Retinitis, gewöhnlich zugleich mit Verengerung der Retinal-Gefässe; ebenso kann nach Erblindung durch zahlreiche Netzhautblutungen Entfärbung des Sehnerven eintreten. Häufiger noch

---

[1]) v. Graefe's Archiv. Bd. XXIV. 2. S. 87.

[2]) Klin. Monatsbl. f. Augenheilk. 1878. S. 493.

[3]) Einer von Alfred Graefe, Archiv für Ophth. Bd. VIII. 1. S. 143. Zwei von Rothmund, Klin. Monatsbl. 1866. S. 106.

ist secundäre atrophische Degeneration die Folge von Neuritis, mag sie nun als Neuroretinitis oder als retrobulbäre Neuritis aufgetreten sein. Im letzteren Fall zeigt sich gar nicht selten entsprechend dem zu Grunde gegangenen Bereich der Sehnervenfasern eine nur theilweise Entfärbung des Sehnerven z. B. bei Zerstörung der zur Macula lutea gehörenden Fasern (centrales Scotom) eine temporale Entfärbung des Sehnerven, oder bei Defect der oberen Gesichtsfeld-Hälfte Entfärbung des unteren Theiles des Sehnerven.

Nach Neuroretinitis bleibt häufig ausser der Entfärbung auch noch eine weissliche Trübung der Papille zurück. Häufig ist bei atrophischer Degeneration durch Neuritis auch eine Verengerung der Netzhaut-Arterien vorhanden.

Man kann in diesen Fällen aus dem Verhalten des Sehnerven keinen Schluss auf das Sehvermögen ziehen; so kann z. B. beiderseitige Neuritis in beiden Augen genau dasselbe Bild atrophischer Degeneration zurücklassen, und doch kann dabei das eine Auge erblindet sein, während das andere noch ein brauchbares Sehvermögen besitzt.

Zur secundären atrophischen Degeneration gehören auch diejenigen Fälle, in welchen Erblindung verursacht wird durch Fractur der Basis cranii. Wenn der Knochenbruch durch den Canalis nerv. opt. hindurchgeht, kann der Sehnerv zerrissen, oder so gequetscht werden, dass sofortige völlige Erblindung durch Leitungs-Unterbrechung erfolgt. Der ophthalmoscopische Befund ist in diesen Fällen anfänglich völlig normal, erst später entwickelt sich Entfärbung des Sehnerven. Es ist für die Leitungs-Unterbrechung im Sehnerven eine Fractur im Canalis opt. aber nicht einmal nothwendig. In einem mir vorgekommenen Fall[1]) erfolgte bei einem 8 jährigen Knaben nach einer zufälligen nicht erheblichen Contusion des linken Oberkiefers, sofortige Erblindung des linken Auges (ohne irgend welches Zeichen einer Gehirn-Erschütterung), welche 5—6 Tage anhielt; dann stellte sich eine allmählige Besserung ein, so dass 14 Tage nach der Verletzung eine Sehschärfe von $^5/_{24}$ vorhanden war. Dennoch trat im weiteren Verlauf eine Entfärbung des Sehnerven und Verschlechterung des Sehvermögens ein; die weitere Beobachtung wurde dadurch unmöglich, dass das Kind an Diphtheritis starb.

Bemerkenswerth ist die Thatsache, dass centrale Zerstörung der Sehnervenfasern keine ophthalmoscopische Veränderung verursacht; so

[1]) Knapp u. Schweigger, Archiv f. Augenheilkunde. Bd. XII. S. 244.

z. B. bleibt nach Hemiopie mit vollständigem Defect einer binocularen Gesichtsfeld-Hälfte noch nach vielen Jahren der Augenspiegel-Befund völlig normal.

Die primäre Atrophie der Sehnerven-Fasern kommt gewöhnlich vor in der Form der beiderseitigen progressiven Sehnerven-Atrophie, am häufigsten in Verbindung mit grauer Degeneration des Rückenmarks. In der Regel sind zu der Zeit, wo die Sehstörung beginnt, schon deutliche spinale Erscheinungen vorhanden, z. B. aufgehobene Sehnenreflexe[1]), oder reflectorische Pupillenstarre, mit oder ohne Verengerung der Pupille; die Lichtreaction der Pupille zeigt sich trotz guten Sehvermögens aufgehoben, während die accommodative Verengerung der Pupille noch fortbesteht. Gewöhnlich nimmt der Sehnerv dabei eine blassgraue Farbe an, welche auf einer Veränderung der Nervenfaserbündel selbst beruht, denn man sieht das weissglänzende Bindegewebsnetz der Lamina cribrosa in der Ausdehnung, in welcher es ophthalmoskopisch überhaupt siehtbar ist, ausgefüllt von den bläulichen Punkten und Strichen der hindurchtretenden Nervenfaserbündel. Diese Farbenveränderung kann übrigens schon ganz deutlich erkennbar sein, während das Sehvermögen sich noch normal verhält, wovon man sich natürlich am häufigsten an dem zu zweit erkrankten Auge zu überzeugen Gelegenheit hat.

Ihre ersten Erscheinungen pflegt die progressive Sehnervenatrophie durch Gesichtsfelddefecte zu machen, welche entweder auf beiden Augen zugleich oder in der Regel nach einander, erst auf dem einen, dann auf dem anderen Auge auftreten. In beiden Fällen, auch wenn ein längerer Zeitraum zwischen der Erkrankung der beiden Augen verstreicht, ist in der Regel eine symmetrische Uebereinstimmung zu constatiren, so dass beiderseits das Gesichtsfeld an seiner medialen, oder häufiger zuerst an seiner temporalen Peripherie meistens an der oberen Grenze zu leiden beginnt. Auch die centrale Sehschärfe beginnt frühzeitig zu sinken, der Gesichtsfelddefect nähert sich mehr und mehr dem Fixirpunkt und überschreitet ihn endlich, so dass zu einer gewissen Periode der Krankheit die excentrische Sehschärfe die centrale überwiegt; schliesslich erfolgt vollständige Erblindung. Eine häufige und frühzeitig auftretende Erscheinung bei progressiver Sehnervenatrophie ist eine Störung des Farbensinns, welche sich gewöhnlich zuerst für grün, dann auch für roth bemerklich macht; und zwar nicht bloss für das centrale Sehen, sondern auch an der Peripherie, so

[1]) Westphal, Berliner klinische Wochenschrift. 1878. No. 1.

dass eine Einschränkung der Farbenfelder dem Gesichtsfelddefect in der Regel vorausgeht.

Eine andere ebenfalls zur progressiven Sehnervenatrophie gehörende Gruppe von Fällen unterscheidet sich dadurch, dass alle spinalen Erscheinungen fehlen, die Sehnervenreflexe und das Verhalten der Pupille sind normal, auch der Farbensinn kann ungestört bleiben, während die übrigen Sehstörungen dieselben sind. Manchmal treten solche Fälle auf als Vorläufer progressiver Paralyse, aber auch bei andauernd ganz normalem Verhalten von Gehirn und Rückenmark kommen sie vor.

Eine eigenthümliche Gruppe von Fällen charakterisirt sich dadurch, dass sich allmälig eine sehr erhebliche concentrische Verengerung des Gesichtsfeldes entwickelt, wobei die centrale Sehschärfe lange Zeit verhältnissmässig gut bleibt und auch der Farbensinn auffällige Störungen nicht erkennen lässt[1]).

Der Verlauf dieser verschiedenen Fälle von Sehnervenatrophie variirt in Bezug auf die Zeit, welche bis zur Erblindung des befallenen Auges verläuft, und welche von einigen Monaten bis zu einigen Jahren schwankt und ferner in Bezug auf den Zeitpunkt der Erkrankung des zweiten Auges, welches gleichzeitig oder erst Jahre nachher befallen werden kann.

Die anatomische Ursache für die Entfärbung des Sehnerven wird dadurch gegeben, dass durch Atrophie der Nervenfasern das vor der Lamina cribrosa gelegene Gewebe dünner und durchsichtiger wird, weshalb die letztere mehr weisses Licht reflectirt; andererseits darf mit Sicherheit angenommen werden, dass eine Obliteration der zahlreichen feinen Gefässe des Sehnerven die Atrophie der Nervenfasern begleitet oder auch derselben vorausgehen kann. Auch durch Verringerung des Blutgehaltes wird der normale röthliche Farbenton des Sehnerven einer blasseren Färbung weichen müssen.

Eine weitere anatomische Consequenz der Atrophie wurde von H. Müller[2]) nachgewiesen und als atrophische Excavation bezeichnet.

Im Normalzustand bilden nämlich die Nervenfasern an der Eintrittsstelle eine dicke Lage, welche am Rande des Nerven die Höhe der sämmtlichen übrigen Netzhautschichten übertrifft. Wird nun der durch das Verschwinden der Nervenfasern gesetzte Substanzverlust

---

[1]) Vergl. Schweigger, Hemiopie und Sehnervenleiden. v. Graefe's Arch. Bd. XXII. 3. S. 313—316.

[2]) v. Graefe's Archiv. Bd. III. 1. S. 92.

nicht durch Bindegewebsneubildung ersetzt, so nimmt die Eintrittsstelle die Form einer flachen Grube an, deren Boden von der Lamina cribrosa gebildet wird.

Fig. 29 zeigt den Sehnervenlängsschnitt eines hierher gehörenden Falles. Das Präparat, von einem hochgradig atrophirten Nerven entnommen, zeigt eine flache Vertiefung des intraocularen Sehnervenendes;

Fig. 29.

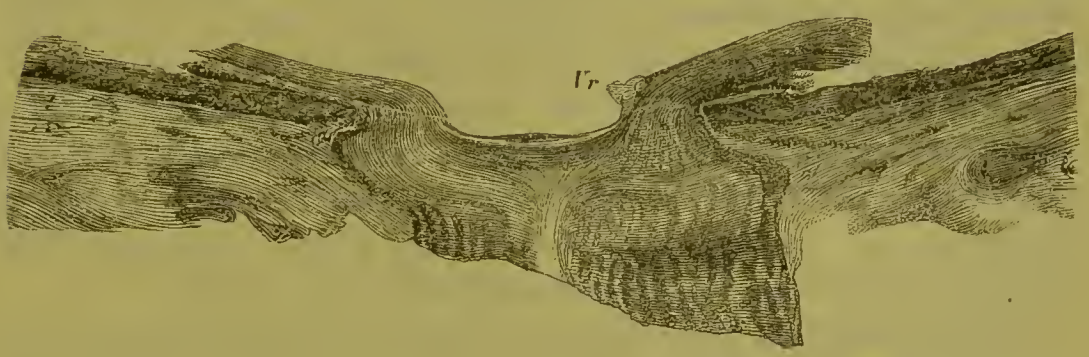

die Reste der Nervenfasern überziehen als eine dünne streifige Masse die Lamina cribrosa, und die Centralgefässe *(Vr)* bilden da, wo sie auf die Retina umbiegen, Vorsprünge über das Niveau derselben, weil auch in der Retina die Nervenfaserschicht zu Grunde gegangen ist. Da aber in dem hier sowie in dem von H. Müller abgebildeten Fall die Lamina cribrosa und das sie deckende Gewebe genau im Niveau der Choroidea liegen, so werden sicher diese von H. Müller als atrophische Excavation bezeichneten Fälle bei der ophthalmoskopischen Untersuchung überhaupt nicht das Bild einer tiefen Excavation geben.

Natürlich werden die Verhältnisse sich anders gestalten, wenn sich Sehnerven-Atrophie bei präexistirender physiologischer Excavation entwickelt. Die letztere kann dabei eine derartige Grösse und Tiefe erreichen, dass sie unbedingt als pathologisch erscheint, und in exquisiten Fällen gar nicht mehr durch das ophthalmoskopische Bild, sondern nur durch eine, alle übrigen Momente mit berücksichtigende klinische Untersuchung von Druckexcavationen unterschieden werden kann.

Die Prognose ist selbstverständlich immer sehr ungünstig. Die Therapie hat sich auf ein tonisirendes Verfahren zu beschränken, da energisch eingreifende ableitende Mittel, Blutentziehungen etc. immer Schaden stiften. Die in der Praxis üblichen Mittel sind Argent. nitricum, Behandlung mit dem constanten Strom und Strychnin-Injectionen.

Gliom der Retina.

Die Geschwülste, welche Virchow[1]) als Gliom der Retina bezeichnet, erscheinen makroskopisch als weiche hirnähnliche Markmassen und sind identisch mit den Geschwulstformen, welche früher als Encephaloid oder Markschwamm der Netzhaut beschrieben wurden.

Die Hauptmasse der Geschwulst bilden Anhäufungen von Kernen und Zellen. Erstere stimmen manchmal mit den kleinen, runden, leicht glänzenden Kernen der Körnerschichten überein, andere Male sind sie grösser und mehr körnig. Die Zellen sind gleichfalls klein, mit sehr mässigem Zellkörper, der in der Regel eine runde, zuweilen eine mehr unregelmässige, mit feinen Fortsätzen versehene Gestalt hat. Hier und da isoliren sich längere Faserzellen mit sehr langen Fortsätzen und einem sehr schlanken und kurzen Zellkörper, auch hängen wohl mehrere derselben unter einander zusammen.

Die Entwicklung dieser zelligen Elemente geschieht meistens, wie sich in einem von mir[2]) untersuchten Fall mit grosser Wahrscheinlichkeit ergab und später von Hirschberg[3]) bestätigt wurde, in der äusseren Körnerschicht. Iwanoff[4]) hat ferner nachgewiesen, dass auch von den in der Nervenfaserschicht gelegenen Bindegewebszellen aus die Entwicklung des Glioms erfolgen kann, und dass ausserdem die zur Gefässadventitia gehörigen Zellen sich daran betheiligen können.

Von Intercellularsubstanz nimmt man wenig wahr. Sie erscheint frisch als eine amorphe feinkörnige Masse, die gehärtet eine fein netzförmige Beschaffenheit zeigt. Dazu kommen endlich mässig zahlreiche, aber zum Theil recht weite Gefässe, welche das Gewebe nach allen Richtungen durchziehen. Namentlich, wenn die Geschwulst endlich das Auge durchbricht und eine äussere Wucherung bildet, nehmen jene Gefässe so sehr zu, dass darauf die früher für solche Fälle übliche Bezeichnung des »Blutschwamms« beruht.

Den klinischen Verlauf der Gliome hat v. Graefe[5]) mit bekannter Meisterschaft geschildert.

Die erste Entwicklungsperiode kommt selten zur Beobachtung,

---

[1]) Geschwülste. Bd. II. S. 151—167.
[2]) v. Graefe's Archiv. Bd. VI. 2. S. 324.
[3]) v. Graefe's Archiv. Bd. XIV. 2. S. 30.
[4]) v. Graefe's Archiv. Bd. XV 2. S. 69.
[5]) v. Graefe's Archiv. Bd. XIV: 2. S. 103.

denn meistens handelt es sich um kleine Kinder, welche die vorhandene Sehstörung nicht angeben, und die Aufmerksamkeit der Eltern wird erst durch den eigenthümlichen Reflex erregt, welchen der Augenhintergrund zurückwirft.

Leichter gelingt es das erste Stadium zu beobachten, wenn die Krankheit an etwas älteren Kindern oder am zweiten Auge auftritt. Man findet dann bei der ophthalmoskopischen Untersuchung auf der Netzhaut eigenthümliche, meist zahlreiche weisse Flecke von verschiedener Grösse, welche sich durch ihre gesättigt-weisse Färbung und durch ihre Form und Gruppirung wesentlich von dem unterscheiden, was wir sonst bei Netzhautinfiltrationen der verschiedensten Art beobachten. Diese Flecke liegen stellenweise dicht hinter den Netzhautgefässen, stellenweise durchwachsen sie die Netzhaut bis an ihre innere Fläche, wobei sie schon früh eine deutliche Erhabenheit zeigen.

Das Auftreten dieser Veränderungen hat wohl immer bald Ablösung der Netzhaut zur Folge. Es wird dann nebst der Netzhaut auch die von ihr ausgehende Geschwulstmasse nach vorn gedrängt, wodurch der eigenthümliche Reflex der Geschwulst und die Beschaffenheit ihrer Oberfläche noch deutlicher hervortreten. Bei ophthalmoskopischer, oder noch besser bei focaler Beleuchtung wird nun die Geschwulst als eine weisse, bucklige Prominenz sichtbar, oder sie ist, gewöhnlich nur an einzelnen Stellen, mit einer sehr dichten, von dem normalen Verhalten der Netzhautgefässe wesentlich verschiedenen Gefässneubildung überzogen. Es wird demnach der Reflex entweder kreideartig leuchtend, oder ins röthlichgelbe spielend, und wenn die vordere Grenzlinie zugleich glatt ist, etwas schillernd. Dieser eigenthümliche, aus der Tiefe eines erblindeten Auges leuchtende Reflex wurde zuerst von Beer unter der Bezeichnung des »amaurotischen Katzenauges« beschrieben.

Die optischen Bedingungen für das Zustandekommen solcher Reflexe sind dann gegeben, wenn sich dicht hinter der durchsichtigen Linse hellgefärbte Massen befinden. Dichtige zellige Infiltration oder neugebildete Gewebsschichten im Glaskörper, oder auch secundäre Metamorphosen einer abgelösten Netzhaut, können daher jenen Pupillarreflex veranlassen und zu falscher Diagnose Gelegenheit bieten.

Das stetige Wachsthum der Neubildung und das Vorrücken der Netzhautablösung kann secundäres Glaucom veranlassen, was sich durch diffuse Trübung der Cornea, Erweiterung der Pupille, collaterale Hyperämie der in und unter der Conjunctiva verlaufenden grossen

Venen, manchmal sogar durch Cataractbildung ausspricht. Die Diagnose stützt sich dann darauf, dass selbst noch bei vorhandener Linsentrübung der leuchtende Reflex aus der Tiefe erkennbar bleibt, so wie darauf, dass bei Kindern primäres entzündliches Glaucom sehr selten ist.

Manchmal treten im Verlauf des Glioms intraoculare Entzündungen von ausgeprägt eitrigem Charakter auf, welche den Ausgang in Atrophia bulbi nehmen. v. Graefe betrachtet als die Ursache dieser eitrigen Choroiditis den oben bereits angedeuteten eigenthümlichen Zerfall der Gliome, bei welchem die Geschwulstmasse mit vielen Herden fettiger und kalkiger Metamorphosen durchsetzt wird und hierbei in einen ungleichmässigen körnigen und flockigen Brei zerfliesst. Seltener giebt Hornhautvereiterung die Veranlassung der Choroiditis. Der Verlauf der Krankheit wird durch diese intercurrente Schrumpfung des Auges nicht zum Stillstand gebracht.

Die extraoculare Ausbreitung der Geschwulst geschieht meistens durch den Sehnerven, und zwar kann dies schon bei einer erst mässig vorgerückten intraocularen Geschwulstbildung eintreten.

Die ersten Anfänge der Opticusdegeneration sind nur mikroskopisch nachzuweisen, später entwickelt sich eine Anschwellung der eigentlichen Sehnervensubstanz, während die Scheide sich zuerst nur in hyperplastischer Weise verdickt. Endlich kann, inmitten der orbitalen Geschwulstmasse, der aufgeschwellte oder halb zerfallene Sehnerv völlig unkenntlich werden.

Die weitere Entwicklung der Geschwulst im Auge geschieht meistens durch ein continuirliches Wachsthum, es kann aber auch eine discontinuirliche Entwicklung neuer Geschwulstherde stattfinden. So z. B. fand sich in einem von Rindfleisch[1]) beschriebenen Fall, neben einem das ganze innere Auge ausfüllenden Retinalgliom, eine davon getrennte gliomatöse Geschwulstbildung an einer umschriebenen Stelle zwischen Choroidea und Sclera.

Ist das ganze innere Auge ausgefüllt, so erfolgt endlich auch der Durchbruch nach vorn, meistens am Rande der Cornea, oder durch dieselbe, seltener durch die Sclera. Der Luft ausgesetzt nimmt jetzt die Geschwulst ein dunkelrothes Ansehen an, blutet leicht, sondert viel Flüssigkeit ab und wächst mit grosser Schnelligkeit.

Der erste Eintritt der Sehnervenerkrankung ist aus den Symptomen äusserst schwer zu erkennen. Da nämlich der Sehnerv mehr in seinem Querschnitt als in seiner Länge zunimmt, so wird dadurch

[1]) Klin. Monatsbl. f. Augenheilkunde. 1863. S. 347.

zunächst keine auffällige Vordrängung des Auges bedingt, wie es geschieht, wenn gröbere Geschwulstmassen in das orbitale Gewebe hineinwachsen.

Ist einmal das orbitale Fettzellgewebe mit ergriffen, so geht die Entwicklung in sehr beschleunigter Weise vor sich, indem vereinzelte Herde, die sich hier einsprengen, rasch zu grösseren Geschwulstmassen zusammenfliessen. Ebenso pflegen nach vorn durchgebrochene Theile der Geschwulst sehr rasch an Umfang zuzunehmen, wobei sich ausser dem Geschwulstwachsthum selbst, auch die hämorrhagischen und entzündlichen Infiltrationen betheiligen.

Die knöchernen Wandungen der Orbita bleiben verhältnissmässig lange intact, dagegen gewinnt die Neubildung auf der Bahn des Sehnerven die Schädelhöhle, zunächst in continuirlicher Fortpflanzung, zuweilen aber, wie es scheint besonders in der späteren Periode, sprungweise vorrückend. Auch in entfernteren Organen, in der Diploe der Schädelknochen, in der Leber, im Ovarium und im retroperitonealen Gewebe sind Metastasen beobachtet worden[1]).

Das Netzhautgliom ist fast ausschliesslich eine Krankheit des Kindesalters und kommt vermuthlich auch angeboren vor. Nur ganz ausnahmsweise entwickelt es sich bei Erwachsenen.

Dass hereditäre Momente mitwirken können, folgt aus mehreren Beobachtungen, welche das mehrfache Vorkommen in einer und derselben Familie beweisen.

Der Verlauf der Krankheit ist ein ununterbrochen progressiver. Von der ersten Beobachtung der Krankheit an, d. h. von jenem Stadium, wo erst ein sehr geringer Theil des inneren Auges mit Geschwulstmasse gefüllt ist, vergehen meist ein bis drei Jahre bis zu einer nachweisbaren extraocularen Entwicklung.

Zu erwähnen ist endlich noch die nicht gar seltene Doppelseitigkeit des Glioms; meistens wird das zweite Auge erst ergriffen, nachdem die Erkrankung des andern bereits weit entwickelt ist.

Die Therapie findet keinen dankbaren Boden. Eine möglichst frühzeitige Exstirpation ist jedenfalls indicirt und bietet auch Hoffnung auf Erfolg, wenn die intraoculare Geschwulstbildung noch gering und der Sehnerv noch völlig intact ist, schützt aber nicht dagegen, dass,

---

[1]) Knapp, Die intraocularen Geschwülste. 1868. S. 5. — Schiess-Gemuseus, Virchow's Archiv. Bd. 46. Heft 3. — Heymann und Fiedler, v. Graefe's Archiv. Bd. XV. 2. S. 173.

wie in einem von mir operirten Fall, später dennoch das Gliom auch am zweiten Auge sich entwickelt.

Die ersten Anfänge der Sehnervenentartung lassen sich, wie erwähnt, nicht diagnosticiren, anzunehmen aber ist das Ergriffensein desselben immer, wenn die Krankheit schon lange gedauert hat und das ganze Innere des Auges von Geschwulstmassen ausgefüllt ist. v. Graefe giebt deshalb den Rath, den Sehnerven in diesen Fällen bei der Enucleation möglichst weit hinten in der Orbita abzutragen.

Nach einmal ausgeprägter Sehnervenentartung kommen die örtlichen Recidive in der Orbita meistens schon innerhalb weniger Monate zum Vorschein, aber auch wenn der erreichte Sehnervenquerschnitt sich macroskopisch und microskopisch als vollkommen rein darstellte, wurden mehrfach schon nach Jahresfrist Recidive in der Orbita beobachtet.

Glaucom.

Um zu einer richtigen Auffassung des Glaucom zu kommen, ist es nothwendig, alle seine einzelnen Erscheinungen genau zu betrachten. Als die wesentlichste Erscheinung wurde bereits von Mackenzie die Steigerung des intraocularen Druckes nachgewiesen, doch darf man nicht so weit gehen, Drucksteigerung und Glaukom ohne Weiteres zu identificiren. Ich habe z. B. bei einzelnen Fällen heftiger Iritis das erkrankte Auge entschieden härter gefunden als das andere normale, ohne dass weder im Verlauf der Iritis, noch bei jahrelanger Beobachtung irgend etwas von Glaukom auftrat. Wenn in solchen entzündlichen Fällen das erkrankte Auge sich härter anfühlt, als das andere, so möchte ich es unentschieden lassen, ob es sich um eine intraoculare oder extraoculare Drucksteigerung handelt, denn es kann unter diesen Umständen leicht geschehen, dass in Folge des sehr erhöhten Reizzustandes, bei der Betastung des Auges eine Contraction sämmtlicher Augenmuskeln eintritt, durch deren Druck die tastbare Härte des Auges gesteigert wird. Aber auch ohne alle entzündlichen Erscheinungen habe ich einzelne Fälle gesehen, in denen eine einseitige Drucksteigerung bestand, ohne Glaukom. Immerhin sind diese Fälle sehr selten, und wenn wir auch Drucksteigerung und Glaukom nicht identificiren dürfen, so bleibt doch immer die Drucksteigerung das wesentlichste Kennzeichen des Glaukom. Die Frage ist also zunächst die: Wie weisen wir die Drucksteigerung nach? Das einfachste und zweckmässigste Mittel ist immer noch die Betastung des Auges etwa in der Weise, dass man bei geschlossenem Auge die beiden Zeigefinger auf das obere Lid legt und durch leichten Gegendruck sich ein Urtheil über die Härte bildet; oder die von Coccius angegebene Methode, dass man mit dem einen Zeigefinger das untere Lid nach unten zieht und mit dem anderen die Sklera unterhalb der Hornhaut betastet, letzterer Methode gebe ich den Vorzug. Beweisend ist diese Untersuchung nur dann, wenn man einen

deutlichen Unterschied in der Härte beider Augen findet; denn erstens, einen bestimmten normalen Härtegrad des Auges giebt es nicht, es giebt physiologisch weiche und physiologisch harte Augen; und zweitens sind unsere Fingerspitzen in Bezug auf die Erkenntniss des Härtegrades, wenn auch die besten, welche wir haben, doch immerhin unvollkommene Werkzeuge und vielen Gefühlstäuschungen ausgesetzt. Genug, diese objective Untersuchung hat eine stark subjective Beimischung. Es ist einfach Selbsttäuschung, wenn man, wie es gewöhnlich geschieht, drei verschiedene Härtegrade unterscheidet, welche als + T 1, 2, 3 bezeichnet werden. Abgesehen davon, dass das Gedächtniss unserer Fingerspitzen nicht sehr fein ist, sodass wir eine tastbare Härte, welche wir heute als + 2 bezeichnen, in einigen Wochen vielleicht + T 1 oder + T 3 nennen, so ist es gar nicht möglich, die Empfindungen verschiedener Beobachter genau zu vergleichen. Vor Allem muss man darüber klar sein, dass tastbare Härte und intraocularer Druck zwei verschiedene Dinge sind. Die tastbare Härte wird wesentlich mit bestimmt durch die Structur der Umhüllungshäute des Auges, vor Allem der Sklera, und ist daher verschieden bei verschiedenen Individuen, ja sie kann verschieden sein an verschiedenen Stellen eines und desselben Auges; z. B. bei Myopie mit Verlängerung der Sehachse nebst Ausdehnung und Verdünnung der Sklera im hinteren Umfange des Auges, kann man vorn, nahe der Cornea, einen stärkeren Widerstand finden, als hinter dem Aequator, während nach den einfachsten physikalischen Gesetzen der hydrostatische Druck überall derselbe sein muss. Aus denselben Gründen sind auch die Instrumente, welche man zur Messung des intraocularen Druckes hergestellt hat, nicht zuverlässiger als unsere Fingerspitzen. Alle Tonometer beruhen auf dem Princip, den Druck zu messen, welcher nöthig ist, um einen Eindruck von bestimmter Tiefe in die Sclera hervorzubringen, oder einen kleinen Bezirk der kugelförmigen Oberfläche der Sklera flach zu drücken. Immer also spielt die Nachgiebigkeit oder Härte der Sclera eine sehr einflussreiche Rolle.

Die klinisch wichtigste Eigenthümlichkeit der glaucomatösen Drucksteigerung ist ihr anfallsweises Auftreten. In den meisten Fällen treten anfänglich nur leichte und bald, das heisst in einigen Stunden, vorübergehende Anfälle auf, welche keine Spur und auch keine nachweisbare Drucksteigerung hinterlassen. Erst im Laufe der Zeit entwickelt sich eine dauernde Drucksteigerung. Die Erscheinungen, welche von den Patienten dabei beobachtet werden können, aber keineswegs immer beobachtet werden, sind Nebelsehen und regen-

bogenfarbige Ringe um Lichtflammen. Der objective Befund, welcher diesen Erscheinungen zu Grunde liegt, ist eine Trübung der Hornhaut, genau so wie man sie in den meisten Fällen von Iritis sehen kann, und welche gewöhnlich auch mit einer deutlichen pericornealen Injection verbunden ist. Die Trübung ist gleichmässig über die ganze Cornea ausgebreitet, doch können besonders bei heftigeren Anfällen auch in den tiefen Schichten der Hornhaut umschriebene Nebelflecke oder auch strichförmige Trübungen sich entwickeln, manchmal sind auch auf der Oberfläche zahlreiche kleine Unebenheiten im Epithel vorhanden. Die Trübung kann so gering sein, dass sie nur bei focaler Beleuchtung sichtbar wird, aber auch so stark, dass sie das ophthalmoskopische Erkennen des Augenhintergrundes unmöglich macht. Wenn man bei Glaucom auch von einer diffusen Trübung des Kammerwassers und des Glaskörpers geredet hat, so beruht das meiner Ueberzeugung nach auf einer Verwechselung mit dieser Hornhauttrübung. Bei ophthalmoskopischer Durchleuchtung der durchsichtigen Medien sieht man eben nur eine Trübung, ohne ihren Sitz erkennen zu können, und man kann dieselbe sehr leicht irrthümlicher Weise in den Glaskörper verlegen, wenn man es versäumt, sie durch focale Beleuchtung in der Hornhaut nachzuweisen. Ist aber eine rauchige Hornhauttrübung vorhanden, so ist es unmöglich durch dieselbe hindurch eine diffuse Trübung des Kammerwassers oder des Glaskörpers überhaupt noch zu erkennen. Bei der Glaucom-Operation fliesst nun allerdings der Humor aqueus aus, aber es möchte schwer sein, ihn ohne Beimischung von Conjunctivalsecret oder Blut aufzufangen. Was den Glaskörper anlangt, so kann ich eben nur sagen, dass ich eine diffuse Trübung desselben bei Glaucom nie gesehen habe. (Natürlich schliessen sich Glaskörpertrübungen und Glaucom nicht aus.)

Erhebliche Trübung der Hornhaut, welche auch die Augenspiegeluntersuchung unmöglich macht, hat natürlich eine entsprechend starke Herabsetzung des Sehvermögens zur Folge, so z. B., dass nur noch Finger in kurzer Entfernung gezählt werden können. Geringere Hornhauttrübungen lassen bei der Spiegel-Untersuchung das Bild des Augenhintergrundes verschleiert erscheinen und verursachen die Empfindung eines Nebels oder dichten Rauches, welcher alle Objecte bedeckt. Die Verschleierung der Netzhautbilder, das heisst das Nebelsehen, versteht sich daher ganz von selbst.

Die regenbogenfarbigen Ringe um Lichtflammen sind eine einfache Diffractionserscheinung, genau wie die farbigen Ringe, welche man sieht, wenn man durch eine beschlagene Fensterscheibe oder

z. B. durch ein mit pulv. lycopodii bestreutes Glas ein Licht betrachtet. Werden Nebelsehen und regenbogenfarbige Ringe um Lichtflammen von den Patienten selbst beobachtet, so darf man diese Erscheinungen nie leicht nehmen, aber man muss sie mit einiger Kritik auffassen. Ueber nebliges Sehen etc. wird bei fast allen Sehstörungen geklagt. Dem Glaucom eigenthümlich ist das anfallsweise Auftreten und Wiederverschwinden der Verschleierung, wobei allerdings zu bemerken ist, dass auch bei ganz anderen Sehstörungen, z. B. Sehnervenatrophie, das undeutliche Sehen den Patienten bald mehr bald weniger auffällig ist. Man muss derartige Patienten also darauf anlernen, zu untersuchen, ob sie gleichzeitig auch farbige Ringe um Lichtflammen sehen. Aber auch Regenbogensehen, wenn es wirklich eine Diffractionserscheinung ist, wird nicht lediglich durch Hornhauttrübung bedingt, sondern kann seinen Grund haben in einer dünnen Schleimschicht, welche bei chronischer Conjunctivitis die Cornea jeweilig überzieht. Ausserdem sind mir Fälle vorgekommen, in welchen das von den Patienten angegebene Nebelsehen und Regenbogensehen jedenfalls lediglich eine subjective Empfindung war. Wie leicht andererseits diese Erscheinung von den Patienten übersehen wird, lehrt die Beobachtung bei Iritis. Sehr häufig kann man bei Iritis, mit mässiger Hornhauttrübung, durch welche die Sehschärfe höchstens auf $^1/_6$ herabgesetzt wird, den Patienten das Regenbogensehen zur Anschauung bringen, wenn man sie in einem verdunkelten Raum bei Verschluss des gesunden Auges eine niedrig brennende Lampenflamme betrachten lässt, und doch wird diese Erscheinung von den Patienten selbst nur äusserst selten beobachtet. Jedenfalls verhält es sich bei Glaucom auch so, dass leichte Anfälle, welche die Bedingungen für Nebel- und Regenbogensehen vollständig erfüllen, von den Patienten gar nicht beobachtet werden.

Heftigere Anfälle werden allerdings nicht leicht übersehen, denn erstens dauern sie länger, und zweitens machen sie sich durch die Heftigkeit der Erscheinungen dem Patienten deutlich bemerkbar. Erstens wird die Hornhauttrübung stärker, es handelt sich nicht mehr um Nebelsehen, sondern um eine recht erhebliche Sehstörung. Regenbogensehen ist dabei nicht mehr vorhanden, denn dazu gehört eine nur geringe Hornhauttrübung, welche die Sehschärfe wenig herabsetzt. Auch diese stärkere Hornhauttrübung unterscheidet sich in nichts von der Trübung, wie man sie bei heftiger Irido-Choroiditis sehen kann. Ueberhaupt treten bei heftigeren Glaucom-Anfällen die entzündlichen Erscheinungen mehr in den Vordergrund. Es zeigt sich eine mehr

oder weniger starke Hyperämie der Conjunctiva sclerae, welche mit Schwellung derselben und sogar mit Schwellung der Lider verbunden sein kann. Dazu kommen mehr oder weniger heftige Schmerzen, welche, wie bei Iritis, bald im Auge, bald in der Superorbitalgegend angegeben werden. Sehr selten geschieht es, dass die Schmerzen heftig sind, während die übrigen Entzündungs-Erscheinungen nur in leichter Trübung der Hornhaut und pericornealer Injection bestehen. Eine Verwechselung mit Trigeminus-Neuralgie liegt dann nahe; ebenso kann das bei heftigeren Entzündungsanfällen (wie z. B. auch bei Iritis) manchmal zugleich mit den Kopfschmerzen auftretende Erbrechen die Diagnose irreleiten, wenn die Untersuchung des Auges vernachlässigt wird. Aber auch die bei leichten Anfällen vorhandene geringe pericorneale Injection und neblige Hornhauttrübung müssen wir als entzündlich bezeichnen, weil genau dieselben Veränderungen auch bei Iritis vorkommen. Wir kommen auf diese Weise zu der Auffassung, dass die entzündlichen Erscheinungen nicht die Ursache, sondern die Folge der intraocularen Drucksteigerung sind. Es kommt dabei aber weniger an auf die Höhe des intraocularen Druckes, als auf die rasche Entwickelung der Drucksteigerung. Eine schnell entwickelte erhebliche Drucksteigerung hat Verengerung der vorderen Kammer zur Folge, indem durch Zunahme des Glaskörpervolums das Linsensystem nebst der Iris nach vorn gedrängt werden. Die Irisperipherie wird dadurch an die innere Fläche der Hornhaut angedrückt, so dass im Winkel der vorderen Kammer eine Verwachsung der Iris mit der Hornhaut zu Stande kommen kann. Es ist beobachtet worden, dass die Drucksteigerung der Entwickelung der entzündlichen Erscheinungen vorausging, und andererseits ist es gar keine Seltenheit, dass die entzündlichen Erscheinungen noch fortdauern, nachdem die Drucksteigerung bereits zurückgegangen ist.

Die wichtigste Begleiterscheinung heftiger glaucomatöser Entzündung ist die Erweiterung der Pupille. Jedenfalls handelt es sich dabei im Wesentlichen um eine Drucklähmung der Ciliarnerven, welche, wie andere Drucklähmungen, vorübergehend oder dauernd sein kann. Eine langsam ansteigende Druckerhöhung können die Ciliarnerven ertragen, gerade wie andere Nerven, wenn dieselben z. B. durch wachsende Geschwülste aus ihrer Lage gedrängt werden, einen starken Druck oder eine erhebliche Dehnung aushalten können, ohne ihre Leistungsfähigkeit zu verlieren, während ein plötzlich einwirkender und eine Zeit lang anhaltender Druck eine je nach Umständen vorübergehende oder auch dauernde Lähmung zur Folge hat. Ebenso steht es mit

der Erweiterung der Pupille bei Glaucom; sie kann wieder rückgängig werden, sie kann aber auch, wenn die betroffenen Zweige der Ciliarnerven vollständig gelähmt sind, bestehen bleiben. Nicht immer sind sämmtliche Irisnerven befallen, denn die Erweiterung und Unbeweglichkeit der Pupille ist gar nicht selten nur theilweise vorhanden. Bemerkenswerth ist die Thatsache, dass glaucomatöse Pupillenerweiterung vorkommt bei erhaltener Beweglichkeit, doch ist dies nur sehr selten der Fall. Diagnostisch wichtig aber ist es, dass Erweiterung und Starre der Pupille nur dann als glaucomatös zu betrachten sind, wenn Entzündungserscheinungen vorausgegangen sind, welche der Aufmerksamkeit des Patienten nur selten entgehen.

Eine andere directe Folge der Drucksteigerung ist der ophthalmoskopisch sichtbare Arterienpuls, welcher einen durchaus pathologischen Character zeigt. Eine dem normalen Arterienpuls entsprechende Erscheinung, das heisst systolische Anschwellung und Bewegung der Netzhautarterien besonders an Stellen, wo sie sich theilen, kommt vor bei Herz- und Gefässerkrankungen (s. S. 383). Der glaucomatöse Arterienpuls characterisirt sich dadurch, dass während der Herzdiastole die Arteria centralis retinae, soweit als sie dem Sehnerveneintritt aufliegt, selten etwas darüber hinaus, zusammengedrückt und blutleer wird, und nur während der Herzsystole noch eine Blutzufuhr erhält. Die Erscheinung beweist also, dass der Glaskörperdruck während der Herzdiastole stärker ist, als der Seitendruck in der Arteria centralis retinae und nur durch die systolische Steigerung des Gefässdruckes überwunden wird. Diese Form des Arterienpulses lässt sich auch am gesunden Auge hervorrufen durch Fingerdruck auf das Auge. Für die diagnostische Verwerthung des Arterienpulses ist stets zu bedenken, dass er nur ein Missverhältniss zwischen Glaskörperdruck und arteriellem Druck beweist. Auch ohne Glaucom kommt diese Form des Arterienpulses vor bei pathologischer Herabsetzung des Blutdruckes.

Die Erscheinungen, welche wir als die Folgen einer plötzlichen Drucksteigerung kennen gelernt haben, die Hornhauttrübung mit der davon abhängigen rauchigen Umneblung des Gesichtsfeldes, die farbigen Ringe um Lichtflammen, die pericorneale Injection, die Schmerzen im Auge und im Gebiet des Trigeminus, besonders im supraorbitalis, alles dies sind die Erscheinungen des von v. Graefe so genannten Prodromalstadiums. Es sind eben die Erscheinungen leichter Glaucomanfälle, und der Grund, weshalb v. Graefe ein Prodromalstadium überhaupt aufstellte, war lediglich der, dass er einen deutlich

ausgesprochenen Entzündungsprocess für das typische Bild des Glaucoms hielt und deshalb die leichteren Anfälle noch nicht für voll ansah. Betrachten wir das Glaucom nicht mehr als einen seiner Natur nach entzündlichen Vorgang, sondern legen wir das Hauptgewicht auf die Anfälle von Drucksteigerung, so fällt jeder Grund weg überhaupt von einem Prodromalstadium zu reden.

Der Verlauf des Glaucom ist äusserst verschieden. Schon der erste Anfall kann, wenn er sehr heftig auftritt, zur Erblindung führen, während in andern Fällen sich die Krankheit mit leichteren Anfällen viele Jahre hinziehen kann ohne Beschädigung des Sehvermögens. Häufig treten zunächst nur leichte Glaucom-Anfälle auf, welche in Zeit von einigen Stunden oder nach einer ruhig durchschlafenen Nacht vorübergehen, ohne irgend eine Spur, auch ohne Drucksteigerung zu hinterlassen, bis plötzlich ein heftiger Anfall erfolgt (v. Graefe's Prodromalstadium). In einem von mir[1]) beobachteten Fall hatte das sog. Prodromalstadium eine Dauer von 9 Jahren, bis endlich ein heftiger Anfall die Operation unabweisbar machte Ebenso aber kann es geschehen, dass diese leichten Glaucom-Anfälle eine dauernde Drucksteigerung hinterlassen und durch allmälig entwickelte Sehnerven-Excavation zunächst Gesichtsfeld-Verengerung und endlich, häufig von den Patienten unbemerkt, Erblindung herbeiführen. Es erfolgt also in diesen Fällen die Erblindung, ohne dass die Erscheinungen jemals über die des sog. Prodromalstadiums hinausgehen. Aber auch schon der erste Glaucom-Anfall bei einem vorher ganz gesunden Auge kann eine sehr bedenkliche Höhe erreichen, was besonders bewiesen wird durch Fälle, in welchen die Patienten bei dem zuerst erkrankten Auge den Verlauf genau beobachtet hatten, und dann plötzlich auch auf dem zweiten bis dahin gesunden Auge befallen werden (Glaucoma fulminans).

Anfälle von plötzlicher starker Drucksteigerung, welche dann stets mit heftigen Entzündungs-Erscheinungen verbunden sind, können zur Erblindung führen ohne Sehnerven-Excavation durch Drucklähmung der Retina mit nachfolgender atrophischer Degeneration der Sehnerven.

Der Umstand, dass v. Graefe ein zu grosses Gewicht auf die entzündlichen Erscheinungen legte, während unzweifelhaft glaucomatöse Erblindung vorkommt, ohne dass jemals erhebliche Entzündungserscheinungen auftreten, hatte zur Folge, dass Donders ein Glaucoma simplex dem Glaucoma inflammatorium gegenüber stellte. Schon aus

[1]) Archiv f. Augenheilkunde. XXIII. S. 251.

der ersten hierüber veröffentlichten Abhandlung[1]) ergiebt sich, dass Donders zum Glaucoma simplex auch diejenigen Fälle rechnete, in welchen gelegentlich Hornhauttrübung u. s. w. auftritt. Donders identificirte das Prodromalstadium v. Graefe's gerade zu mit dem Glaucoma simplex. Aber die Erscheinungen des sog. Prodromalstadiums sind eben verbunden mit leichten Entzündungsanfällen, die Grenze zwischen Glaucoma simplex und Glaucoma inflammatorium war also von vorn herein sehr unscharf gezogen. Hauptsächlich aber wurden diejenigen Fälle, in welchen ausser einer Sehnerven-Excavation keine anderweitigen glaucomatösen Erscheinungen vorhanden waren, durch das Wort »typische Druckexcavation« zum Glaucoma simplex herangezogen.

Als eins der wichtigsten Zeichen des Glaucoms ist allerdings die Sehnervenexcavation zu betrachten, und doch ist gerade für die richtige Auffassung dieses Befundes grosse Vorsicht nothwendig. Dass ein vorher flacher Sehnerv durch Glaukom excavirt werden kann, ist unzweifelhaft. Der intraoculare Druck wirkt zwar, hydrostatischen Gesetzen nach, gleichmässig auf die sämmtlichen Umhüllungshäute des Glaskörpers, indessen die Eintrittsstelle des Sehnerven ist schon deswegen ein schwach construirter Theil, weil die Sclera hier von den Nervenfaserbündeln durchbohrt wird, und es ist daher begreiflich, dass gerade diese Stelle dem wachsenden Druck zuerst nachgiebt.

Der wesentlichste anatomische Charakter der Druckexcavation besteht darin, dass die Lamina cribrosa comprimirt und hinter das Niveau der inneren Scleralfläche nach rückwärts gedrängt wird, manchmal so weit, dass der Boden der Excavation jenseits der äusseren Fläche der Sclera liegt. Die Eintrittsstelle des Sehnerven wird jetzt also von einer Grube eingenommen, deren Boden die Lamina cribrosa, deren Seitenwandung die Sclera bildet, und welche theils vom Glaskörper, theils von den Resten des oberhalb der Lamina cribrosa gelegenen intraocularen Sehnervenendes ausgefüllt wird.

Die Excavation hat manchmal eine kesselförmige Gestalt, welche ihre Erklärung zum Theil in einem präformirten Bau der Lamina cribrosa findet. Der die Sclera durchbohrende Theil des Sehnerven ist nämlich öfters nicht einfach cylindrisch, sondern stellenweise seitlich ausgeweitet, so dass der grösste Querschnitt der Lamina cribrosa grösser ist als das Foramen Choroideae und hinter dem Niveau derselben liegt. Wird ein so gestalteter Sehnerv excavirt, so muss noth-

[1]) v. Graefe's Archiv. Bd. VIII. 2. S. 124.

wendigerweise eine kesselförmige Excavation zu Stande kommen. Ausserdem aber wirkt derselbe Druck, welcher die Lamina cribrosa nach hinten drängt, auch auf die Seitenwandung der Excavation und wird dazu beitragen, die seitliche Ausbuchtung der Wandungen weiter zu entwickeln.

Die Retinalgefässe werden natürlich gleichzeitig mit den der Lamina cribrosa aufliegenden Gewebsresten der Nervenfasern an die

Fig. 30[1]).

Wandungen der Excavation angedrängt, und da sie grösstentheils am medialen Rande des Sehnerven in die Retina übergehen, so steigen sie auch an der medialen Seitenwand der Excavation in die Höhe. Wird bei langdauernden glaucomatösen Processen die Excavation sehr tief, so kann es geschehen, dass auch noch der Gefässcanal im Centrum des Sehnerven auseinander gedrängt wird. Es werden dadurch die Gefässe vollends an die mediale Seitenwand der Excavation angedrängt, und es kann dies in dem Masse geschehen, dass bei der ophthalmoskopischen Untersuchung der Boden der Excavation ganz gefässlos erscheint. Natürlich können diese Veränderungen nicht geschehen ohne Betheiligung der die Lamina cribrosa durchsetzenden Sehnervenfasern, so dass häufig wiederholte oder lange anhaltende Drucksteigerung eine Leitungs-Unterbrechung in den Nervenfasern und folglich Sehstörung zur Folge hat, welche, wenn sie als alleinige

[1]) R. Retina. — Ch. Choroidea. — Vc. Centralgefässe. — Die Wandungen der Excavation sind mit den nicht deutlich von einander abgegrenzten Gewebsresten des Sehnervenendes und des Glaskörpers ausgekleidet. Der Grund derselben zeigt eine kleine trichterförmige Vertiefung durch Erweiterung des Centralkanals der Retinalgefässe.

Erblindungs-Ursache auftritt, stets Gesichtsfeld-Beschränkung bedingt.

Beim Augenspiegel-Bild der Sehnerven-Excavation (mag sie eine physiologische oder Druck-Excavation sein) ist besonders zu beachten der Rand und der Boden der Excavation. Letzterer zeigt gewöhnlich die charakteristische Zeichnung der Lamina cribrosa, ein helles bindegewebiges Netzwerk mit rundlich-eckigen oder länglichen Maschen, welche von den hindurchtretenden Nervenfaserbündeln ausgefüllt sind und eine hellgraue Färbung zeigen.

Die Netzhautgefässe erfahren da, wo sie über den Rand der Excavation in die Tiefe biegen, um an der Seitenwandung derselben hinabzusteigen, eine Knickung, und scheinen bei grossen und tiefen Excavationen hakenförmig zu enden, während die im Grunde der Excavation sichtbaren Gefässstücke, da wo sie von dem überhängenden Rande derselben verdeckt werden, scharf abgeschnitten aussehen. Häufig erscheinen auch diese durch ein nicht sichtbares Mittelglied verbundenen Gefässabschnitte seitlich gegen einander verschoben. Dieses Verhalten erklärt sich, wenn man bedenkt, dass wir bei der ophthalmoskopischen Untersuchung nicht im Stande sind, die Excavation von verschiedenen Seiten her zu betrachten, da die Richtungslinien, in welchen das optische Bild der Excavation entworfen wird, stets durch den optischen Mittelpunkt des untersuchten Auges gehen müssen. Meistens bleibt die mediale Seitenwand der Excavation unsichtbar, wodurch sich das eben beschriebene Verhalten der Gefässe vollkommen erklärt.

Häufiger ist es möglich die temporale Seitenwand der Excavation in ihrer ganzen Ausdehnung vom Choroidalrande bis zur Lamina cribrosa zu übersehen, und den Winkel, den sie mit der letzteren bildet, deutlich wahrzunehmen. Man kann an den dort verlaufenden feinen Retinalgefässen die Biegungen verfolgen, welche sie bei den Uebergängen vom Grunde der Excavation an die Seitenwand und dann von dieser in die Ebene der Retina machen müssen. Die Seitenwand zeigt in solchen Fällen manchmal eine schwach angedeutete hellbräunliche Färbung, wegen des Pigmentgehaltes dieses Theiles der Sclera.

Die Tiefe der Excavation lässt sich berechnen aus der optischen Differenz der Correctionsgläser, welche man gebraucht, um im aufrechten Bilde erst die Ebene der Retina und dann den Boden der Excavation scharf zu sehen. Im umgekehrten Bild ist die Grösse der parallactischen Verschiebung bei Bewegungen des Convexglases direct abhängig von der Niveaudifferenz (vgl. S. 380); man achte also darauf, dass bei kleinen Bewegungen mit dem Convexglas der ganze Rand

der Excavation sich über dem Grunde verschiebt. Macht man die Bewegungen des Convexglases rechtwinklig zum Verlauf eines bestimmten Netzhautgefässes, so sieht man deutlich, dass der in der Ebene der Retina liegende Theil des Gefässes eine stärkere Verschiebung zeigt, als die im Grunde der Excavation gelegene Fortsetzung. Je ausgiebiger die parallactische Verschiebung ausfällt, um so tiefer ist die Excavation.

Der Rand der Excavation zeigt sich manchmal von einem schmalen hellen Ring umgeben (sog. halo glaucomatosus), welcher, wie ich mich durch anatomische Untersuchung überzeugt habe, seinen Grund in einer Atrophie des das innere Sehnervenende umgebenden Choroidalringes hat[1]); ich fand die Choroidea an dieser Stelle in ein sehr dünnes, vollkommen durchsichtiges Häutchen verwandelt, ganz wie bei hochgradiger Atrophie durch Verlängerung der Sehaxe, nur mit dem Unterschiede, dass bei Myopie die vollständig atrophirte Stelle sich an ein ebenfalls, aber nur in geringerem Grade atrophirtes Bereich der Choroidea anschliesst, während der die Excavation umgebende atrophirte Theil der Choroidea sich scharf gegen ein ganz normales Choroidalgewebe absetzte. Die Ursache dieser Atrophie liegt wahrscheinlich darin, dass manchmal vom Choroidalring aus ansehnliche Faserzüge sich in die Lamina cribrosa einsenken, welche, wenn letztere nach hinten gedrängt wird, die Dehnung auf den Choroidalring übertragen, und dadurch Atrophie desselben einleiten können. Nur selten ist die Form des atrophirten Bereiches nicht ringförmig, sondern nach der Peripherie hin ausgezackt. Manchmal geschieht es auch, dass ein die Excavation umgebender atrophischer Choroidalring ganz in der Weise ectatisch erscheint, wie wir es bei Staphyloma posticum sehen, der excavirte Sehnerv zeigt sich dann von einer kleinen ringförmigen Sclerectasie umgeben. Eine besondere diagnostische Bedeutung kann ich dem »Halo glaucomatosus« nicht zuerkennen, denn man sieht ihn recht häufig auch ohne Glaucom.

Die Frage, woran wir eine Sehnervenexcavation als Druckexcavation erkennen, hat man ex cathedra dahin beantwortet, dass jede den Sehnervenrand erreichende Excavation ohne Weiteres als »typische Druckexcavation« bezeichnet wurde. Ueberall wo in der Augenheilkunde das Wort typisch vorkommt, ist ein berechtigtes Misstrauen am Platze. Dieses Wort hat nur die Bedeutung einer festen Glaubenszuversicht, aber

---

[1]) Vorlesungen über den Gebrauch d. Augenspiegels. Berlin 1864. S. 130 und 131.

lässt man sich dadurch nicht überzeugen, so kommt man zu der Erkenntniss, dass es eine »typische« Druckexcavation überhaupt nicht giebt. Ich habe eine ganze Anzahl von Fällen gesehen, in welchen ganz normalen Augen lediglich auf Grund grosser physiologischer Excavation und trotz vollkommen guten Sehvermögens Glaucom nachgesagt wurde. Entwickelt sich aber in Augen mit grosser physiologischer Excavation aus irgend einem Grunde Sehnervenatrophie, so ist das Augenspiegelbild von einer wirklichen Druckexcavation gar nicht zu unterscheiden, und in der That sind recht viele sogenannte typische Druckexcavationen nichts anderes als physiologische Excavation mit Sehnervenatrophie. Diese Fälle wurden dann als Glaucoma simplex bezeichnet, aber eine durch Sehnervenatrophie verbreiterte und vertiefte physiologische Excavation unterscheidet sich in nichts von Druckexcavation, und ob die in solchen Fällen vorhandene helle Entfärbung der Sehnerven eine Sehnervenatrophie bedeutet, oder ob die Sehnervenatrophie Folge einer Druckexcavation ist, das kann man mit dem Augenspiegel nicht so ohne Weiteres sehen.

Finden wir auf dem einem Auge eine tiefe, den Sehnervenrand erreichende Excavation, auf dem andern einen flachen Sehnerv, so kann man mit Sicherheit die Diagnose auf Glaucom stellen, denn physiologische Excavation kommt immer doppelseitig vor, wenn sie auch nicht immer in beiden Augen identisch und gleich gross ist. Aus einer grösseren Reihe von Fällen dieser Art, welche ich zusammengestellt habe, ergab sich, dass eine sehr grosse Anzahl dieser Patienten auf dem kranken Auge wiederholt Anfälle von Nebel- und Regenbogensehen beobachtet hatten, andere hatten wenigstens ein anfallsweises Auftreten von Störungen am kranken Auge beobachtet, während eine Minorität erblindet war, ohne überhaupt etwas davon zu wissen, sodass die Erblindung nur zufällig oder erst bei der Untersuchung entdeckt wurde. Leute, welche es fertig bekommen, auf dem einen Auge zu erblinden, ohne es zu bemerken, kann man natürlich nicht als glaubwürdige Zeugen gegenüber den anderen gelten lassen, welche besser beobachtet hatten, und wir können es also als sicher gestellt ansehen, dass Glaucom durch einzelne, an sich sehr geringe Anfälle von Drucksteigerung, welche sich im Verlauf von Jahren häufig wiederholen und endlich eine dauernde Drucksteigerung hinterlassen, zur Erblindung führen kann. Ob diese anfallsweise auftretenden Drucksteigerungen mit sehr geringen oder mit heftigen Entzündungserscheinungen verbunden sind, hängt von individueller Beanlagung ab.

Die Differentialdiagnose zwischen Glaucom und physiologi-

scher Excavation mit Sehnervenatrophie wird besonders schwierig in Fällen, in welchen beiderseitig Excavation und Sehstörung vorhanden ist. Die Frage ist dann die, ob wir es mit beiderseitigem Glaucom oder mit beiderseitiger physiologischer Excavation und Sehnervenatrophie zu thun haben. Weder der Augenspiegelbefund noch die Sehstörung giebt einen sicheren Anhalt für die Entscheidung. Bei Sehnervenatrophie ist in der Regel Störung des Farbensinns vorhanden, bei Glaucom nicht; doch habe ich zahlreiche Fälle von Sehnervenatrophie ohne Störung des Farbensinns beobachtet. Der Gesichtsfelddefect beginnt bei Glaucom in der Regel an der medialen Seite des Gesichtsfeldes, dasselbe kann aber auch bei Sehnervenatrophie geschehen. Ebenso steht es mit der tastbaren Härte des Auges. Bei einseitiger tiefer Excavation findet man in der Regel das kranke Auge härter als das gesunde; ist auf beiden Augen Excavation vorhanden, so wird auch dieses Kennzeichen unsicher, weil dann der Vergleich beider Augen nichts ergiebt. Die tastbare Härte des Auges zeigt eine ganz ausserordentliche physiologische Breite, und irgend eine scharfe Grenze zwischen physiologischer und pathologischer tastbarer Härte giebt es nicht.

Können solche zweifelhafte Fälle längere Zeit beobachtet werden, so sind vor allen Dingen die Patienten selbst anzulernen, darauf zu achten, ob anfallsweise Verschleierungen des Gesichtsfeldes und Regenbogensehen auftreten und wieder verschwinden. Aber nicht alle Leute sind zuverlässige Beobachter. In vielen Fällen bleibt nichts übrig, als mit zweifelhafter Prognose die Iridectomie auszuführen.

Bei heftigen entzündlichen Erscheinungen ist die Diagnose durchschnittlich leichter, wenn nicht etwa bereits Atropin eingeträufelt und damit eines der wichtigsten Symptome, nämlich die spontane Pupillenerweiterung der Beurtheilung entzogen ist. Hauptsächlich in Fällen von Iritis, welche bereits mit Atropinmydriasis in Behandlung kommen, kann diese Schwierigkeit vorliegen, denn die Hornhauttrübung bei Iritis unterscheidet sich in nichts von der bei Glaucom und kann in beiden Fällen so stark sein, dass die Augenspiegeluntersuchung unmöglich wird. Sind solche Fälle einseitig, so wird der Ausschlag gegeben durch die tastbare Härte des Auges; sind sie beiderseitig, so wird auch dieses Symptom zweifelhaft. Das Hauptgewicht ist dann auf eine genaue Sehprüfung zu legen, doch sind mir Fälle vorgekommen von beiderseitiger Iritis mit einer zwar ophthalmoskopisch undurchsichtigen, aber doch der Sehstörung nicht entsprechenden Hornhauttrübung, Gesichtsfelddefect etc., welche natür-

lich mit Iridectomie behandelt werden mussten, und doch ergab der weitere Verlauf, dass es sich um Iritis mit Sehnervenatrophie gehandelt hatte. Andererseits habe ich Fälle von Iritis gesehen, welche mit Atropin behandelt wurden, bis sie an Glaucom erblindet waren. Der Nachweis des Glaucoms ist also manchmal sehr leicht, manchmal sehr schwer, aber ist einmal Glaucom nachgewiesen, so ist auch die Iridectomie indicirt.

v. Graefe hat das unsterbliche Verdienst, durch Einführung der operativen Behandlung des Glaucoms die Anzahl der Opfer, welche diese Krankheit früher forderte, erheblich verringert zu haben.

Von Arzneimitteln haben nur das Eserin und andere Miotica, z. B. Pilocarpin einen entschiedenen Einfluss auf den glaucomatösen Process; die Drucksteigerung und die Entzündung gehen vorüber, sobald diese Mittel im Stande sind, die Pupille zu verengern, was freilich nicht in allen Fällen von Glaucom gelingt. Damit ist aber auch ihre Wirkung erschöpft; man gewinnt damit nur Zeit, und die Möglichkeit, die Operation unter günstigeren Umständen auszuführen.

Niemals aber sollten diese Miotica längere Zeit zur Behandlung des Glaucoms verwendet werden; auf diese Weise wird lediglich Zeit verloren, denn sobald einmal Glaucom nachgewiesen ist und die Erhaltung des Sehvermögens überhaupt noch möglich erscheint, ist auch die Operation indicirt. Der Rath, im sogenannten Prodromalstadium, d. h. bei leichten Glaucomanfällen nicht zu operiren, sondern erst abzuwarten, bis schwerere Anfälle kommen, ist durchaus verwerflich, man befördert durch solche Rathschläge nur die Neigung der Patienten, die Operation aufzuschieben bis es zu spät ist, und so wie so kommt schon ungefähr die Hälfte aller Glaucomfälle verspätet zur Operation.

Die Iridectomie wird am zweckmässigsten nach oben ausgeführt, bei hinreichend tiefer vorderer Kammer mit dem Lanzenmesser; bei Verengerung der Kammer durch Vordrängung des Linsensystems ist die Schnittführung mit dem schmalen Messer vorzuziehen; gewöhnlich sind dann auch heftige entzündliche Erscheinungen vorhanden, so dass auf eine genügende Cocain-Wirkung nicht zu rechnen, und deshalb die Aether-Narcose indicirt ist.

Die als Ersatz der Iridectomie empfohlene Sclerotomie ist ein ganz unzuverlässiges Verfahren. Sie wird ausgeführt, indem man mit dem schmalen Messer ungefähr denselben Schnitt anlegt, wie bei der Extraction, aber den Schnitt in der Mitte nicht vollendet, so dass hier

eine Brücke stehen bleibt, zu deren beiden Seiten sich eine Scleral-Wunde von 3—4 mm Breite befindet.

Die Frage nach den bei Glaucom überhaupt zu erwartenden Heilerfolgen beantwortet sich leicht, wenn wir die Ursachen der Sehstörung in Betracht ziehen. Soweit dieselben von der Hornhauttrübung abhängen, verschwinden sie nach der Operation vollständig. Die Cornea kann so trüb sein, dass kaum noch Finger gezählt werden, nach der Operation hellt sich die Trübung auf, wenn auch nicht, wie man manchmal angegeben findet, sofort, sondern erst nach Verlauf von 8—14 Tagen, und ist vorher kein anderweitiger Schaden geschehen, so entspricht auch das Sehvermögen diesem verbesserten Zustand der Dinge. Dagegen ist auf Heilung einer etwa durch Drucklähmung des Opticus oder durch Sehnervenexcavation bedingten Erblindung nicht zu rechnen. Prognostisch wichtig ist also vor Allem die Untersuchung des Gesichtsfeldes, da Defecte desselben auf Sehnervenexcavation oder Drucklähmung der Nervenfasern zu beziehen sind.

Die Heilwirkung der Operation zeigt sich demnach am schönsten bei frischen Glaucomanfällen, wenn sie bei bis dahin gutem Sehvermögen zu Stande kamen. Während man selbst bei hochgradiger Herabsetzung der Sehschärfe, aber freiem oder nur wenig beschränktem Gesichtsfeld, eine völlige Wiederherstellung durch die Operation prognosticiren darf, muss man im späteren Verlauf, bei bereits ausgebildeter Druckexcavation und beträchtlicher Gesichtsfeldbeschränkung häufig mit einer Erhaltung des Status quo zufrieden sein.

Ist das Sehvermögen bereits ganz erloschen oder auf ein kleines excentrisches Gesichtsfeld reducirt, so ist auch von der Operation nichts mehr zu erwarten.

Hat absolute Erblindung bereits längere Zeit bestanden, oder hat sie sich allmälig entwickelt, so kann die Operation nur noch durch die Fortdauer heftiger Ciliarschmerzen indicirt werden, doch ist in den späteren Stadien der Krankheit selbst in dieser Beziehung nicht mehr mit Sicherheit auf Erfolg zu rechnen, und von vorn herein die Resection des Opticus und der Ciliarnerven vorzuziehen.

Das Auftreten von Netzhautblutungen nach der Operation ist eine nicht seltene Erscheinung, welche meiner Ansicht nach in Zusammenhang mit dem Arterienpuls gebracht werden kann. Da derselbe darin besteht, dass während der Herzdiastole der Blutstrom in der Arteria centr. ret. unterbrochen wird, so muss derselbe eine abnorme Verringerung des Blutgehaltes der Retina zur Folge haben, welche vielleicht dadurch einigermassen ausgeglichen wird, dass auch der Aus-

fluss aus der Vena centr. ret. erschwert wird. Man darf wohl annehmen, dass sich die verringerte Blutmenge nicht gleichmässig auf alle Gefässe vertheilt, sondern dass einzelne kleine Gefässbezirke ganz aus der Circulation ausgeschlossen werden. Wenn nun die bei der Operation erfolgende Entleerung der vorderen Kammer ein plötzliches Sinken des intraocularen Druckes und ein ungehindertes Einströmen des Blutes in die Netzhaut zur Folge hat, so steht das Auftreten von Blutungen ganz in Uebereinstimmung mit den Experimenten Cohnheim's[1]), welche beweisen, dass Gefässe, welche eine Zeit lang vom Blutlauf ausgeschlossen waren, Blutungen abgeben können, sobald der Blutstrom plötzlich wieder in sie eindringt. In der Regel verschwinden diese Blutungen in Zeit von 6—8 Wochen.

In Fällen ohne Hornhauttrübung und deutlich sichtbarem Augenhintergrund ist die wichtigste Vorbedingung für die Prognose der Operation eine richtige Diagnose. Verwechselung von Glaucom mit Sehnervenatrophie bei physiologischer Excavation muss natürlich ausgeschlossen sein. Auf Sehnervenatrophie hat die Iridectomie selbstverständlich keinen Einfluss. Progressive Atrophie bleibt auch nach der Iridectomie progressiv und kann daher zu unangenehmen Ueberraschungen führen. Die Iridectomie wird deshalb bei sog. Glaucoma simplex von denen gefürchtet, welche über diese diagnostische Schwierigkeit nicht klar sind. In Fällen von wirklichem Glaucom kommt eine Verschlechterung durch die Iridectomie nicht oder doch nicht in nennenswerthem Grade vor. Erblindungen, welche lediglich durch eine langsam entwickelte Druckexcavation und ohne stärkere Anfälle von Drucksteigerung sich entwickeln, beginnen stets mit Gesichtsfeldverengerung, und die centrale Sehschärfe kann auch bei sehr engem Gesichtsfeld noch recht gut sein. Dasselbe kann freilich auch bei Sehnervenatrophie geschehen, und zwar ebenfalls ohne Störung des Farbensinns, so dass auch in diesen Fällen die Sehprüfung allein keinen genügenden Anhalt für die Diagnose giebt.

Das Wesentliche bei der Glaucom-Operation ist das Ausschneiden eines Stückes Iris, wie der Zusammenhang ist, wissen wir nicht, es genügt, dass wir bei richtiger Diagnose den durch die Iridectomie zu erreichenden Erfolg vorher bestimmen können.

In der überwiegenden Mehrzahl der Fälle ist die Heilwirkung der Iridectomie eine dauernde, nur ausnahmsweise sind nach der Iridectomie Recidive glaucomatöser Entzündungen und weitere Verschlechterungen

[1]) Untersuchungen über den embolischen Process. 1872. S. 39.

des Sehvermögens beobachtet worden. v. Graefe empfiehlt unter diesen Umständen eine zweite Iridectomie in diametral entgegengesetzter Richtung zu machen, doch ist auch dann nicht mit Sicherheit auf Erfolg zu rechnen. Bei der Sclerotomie sind Recidive glaucomatöser Entzündung häufig beobachtet worden. Bei dieser Gelegenheit sind auch die seltenen Fälle zu erwähnen, in welchen Glaucom zum Ausbruch kam in aphakischen Augen, bei denen Cataracta senilis mit Iridectomie extrahirt worden war.

In einigen Fällen entwickelt sich eine eigenthümliche Narbenbildung an der Operationsstelle, welche v. Graefe[1]) als cystoide Vernarbung bezeichnet hat. Die Wundränder weichen von einander zurück, über den Wundspalt ziehen sich einzelne ziemlich derbe Narbenstränge, zwischen welchen eine dünnhäutige, durchsichtige, ectatische Substanz den Abschluss bildet. Diese eigenthümliche Form der Vernarbung scheint bedingt zu sein durch eine zu periphere Schnittführung in der Sclera — ich habe sie seit vielen Jahren nicht mehr zu sehen bekommen.

Ein ganz eigenthümlicher bösartiger Verlauf kommt vor in den Fällen, welche man als Glaucoma malignum bezeichnet. Bei ganz normalem Operationsverlauf treten nach einigen Stunden Schmerzen auf, das Auge röthet sich und thränt, die vordere Kammer ist leer, die Linse in das Pupillargebiet hineingepresst, das Auge so hart wie vor der Operation oder noch härter, die Cornea trübt sich ganz wie bei acutem Glaucom, und das Sehvermögen geht vollständig verloren. Bis zum völligen Ablauf der Entzündungserscheinungen pflegen ein bis zwei Monate zu vergehen, aber auch dann füllt sich die vordere Kammer nicht oder nur unvollständig wieder an. Fast alle Fälle, in welchen ich diesen ebenso interessanten als betrübenden Vorgang bisher zu beobachten Gelegenheit hatte, betrafen das weibliche Geschlecht, in allen entwickelte sich Glaucom, mit geringen entzündlichen Erscheinungen aber deutlicher Drucksteigerung zuerst auf einem Auge, während das andere noch ganz gesund war; der Beginn fiel in den Anfang der klimacterischen Jahre oder früher.

Jedenfalls liegt dem Glaucoma malignum eine eigenthümliche Beanlagung des Auges zu Grunde, denn in allen bisher beiderseitig operirten Fällen zeigte sich auch beiderseits der maligne Verlauf. Vor der Operation lässt sich Glaucoma malignum nicht erkennen, es ergiebt sich daher die Regel bei beiderseitigem Glaucom (ohne heftige

[1]) v. Graefe's Archiv. Bd. VIII. S. 263.

Entzündungserscheinungen) nicht beide Augen zugleich zu operiren, sondern erst das schlechtere, auch wenn es bereits völlig erblindet ist. Wodurch der bösartige Heilungs-Verlauf bedingt wird, ist zur Zeit unerklärlich; es ist nicht die Entleerung der vorderen Kammer, denn in einigen von mir operirten Fällen[1]) hatte ich wenige Tage vor der Iridectomie die Punction der vorderen Kammer ausgeführt mit normalem Heilungsverlauf, während nach der Iridectomie der maligne Verlauf eintrat. Es ist aber auch nicht die Iridectomie, was den malignen Verlauf veranlasst, denn in einem Fall, in welchem ich am rechten Auge Glaucoma malignum beobachtet hatte, trat 17 Jahre später auch auf dem linken Auge Glaucom auf mit geringen entzündlichen Erscheinungen. Die Iridectomie war natürlich contraindicirt, weshalb ich kurz vor der unausbleiblichen völligen Erblindung, um noch einen Versuch zu wagen, die Sclerotomie ausführte — mit demselben malignen Heilungsverlauf.

Die Hypothese, dass der maligne Verlauf bedingt sei durch das Ausbleiben der Füllung der vorderen Kammer, ist ganz unhaltbar, denn nicht selten sieht man in Fällen von Glaucom, in welchen Drucksteigerung lange Zeit bestanden hat, nach der Iridectomie die vordere Kammer lange Zeit (8—12 Tage) leer bleiben, ohne dass irgend welche schädlichen Folgen daraus hervorgehen.

Zu den seltneren Formen von Glaucom gehört zunächst der Hydrophthalmus congenitus s. S. 294, (allerdings ist der Zustand nicht immer congenital), welcher, wie Horner zuerst feststellte, gewöhnlich durch Sehnervenexcavation zur Erblindung führt. Schon in den frühesten Stadien des Hydrophthalmus, im ersten Kindesalter, habe ich das anfallsweise Auftreten und Wiederverschwinden von Drucksteigerung, pericornealer Injection und Hornhauttrübung beobachtet. Auch in einigen mir vorgekommenen Fällen, in welchen sich in einem Alter von 5 bis 16 Jahren Glaucom entwickelt hatte, habe ich eine auffällige Ausdehnung der Sclera im Umfang der Hornhaut beobachtet. Das einzige Mittel, Erblindung zu verhüten, ist bei Hydrophthalmus wie bei Glaucom überhaupt die Iridectomie. Die Technik der Operation ist hierbei schwieriger als sonst; vor allem muss der Fehler einer zu peripheren Schnittführung vermieden werden; der Schnitt wird am besten mit dem Lanzenmesser an der centralen Grenze des Limbus corneae geführt. Der unmittelbare

---

[1]) Arch. f. Augenheilkunde (Knapp u. Schweigger). Bd. XXIII. S. 243 und 261.

Heilungsverlauf war in den von mir operirten Fällen bis auf wenige Ausnahmen normal. Die Befürchtung einer intraocularen Blutung nach der Iridectomie ist nicht ganz unbegründet, jedenfalls aber eine grosse Seltenheit.

Als Glaucoma secundarium werden diejenigen Fälle bezeichnet, in welchen Glaucom auftritt in Folge anderer Erkrankungen. Hauptsächlich ist hier zu nennen Glaucom nach Netzhautblutungen (Glaucoma hämorrhagicum), ferner in Folge von ringförmiger Verwachsung des Pupillarrandes mit Vortreibung der Irisperipherie, ferner intraoculare Tumoren, auch Staphyloma partiale und traumatische Luxation der Linse werden als Ursachen secundären Glaucoms genannt. In anderen Fällen dagegen ist das Vorkommen von Glaucom zusammen mit anderen Augenleiden lediglich als zufällige Complication zu betrachten, z. B. Glaucom zusammen mit Cataracta senilis oder in aphakischen Augen. Der Nachweis, dass es sich um ein wirkliches secundäres Glaucom handelt, wird nur geliefert durch die Häufigkeit des Vorkommens. Verhältnissmässig am häufigsten ist das secundäre Glaucoma hämorrhagicum. Die Netzhautblutungen unterscheiden sich in nichts von den sonst vorkommenden, sie mögen klein und wenig zahlreich oder gross und massenhaft sein, das Sehvermögen mag mehr oder weniger darunter leiden, nichts lässt im äusseren Aussehen oder in der Spannung des Auges voraussehen, dass einen bis zwei Monate später Glaucom eintreten wird. Immer tritt das hämorrhagische Glaucom mit rascher Drucksteigerung und entzündlichen Erscheinungen auf und ebensowenig wie man es den Netzhautblutungen ansehen kann, dass sie von Glaucom gefolgt sein werden, ebensowenig verrathen die glaucomatösen Erscheinungen ihren hämorrhagischen Ursprung; wenn wegen Hornhauttrübung die Augenspiegeluntersuchung unmöglich ist, fehlt jedes Kennzeichen für diese Complication. Die wichtigste Frage in diesen Fällen ist die, in wie weit das Sehvermögen schon vor dem Glaucom durch die Netzhautblutungen gefährdet war, denn durch die Glaucom-Operation lässt sich natürlich im besten Fall nur das wiederherstellen, was noch vorhanden war; ist aber ein brauchbares Sehvermögen vorhanden, so soll man auch den Versuch machen, es zu erhalten, denn die Iridectomie steht bei hämorrhagischem Glaucom in einem unverdient schlechten Ruf; es sind mir mehrere Fälle vorgekommen, in welchen eine rechtzeitige Operation noch ein Sehvermögen hätte erhalten können, und die unglücklichen Ausgänge der Iridectomie beziehen sich meistens auf Fälle, in denen das Sehvermögen bereits verloren war. Es kann

geschehen, dass die Iridectomie überhaupt wirkungslos bleibt, in sehr seltenen Fällen tritt nach der Iridectomie eine grosse intraoculare Blutung ein, welche die Linse bei Seite schiebt und den Glaskörper zur Wunde herausdrängt. Ist das Sehvermögen bereits unrettbar verloren und eine Operation durch die Schmerzen indicirt, so kann die Frage vorliegen, ob die Resection des Opticus auszuführen sei, bietet aber die Iridectomie nach Aussicht auf Erhaltung des Sehvermögens, so muss sie auch ausgeführt werden

Ringförmige Verwachsung des Pupillarrandes und Vortreibung der Iris-Peripherie hat nicht nothwendig Glaucom zur Folge; so viel ich bisher gesehen habe, ist Glaucom besonders dann zu befürchten, wenn bei noch bestehender Iritis Pupillarabschluss und Vortreibung der Irisperipherie eintritt; kommt dagegen Pupillarverschluss und Vortreibung der Irisperipherie langsam und ohne sichtbare Entzündung zu Stande, so bleibt Glaucom wenigstens anfänglich aus, wenn man auch selbstverständlich in solchen Fällen die Iridectomie baldmöglichst prophylaktisch ausführen wird.

Von den intraocularen Tumoren sind es besonders die Choroidalsarcome, welche in den späteren Stadien und bei älteren Personen secundäres Glaucom veranlassen. Auch bei ectatische Hornhautnarben, mit welchen die Iris verwachsen ist (Staphyloma partiale), kann Druckexcavation zur Erblindung führen, doch ist dies nur sehr selten der Fall, und dasselbe gilt von der traumatischen Linsenluxation.

Für die Aetiologie des Glaucoms ist zunächst das Lebensalter von Einfluss; im allgemeinen nimmt die Häufigkeit des Glaucoms mit den Jahren zu. Von entschiedenem Einfluss ist der Brechzustand. Bei Myopie ist Glaucom selten, in der Mehrzahl der Fälle ist Hypermetropie vorhanden. Man darf annehmen, dass in myopischen Augen eine etwa eintretende Drucksteigerung durch die Nachgiebigkeit der verdünnten Sclera ausgeglichen werden kann, während in emmetropischen und hypermetropischen Augen die durch die Drucksteigerung bedingte Dehnung der Sclera sehr bald die Elasticitäts-Grenze derselben erreicht. Dass Rigidität der Sclera, wie sie im höheren Alter so häufig vorkommt, das Auftreten von Glaucom begünstigt, ist sehr wahrscheinlich. Auch Erblichkeit spielt in der Aetiologie des Glaucoms eine erhebliche Rolle; das Auftreten glaucomatöser Drucksteigerung wird begünstigt durch Gemüthsbewegung und Schlaflosigkeit. Fast allen Augenärzten mögen Fälle vorgekommen sein, in denen Glaucom bald nach der Einträuflung von Atropin (oder irgend eines Mydriaticum, selbst Cocain) zum Ausbruch kam. Versuche, welche

ich in Fällen mit häufig eintretender leichter Drucksteigerung nebst entzündlichen Erscheinungen (sog. Prodromalstadium) anstellte, ergaben, dass in diesen Fällen der Anfall sich durch Atropin nicht hervorrufen liess.

In Bezug auf die Theorie des Glaucoms stehen zwei Ansichten sich gegenüber, die Secretions- und die Retentions-Theorie. Die letztere stützt sich auf die von Leber[1]) an enucleirten Thieraugen nachgewiesene Filtration aus dem Kammerwinkel, welche aber unzweifelhaft grösstentheils eine Leichenerscheinung ist, denn die Verhältnisse im enucleirten Auge sind ganz andere als während des Lebens. Im enucleirten Auge steht dem Druck in der vorderen Kammer nirgends ein hydrostatischer Druck gegenüber, im lebenden Auge kommt zunächst der Blutdruck in den Gefässen des Kammerwinkels in Betracht.

Dass bei Glaucom durch Vermehrung des Glaskörpervolums die Linse nach vorn gedrängt, die vordere Kammer verengt und die Irisperipherie an die Hornhaut angedrückt wird, ist eine altbekannte Thatsache, und wenn in diesem Zustand entzündliche Erscheinungen lange bestehen bleiben, so ist es nicht zu verwundern, dass schliesslich Verwachsungen zwischen Irisperipherie und Hornhaut zu Stande kommen. Der von Kniess[2]) gelieferte Nachweis der Häufigkeit dieser Verwachsungen ist aber kein Beweis dafür, dass hierin die Ursache des Glaucom zu suchen sei, da hinreichende Beweise dafür vorliegen, dass diese Verwachsungen vorhanden sein können ohne Glaucom, und fehlen bei Glaucom[3]). Auch die klinische Beobachtung liefert Beweise genug. Es kann z. B. bei Keratitis interstitialis die vordere Kammer so eng werden, dass einzelne kleine Verwachsungen zwischen Iris und Hornhaut zu Stande kommen, wobei Verschluss des Kammerwinkels doch kaum fehlen kann, und doch ist dabei jedenfalls keine Drucksteigerung, eher Herabsetzung des Druckes vorhanden. Ferner stehen mit der Ansicht, dass die Verwachsungen im Kammerwinkel die Ursache des Glaucoms sei, die so häufigen Erscheinungen des sog. Prodromalstadiums in Widerspruch. Wenn ein deutlicher Glaucom-Anfall plötzlich eintritt und nach einigen Stunden ganz von selbst und ohne irgend eine Spur zu hinterlassen

---

[1]) v. Graefe's Arch. Bd. XIX. 2. S. 87.

[2]) v. Graefe's Arch. Bd. XXII. 3. und Bd. XXXIII. 2.

[3]) H. Pagenstecher: Ophthalmolog. Gesellschaft zu Heidelberg. 1877. — Schnabel: Arch. f. Augenheilkunde. Bd. VI. 1. und Bd. VII. 1.

wieder verschwindet — wie verträgt sich das mit der Retentions-Theorie? Eine Retention der Augenflüssigkeiten durch verhinderten Abfluss aus dem Kammerwinkel müsste doch zunächst auch eine Stauung, eine stärkere Füllung und Vertiefung der vorderen Kammer zur Folge haben, was bei Glaucom nicht beobachtet wird.

Die schon von v. Graefe und Donders vertretene Secretions-Theorie fasst das Glaucom auf als eine Secretions-Neurose, welche eine stärkere Abscheidung von Glaskörperflüssigkeit zur Folge hat, und deren Sitz mit Wahrscheinlichkeit in den Ciliarkörper verlegt werden kann, und steht in Uebereinstimmung mit den gewöhnlichen Erscheinungen des Glaucoms.

Amblyopie und Amaurose.

Unter dieser Bezeichnung fassen wir diejenigen Sehstörungen zusammen, welche weder in Refractions- oder Accommodationsanomalien, noch in ophthalmoscopisch nachweisbaren Veränderungen ihren Grund haben.

Die Sehprüfung bei Amblyopien erfordert daher zunächst die Feststellung des Refractionszustandes, des Accommodationsvermögens und der Sehschärfe. Eine genaue Ermittelung der Refraction wird aber eben durch die Herabsetzung der Sehschärfe erschwert, und die Erkenntniss des Brechzustandes mittelst des Augenspiegels giebt daher grade in diesen Fällen häufig sehr werthvolle diagnostische Anhaltspunkte.

Dass in vielen Fällen von Amblyopie auch die Accommodation leidet, folgt daraus, dass beim Sehen in der Nähe, d. h. beim Lesen von Schriftproben, häufig durch mässig starke Convexgläser ein deutlicheres Erkennen erreicht wird, welches sich nicht aus der Vergrösserung erklären lässt. Eine genaue Bestimmung des Nahepunktes wird natürlich durch die Herabsetzung der Sehschärfe noch mehr erschwert, als die Feststellung der Refraction.

Bei der Bestimmung der Sehschärfe endlich ist es wünschenswerth, möglichst vielseitige Methoden in Anwendung zu bringen. Wenn wir uns ein Urtheil über die Gebrauchsfähigkeit des Auges bilden wollen, so kommt es nicht nur darauf an, das Minimum des Sehwinkels zu erfahren, unter welchem einzelne Buchstaben noch erkannt werden, sondern es ist auch auf die Geläufigkeit, mit welcher Druckschriften verschiedener Grösse noch gelesen werden, Gewicht zu legen.

Von grösster Bedeutung ist ferner die Untersuchung des Gesichtsfeldes. Die einfachste Methode, um über die Ausdehnung des Gesichtsfeldes und die Schärfe des indirecten Sehens ein Urtheil zu gewinnen ist

folgende: Der Beobachter stellt sein Auge in dieselbe Horizontalebene ein mit dem Auge des Kranken, und während der Patient das eine Auge, natürlich bei Verschluss des anderen, auf das Gesicht des Beobachters richtet, untersucht man, ob überall an der Peripherie des Gesichtsfeldes noch Finger gezählt oder wenigstens noch die Bewegung der Hand gesehen wird. Man hat dabei zugleich den Vortheil, die richtige Fixation des untersuchten Auges fortwährend überwachen zu können, was bei der Neigung des Patienten die Sehaxe auf das Object zu richten, von Wichtigkeit ist.

Das ursprüngliche Verfahren Gesichtsfeld-Zeichnungen aufzunehmen war die Projection auf eine ebene Fläche. Man benutzt eine aufrechtstehende Tafel, auf welcher ein grosses Papier von dunkler, gewöhnlich blauer Farbe befestigt, und mit einem deutlichen Fixationszeichen versehen ist. Es wird nun das eine Auge geschlossen, das andere dem Fixationszeichen gerade gegenüber gestellt, und ein passendes Object, z. B ein an einen dunkeln Stiel befestigtes Stück Kreide oder eine mit einem langen dünnen Stift versehene kleine weisse Kugel vom Centrum des Gesichtsfeldes aus nach der Peripherie oder in umgekehrter Richtung bewegt. Die Grenze der Gesichtsfeldperipherie, an welcher kleine Bewegungen des Objectes gerade noch wahrgenommen werden, wird nun auf dem Papier bezeichnet. Sind auf diese Weise zahlreiche Grenzpunkte des indirecten Sehens bestimmt, so giebt ihre Vereinigung die Zeichnung des Gesichtsfeldes.

Diese Methode ist ganz genügend für Defecte, welche sich bis in die Nähe des Fixirpunktes erstrecken, aber unzureichend, wenn es sich darum handelt, die Functionsfähigkeit an der Peripherie der Retina zu bestimmen. Befindet sich z. B. die Tafel, auf welche wir das Gesichtsfeld zeichnen wollen, 30 Cm. vom Auge entfernt, so wird für einen 45° vom Centrum der Macula lutea entfernten Retinalpunkt der entsprechende Projectionspunkt auf der Tafel etwa 30 Cm. vom Fixirpunkt entfernt liegen, und um das Gesichtsfeld bis zum 75. Breitengrad der Retina zu zeichnen, müsste die Tafel mehr als 2 Meter in jedem Durchmesser gross sein.

Diese Schwierigkeiten sind sofort beseitigt, wenn man, wie Förster[1]) zuerst angegeben hat, das Gesichtsfeld auf eine Halbkugel statt auf eine ebene Fläche projicirt. Die zu diesem Zweck construirten Instrumente werden als Perimeter bezeichnet und sind für eine genaue Untersuchung der Peripherie des Gesichtsfeldes ganz unent-

[1]) Klin. Monatsblätter. 1869. S. 412.

behrlich Als Probe-Object für das excentrische Sehen benutzt man ein auf schwarzer Grundlage befindliches weisses Stück Papier von 5—10 Quadratmm. Grösse oder bei Prüfung des Farbensinns, farbige Papiere. Man darf dabei nur nicht vergessen, dass die Untersuchung nur ergiebt, ob das kleine am Perimeterbogen bewegte Papierstück noch gesehen wird, ein perimetrischer Gesichtsfeld-Defect bedeutet daher noch keineswegs Verlust des excentrischen Sehens überhaupt; im perimetrischen Gesichtsfeld-Defect können sehr wohl noch Finger gezählt, oder die Bewegung der Hand gesehen werden. Uebrigens sind die perimetrischen Gesichtsfeld-Zeichnungen häufig nur Verzeichnungen ungenauer Angaben der Patienten, denn für an sich schwache und zweifelhafte Sinnesempfindungen kann man keine genauen Angaben erwarten.

In erster Linie dürfte eine Art von Amblyopie zu erwähnen sein, welchem an als Amblyopia congenita bezeichnet, und welche dadurch charakterisirt ist, dass ohne irgend welche äusserlich oder ophthalmoskopisch sichtbare Anomalien und bei freiem Gesichtsfeld, eine mehr oder weniger beträchtliche Herabsetzung der Sehschärfe als angeborenes und völlig stationäres Leiden auftritt. Jene Fälle von angeborener Amblyopie oder Amaurose, welche mit abnormer Kleinheit des Auges verbunden sind, oder auf Pigmentirung der Retina beruhen, wenn dieselbe auch erst im Verlauf der ersten Lebensjahre hervortritt, gehören demnach nicht hierher.

Diese Form von Amblyopie kann auf beiden Augen zugleich ebensowohl als auf einem Auge allein vorkommen. Geringe Grade derselben, etwa mit einer Sehschärfe von $^1/_3$ bis $^1/_7$ finden sich beiderseits häufig bei höheren Graden von Hypermetropie und bei Meridianasymmetrie, seltener bei Emmetropie oder Myopie. Die höchsten Grade kommen auf beiden Augen zugleich nur sehr selten vor, nicht selten dagegen treten sie einseitig auf. Bei freiem Gesichtsfeld und völlig normalem Augenhintergrund werden dann oft nur noch Finger in kurzer Entfernung gezählt, und dieser Zustand bleibt lebenslänglich bestehen. Häufig ist auch die Fixation unsicher und geschieht mit nach innen abweichender Sehaxe, d. h. mit Benutzung einer seitlich, gewöhnlich medial von der Fovea centarlis gelegenen Netzhautstelle.

Man hat diese Fälle, wenn gleichzeitig Schielen vorhanden ist, als Folge desselben aufgefasst und als Amblyopia ex anopsia bezeichnet. Die Gründe, welche gegen diese Ansicht sprechen, sind S. 135 bereits auseinander gesetzt worden. Auch ohne Schielen

kommen hohe Grade dieser Amblyopie als einseitiges Leiden vor, und da dies nun auch bei Augen geschieht, welche mit Hornhautflecken u. s. w. behaftet sind, so hat man auch in diesen Fällen die Schwachsichtigkeit aus Nichtgebrauch erklären zu können geglaubt. Das Vorkommen dieser Amblyopie an Augen, welche gleichzeitig mit Hornhauttrübungen behaftet sind, beweist nichts, denn es liegt kein Grund vor, weshalb Augen, die an Amblyopia congenita leiden, nicht auch von Keratitis sollten befallen werden können; und überhaupt in keinem Fall ist bisher der Nachweis geliefert worden, dass ein Auge mit guter Sehschärfe durch Nichtgebrauch schwachsichtig geworden sei, d. h. das Vorkommen einer wirklichen Amblyopie durch Nichtgebrauch ist überhaupt nicht erwiesen, sondern eine willkürliche Annahme.

Als »farbenblind« bezeichnet man jene Individuen, deren Farbenempfindungen beschränktere sind als die gewöhnlichen.

Für die Diagnose der angeborenen Farbenblindheit ist zunächst zu berücksichtigen, dass man niemals nach dem Namen fragen darf, mit welchem eine vorliegende Farbe bezeichnet wird. Denn die Farbenblinden befinden sich in der Lage, die Namen, welche für die Empfindungen des normalen Auges gebraucht werden, auf ihre Empfindungen anwenden zu müssen, welche jedenfalls ganz anderer Art sind. Schon Seebeck[1]) hat dies auseinander gesetzt und Farbenblinde in der Weise untersucht, dass er ihnen eine Auswahl gefärbter Papiere oder Proben von Stickwolle vorlegte mit der Aufgabe, die ihnen gleich erscheinenden Farben zusammenzulegen; Helmholtz hat in seiner physiologischen Optik über die Seebeck'schen Untersuchungen ausführlich berichtet, und doch ist man in Deutschland bereitwilligst darauf eingegangen, die Seebeck'sche Methode auf den Namen Holmgren umzutaufen. Holmgren's »neue Methode« besteht lediglich darin, dass man aus dem Seebeck'schen Wollenbündel zuerst eine grüne Farbe herausnimmt und den zu Untersuchenden auffordert, die ihm gleich erscheinenden Farben dazu zu legen. Nachher wird nöthigenfalls mit einer Purpurfarbe ebenso verfahren.

Die meisten Farbenblinden sehen im Spectrum nur zwei Farben, welche sie gewöhnlich Blau und gelb nennen. Zum letzteren rechnen sie das ganze Roth, Orange, Gelb und Grün, die grünblauen Töne nennen sie grau, den Rest blau. Das äusserste Roth, wenn es licht-

[1]) Poggendorf's Annalen. 1837.

schwach ist, sehen sie gar nicht, wohl aber, wenn es intensiv ist.[1]) Dasselbe, wie vom Spectrum überhaupt, gilt natürlich auch von den Spectral-Linien, welche man darin aufleuchten lassen kann, sie werden eben auch als gelb oder als blau bezeichnet.

Neben den objectiven Farben kann man auch die durch dieselben inducirten Contrast-Empfindungen berücksichtigen. Hierher gehören die Versuche mit farbigen Schatten, welche man erhält, wenn man auf einen weissen, gleichzeitig durch eine weisse und eine farbige Lichtquelle beleuchteten Hintergrund die Schatten eines dicht davor gehaltenen Körpers fallen lässt. Der eine Schatten besitzt die Farbe der farbigen Lichtquelle, der andere erscheint in der inducirten Contrastfarbe.

Einfacher ist der von H. Meyer angegebene Seidenpapier-Versuch. Ein farbiges Stück Papier bedeckt man mit einem genau ebenso grossen Stück weissen Seidenpapier und legt zwischen beide ein Stückchen graues Papier oder auch einen grauen Gummiring; durch das Seidenpapier schimmert die Grundfarbe hindurch, das aufgelegte Grau erscheint in der inducirten Contrastfarbe. Endlich gehört hierher der Spiegelversuch von Rogana Scina[2]).

Bei allen diesen Versuchen kann man dem Farbenblinden die Aufgabe stellen, die Farben, die er sieht, durch Wollproben, farbige Papiere oder Pulver u. s. w. nachzulegen.

Die pseudoisochromatischen Proben[3]) endlich haben den Zweck, Farbenblindheit zu entdecken durch die Zusammenstellung verschiedener Farben, welche dem Farbenblinden als gleich erscheinen. Der Farbenblinde wird eben farbige Linien (Zeichen, Ziffern, Buchstaben u. s. w.) auf einem andersfarbigen Grunde nicht erkennen, wenn die Farben der Linien (u. s. w.) und des Grundes pseudoisochromatisch (d. h. für den Farbenblinden gleichfarbig) und ausserdem gleich hell sind, auch sonst weiter keine besonderen Kennzeichen an sich tragen.

Zu den Störungen des Farbensinns gehört auch das gelegentlich und vorübergehend auftretende Farbensehen. Alle Gegenstände erscheinen in einem rothen, blauen oder gelben Ton (Erythropsie, Kyanopsie, Xanthopsie). Am häufigsten wurde Rothsehen nach Staar-Operation beobachtet. Auch das bei Icterus manchmal vorkommende

---

[1]) Helmholtz, Physiol. Op. S. 294.

[2]) Vergl. diesen und die übrigen in Helmholtz physiol. Optik. § 24.

[3]) Stilling, Pseudo-isochromatische Tafeln für die Prüfung des Farbensinns.

Gelbsehen ist seit lange bekannt. Wahrscheinlich können diesen subjectiven Farbenempfindungen verschiedene Ursachen zu Grunde liegen; in manchen Fällen lässt sich die Ursache im Sehcentrum suchen.

Zu den Sehstörungen, welche ganz unabhängig von ophthalmoskopisch nachweisbaren Veränderungen auftreten, gehört ferner diejenige Form der Hemeralopie, welche als acut entwickelter Krankheitsprocess vorkommt.

Die wesentlichen Symptome der Krankheit beruhen darauf, dass nur bei heller Beleuchtung gut gesehen wird, während Netzhautbilder von geringer Lichtintensität nicht mehr wahrgenommen werden.

Das Gesichtsfeld, bei vollem Tageslicht untersucht, ist gewöhnlich frei; bei verminderter Lichtintensität tritt eine unverhältnissmässige Abschwächung sowohl des centralen als des excentrischen Sehens ein, so dass meistens das Gesichtsfeld um so enger wird, je schwächer die Beleuchtung.

Man hat diesen Zustand als Torpor retinae bezeichnet, womit ausgedrückt werden sollte, dass die Retina nur noch auf starke, nicht mehr auf schwache Lichtreize reagire, aber es handelt sich im wesentlichen um etwas ganz anderes, nämlich um eine sehr verlangsamte Adaption der Retina. Auch ein Normalsichtiger, welcher plötzlich aus dem Hellen ins Dunkle kommt erkennt anfänglich nichts und braucht eine gewisse Zeit, bis seine Retina sich der verminderten Lichtintensität angepasst hat. Bei Hemeralopie verlangt diese Adaption der Retina eine erheblich längere Zeit. So z. B. beobachtete Gouvea[1]) bei der damals auf den brasilianischen Fazenden epidemisch auftretenden Hemeralopie der Sclaven, dass dieselben Patienten, welche nach Sonnenuntergang nicht mehr sehen konnten, Morgens, wo die Arbeit schon frühzeitig vor Sonnenaufgang aufgenommen wird, nicht über schlechtes Sehen zu klagen hatten, obwohl dann die Helligkeit noch viel geringer ist, als Abends nach Sonnenuntergang. Diese Thatsache hat eine practische Wichtigkeit für Fälle, in denen der Verdacht vorliegt, dass in Kasernen u. s. w. Hemeralopie simulirt wird. Hat sich ein Hemeralop genügend lange Zeit im Dunkeln befunden, so kann er sehr wohl, ohne Simulant zu sein, ebensogut sehen wie ein Gesunder bei derselben Beleuchtung.

Sobald die Beleuchtung so weit gesunken ist, dass die Sensibilität

[1]) v. Graefe's Archiv. Bd. XXIX. 1. S. 183.

der Retina erheblich abnimmt, pflegen sich auch die Pupillen stark zu erweitern. Die Hemeralopie ist also nicht, wie man früher annahm, abhängig von der Tageszeit. Die scheinbare Periodicität der Krankheit hat ihren Grund lediglich im regelmässigen Eintreten der nächtlichen Dunkelheit, und der ganze Symptomencomplex lässt sich genau in derselben Weise und zu jeder Tageszeit herstellen, sobald man durch Verdunklungsvorrichtungen die Beleuchtung herabsetzt.

Die hier in Rede stehende Form von Hemeralopie pflegt epidemisch aufzutreten, wenn Schädlichkeiten, bei denen schlechte Ernährungszustände eine erhebliche Rolle spielen, auf eine grössere Anzahl von Individuen einwirken, z. B. in Kasernen, Gefängnissen, auf Schiffen, in Schulpensionaten, und z. B. in Russland während der Fastenzeit, aber nur bei den Anhängern der griechischen Confession, welche die Fasten streng beobachten. Häufig ist in diesen Fällen die S. 283 erwähnte Xerose der Conjunctiva vorhanden.

Selten kommt diese Form von Hemeralopie sporadisch vor, aber auch in solchen vereinzelten Fällen habe ich Xerose der Conjunctiva dabei vorgefunden.

Eine durch ihre klinischen Eigenthümlichkeiten wohl charakterisirte Form der Amblyopie stellt eine Sehstörung dar, welche gewöhnlich als Anästhesie der Retina bezeichnet wird. Sie steht manchmal in Verbindung mit anderen nervösen Leiden, mit Hysterie, traumatischer Neurose, Anästhesie oder Hyperästhesie der sensibeln Hautnerven, oder mit Krampfzuständen, manchmal auch Lähmung einzelner motorischer Nerven; aber auch bei ganz gesunden Individuen kommt sie vor. Am häufigsten befällt sie Weiber und Kinder. In manchen Fällen, besonders bei einseitiger Erkrankung, werden auch traumatische Veranlassungen, Contusionen des Auges u. s. w. oder Reflexreizungen (z. B. durch cariöse Zähne) angegeben. Die wesentlichsten Charaktere dieser Krankheitsform sind folgende:

Die centrale Sehschärfe zeigt sich in der Regel nur mässig herabgesetzt (selten wird sie geringer als $^1/_4$ der normalen) doch kann ausnahmsweise ein sehr erheblicher Verfall der centralen Sehschärfe vorkommen.

Die wesentlichste Erscheinung ist eine Einengung des Gesichtsfeldes meistens in Form einer concentrischen Beschränkung, manchmal mit auffallenden Schwankungen in der Gestalt derselben; auch zeigt häufig das Gesichtsfeld, wenn man es mehrmals untersucht, Verschiedenheiten in seiner Ausdehnung. Häufig ist es der Fall, dass

die einzelnen Angaben der Patienten sich widersprechen, ohne dass deshalb Simulation vorliegt. Bei der Sehprüfung findet man gar nicht selten, dass solche Kranke durch jedes beliebige Stück Glas, z. B ein schwaches Prisma u. s. w., kleinere Probebuchstaben erkennen als vorher mit blossem Auge. Ebenso kommt es vor, dass bei der Gesichtsfeld-Prüfung nur ein ganz enges, beinahe auf den Fixirpunkt beschränktes Gesichtsfeld angegeben wird, während die freie Orientirung, beim Gehen auf der Strasse u. s. w. durchaus nicht beeinträchtigt ist — wer wirklich ein so enges Gesichtsfeld hat, kann selbst bei voller centraler Sehschärfe sich nur sehr mühsam orientiren. Oder es wird ein und dieselbe Stelle des Gesichtsfeldes bald als fehlend, bald als vorhanden angegeben.

Hyperästhesie der Retina ist gewöhnlich nicht vorhanden, ausnahmsweise kommt sie vor und kann, besonders bei Hysterischen, einen hohen Grad erreichen.

Fast immer tritt die Krankheit doppelseitig auf, wenn auch in verschiedenem Grade, ausnahmsweise kommt sie auch einseitig vor.

Der Sehnerv bleibt auch bei langem Bestande des Uebels unverändert normal.

Die Entwicklung der Sehstörung erfolgt manchmal ziemlich schnell im Verlaufe einiger Tage, in anderen Fällen sieht man Wochenlang asthenopische Beschwerden vorausgehen, schnelle Ermüdung der Augen beim Arbeiten bei noch guter oder nur sehr wenig herabgesetzter Sehschärfe, während erst ganz allmälig die Schwachsichtigkeit und die Verengerung des Gesichtsfeldes sich bemerklich machen. Gesichtsfeldverengerung und Herabsetzung der Sehschärfe stehen übrigens keineswegs in einem entsprechenden Verhältniss. Ich habe wiederholt bei fast völliger Wiederherstellung der centralen Sehschärfe noch sehr beträchtliche Gesichtsfeldverengerung vorgefunden.

Die Prognose ist günstig. Manchmal gelingt die Heilung im Verlauf einiger Wochen, in anderen Fällen aber dauert es Monate lang, selbst länger als ein Jahr, ehe Sehschärfe und Gesichtsfeld wieder normal geworden sind. Uebergang in Erblindung kommt nicht vor.

Für die Behandlung empfahl v. Graefe hauptsächlich Dunkel-Kuren und Zinc. lact. (0,1 bis 0,3 pro die). Doch habe ich weder hiervon noch von den vielgerühmten Strychnininjectionen überzeugende Erfolge beobachtet. Die meisten Fälle heilen, auch ohne dass man eine specifische Einwirkung auf das Auge auch nur versucht, durch eine dem Allgemeinzustand entsprechende Behandlung; gewöhnlich

handelt es sich eben um auch sonst nicht ganz gesunde Individuen Bei einseitigen, traumatischen durch Contusion der Umgebung des Auges veranlassten Formen habe ich einigemal bei der Anwendung des inducirten Stromes auf die Umgebung des Auges rasche Besserung gesehen. Selbstverständlich muss während der Kur jede anstrengende Beschäftigung der Augen streng vermieden werden.

Die Benennung dieser Form von Schwachsichtigkeit als Anästhesia retinae ist nicht gerade bezeichnend; für viele andere Formen von Schwachsichtigkeit würde dieser Name viel besser passen.

Alle Erscheinungen dieser Erkrankungen beweisen, dass die Ursache der Sehstörung nicht in der Retina oder im Sehnerven zu suchen ist, sondern im Central-Organ. Der Uebergang der Sinneseindrücke in das Bewusstsein ist gestört, und diese Leitungshemmung steht stets noch unter dem Einfluss physischer Vorgänge.

Es ist bei dieser Gelegenheit noch beizubringen, dass eine reine Hyperaesthesia retinae, d. h. ohne Beschränkung der centralen oder peripherischen Sehschärfe, ebenfalls zur Beobachtung kommt und lange fortbestehen kann, ohne jemals zu Schwachsichtigkeit oder Verengerung des Gesichtsfeldes zu führen. Manchmal ist mit dieser Hyperästhesie der Retina auch eine grosse Empfindlichkeit für Nachbilder und lange Dauer derselben verbunden, sowie subjective Licht- und Farbenerscheinungen.

Eine eigenthümliche Form von Hyperästhesie der Retina ist die sog. Schneeblindheit — eine Folge von Ueberblendung durch sonnenbeglänzte Schneeflächen bei ungenügendem Schutz des Auges. Gleichzeitig ist starker Reizzustand, Blepharospasmus und Hyperämie der Conjunctiva vorhanden [1]).

Widmark [2]) hat den Nachweis geliefert, dass diese Erscheinungen wesentlich durch die Wirkung der ultravioletten Strahlen verursacht werden.

Eine besondere Erwähnung verdienen die hemiopischen Gesichtsfeld-Defecte. Als Hemiopie in der genaueren Bedeutung des Wortes sind nur diejenigen Fälle zu bezeichnen, in welchen auf beiden Augen dieselbe Seite des Gesichtsfeldes, also beiderseits die rechte oder linke Hälfte beeinträchtigt wird. Der Defect kann die

[1]) Reich, v. Graefe's Archiv. Bd. XXVI. 3. S. 135.

[2]) Verhandlungen des internationalen med. Congresses zu Berlin 1890.

ganze Gesichtsfeldhälfte oder nur einen beiderseits übereinstimmenden Theil derselben einnehmen.

Diese gleichseitige Hemiopie ist immer auf Erkrankungen zu beziehen, welche die Ursprünge der Sehnervenfasern in der einen Grosshirnhemisphäre oder auch den einen Tractus opticus vor seinem Eintritt in das Chiasma betreffen. Zahlreiche physiologische und pathologische Erfahrungen sprechen dafür, dass im Chiasma eine Durchkreuzung (Semidecussation) der beiden Tractus optici in der Weise stattfindet, dass z. B. der rechte Tractus opticus das temporale Bereich der rechten Netzhaut und das mediale der linken versieht; eine Leitungsunterbrechung in demselben würde demnach einen Ausfall beider linken Gesichtsfeldhälften zur Folge haben.

In denjenigen Fällen, in welchen die eine Gesichtsfeld-Hälfte vollständig fehlt, pflegt der Defect nicht mitten durch den Fixirpunkt hindurch zu gehen, sondern demselben auszuweichen. Dass hierfür eine besondere Einrichtung im Centralorgan zu Grunde liegt, wird bewiesen durch die sehr seltenen Fälle beiderseitiger Hemiopie. Nur drei solcher Beobachtungen[1]) liegen vor; in diesen Fällen war zuerst Hemiopie der einen und nach Jahren auch Defect der anderen Gesichtsfeld-Hälfte eingetreten, und doch blieb dabei ein sehr enges centrales Gesichtsfeld von 2^0 bis 3^0 mit guter centraler Sehschärfe bestehen.

Manchmal werden nur kleine Theile des Gesichtsfeldes befallen in Gestalt von schmalen beiderseits gleichen Defecten.[2]) Die centrale Sehschärfe bleibt unverändert und doch kann es geschehen, dass bei nahezu normaler Sehschärfe für die Ferne, die Patienten nicht schreiben und lesen können, wenn sich nämlich ein Defect der rechten Gesichtsfeld-Hälfte bis nahe zum Fixirpunkt erstreckt, denn es fehlt dann die zum geläufigen Lesen nothwendige Mitwirkung des excentrischen Sehens.

Die häufigste Ursache dieser Hemiopie ist Gehirn-Hämorrhagie oder Embolie und natürlich finden dann die Hemiopie und Hemiplegie nach einer und derselben Seite hin statt. Abgesehen von apoplectischen und encephalitischen Zuständen, Tumoren u. s. w. können hemiopische Defecte auch durch idiopathische und sogar vorübergehende

---

[1]) Förster, v. Graefe's Arch. Bd. XXXVI. 1. S. 94. — Schweigger: Knapp u. Schweigger, Arch. f. Augenheilkunde. XX. S. 336 u. 428. — Schmidt-Rimpler: Knapp u. Schweigger, Archiv f. Augenheilkunde. Bd. XXVI.

[2]) Schweigger: Hemiopie und Sehnervenleiden. v. Graefe's Arch. XXII. 3. S 297.

Leiden eines Sehnerventractus herbeigeführt werden, welche manchmal auf Syphilis zu beruhen scheinen. Für die Diagnose dieser Fälle kann unter Umständen ein Symptom zur Geltung kommen, auf welches physiologische Untersuchungen die Aufmerksamkeit gelenkt haben.[3]) Nach Durchschneidung eines Tractus opticus zwischen Chiasma und Gehirn tritt nämlich Erweiterung der Pupille an der entgegengesetzten Seite auf, und in der That habe ich Fälle gesehen, in welchen z. B. gleichzeitig mit hemiopischem Defect der linken Gesichtsfeldhälften die Pupille des linken Auges auffallend erweitert, dabei aber normal beweglich war.

Die Prognose ist bei gleichseitigen hemiopischen Defecten, welche mit einer scharfen Grenzlinie abschneiden, insofern günstig, als vollständige Erblindung nicht zu befürchten ist, wenn nicht etwa das zu Grunde liegende Hirnleiden auch die andere Hemisphäre befällt. Auch ein vollständiges Verschwinden dieses Symptoms liegt im Bereich der Möglichkeit.

Der Sehnerv verhält sich auch bei langem Bestand der Hemiopie ophthalmoscopisch ganz normal; in einem Fall z. B., in welchem ich 1863 Hemiopie vorfand und den ich 1879 wiedersah, war unterdessen weder eine Veränderung des ophthalmoscopischen Befundes noch der nahezu normalen Sehschärfe, noch des Gesichtsfeld-Defectes eingetreten.

Der Ausdruck Hemiopie hat nur dann eine klinische Bedeutung, wenn dadurch die Ursache der Sehstörung als eine cerebrale bezeichnet wird. Bei plötzlich auftretender gleichseitiger Hemiopie mit normalem ophthalmoscopischen Befund kann man stets auf eine Erkrankung eines der Sehcentren oder allenfalls eines Tractus opticus schliessen. Das blosse Vorhandensein beiderseitiger Gesichtsfeld-Defecte, mögen sie nun nach oben oder unten, medial oder temporal gelegen sein, rechtfertigt noch nicht die Bezeichnung als Hemiopie, man erweckt damit die Vorstellung einer cerebralen Begründung des Gesichtsfeld-Defectes, welche in diesen Fällen gewöhnlich nicht vorhanden ist; fast immer handelt es sich dabei um Sehnerven-Erkrankungen. Ausnahmsweise können auch gleichseitige Gesichtsfeld-Defecte bedingt werden durch Sehnerven-Erkrankungen (z. B. progressive Atrophie), welche sich dann auch ophthalmoscopisch durch Entfärbung des Sehnerven zu erkennen giebt.

---

[3]) Knoll, Beiträge zur Physiologie der Vierhügel. Centralblatt der medicinischen Wissenschaften. 1872. No. 17.

Durch Sehnerven-Erkrankung bedingt sind diejenigen Fälle, welche man als nasale oder temporale Hemiopie beschrieben hat, weil beide medialen oder beide temporalen Gesichtsfeld-Hälften fehlen, ebenso wie die sogenannte Hemiopie nach oben oder nach unten. In einigen Fällen von beiderseitigen temporalen Gesichtsfeld-Defecten wurden Geschwülste vor dem Chiasma, welche die Sehnerven comprimirten, als Ursache nachgewiesen [1]). Es kommen übrigens Fälle vor, in welchen der ganze Krankheitsverlauf oder die völlige Heilung die Annahme eines Tumor denn doch äusserst unwahrscheinlich macht, und die Vermuthung nahe legt, dass auch einfach entzündliche Processe an der Basis cranii denselben Effect haben können. Jede solche Krankheitsursache, welche von der Mittellinie aus zur Wirkung kommt, wird natürlich die sowohl vor als hinter dem Chiasma der Mittellinie näher gelegenen Fasciculi cruciati vorwiegend treffen, und demnach werden auch die inneren Netzhauthälften hauptsächlich leiden. Derartige Einwirkungen werden sich übrigens nicht scharf auf einzelne Faserbündel beschränken können, sondern nur die medialen Bündel zuerst und am stärksten befallen, und sich von hier aus gegen die lateralen Nervenfaser-Bündel allmälig abschwächen, so dass auch der Gesichtsfeld-Defect nicht mit scharfer Grenze abschneidet.

Zu den durch cerebrale Ursachen bedingten Sehstörungen ist auch eine Erscheinung zu rechnen, welche wegen des dabei vorhandenen lebhaften Flimmerns gewöhnlich als Flimmerscotom bezeichnet wird. In manchen Fällen tritt zuerst ein beiderseitiger Defect in der Nähe des Fixirpunktes auf, dessen peripherischer Rand demnächst zu flimmern beginnt. Im Verlauf von 20 bis 30 Minuten erstreckt sich das Flimmern bis zur Gesichtsfeld-Peripherie und verlischt dann.

Förster und Schirmer [2]), welche die Erscheinung an sich selbst beobachteten, stellten dabei die Betheiligung beider Augen fest; von den Patienten wird gewöhnlich nur das eine, und zwar immer das mit der befallenen Gesichtsfeldhälfte gleichnamige Auge beschuldigt, womit natürlich noch nicht erwiesen ist, dass nicht dennoch beide Augen in hemiopischer Weise betheiligt sind. Manchmal kommt gleichzeitig wirkliche Hemiopie vor, selbst schwerere cerebrale Er-

---

[1]) Dr. D. E. Müller, v. Graefe's Arch. Bd. VIII. 1. S. 160.— Saemisch, Klin. Monatsblätter. 1865. S. 51.

[2]) Klinische Monatsbl. für Augenheilkunde. 1869. S. 422.

scheinungen, Schwindel, vorübergehende Hemiplegie bei jedem Anfalle wurden beobachtet.

Das Flimmern tritt anfallsweise in längeren oder kürzeren Pausen auf und dauert durchschnittlich etwa eine halbe Stunde.

Häufig aber nicht immer sind die Anfälle mit vorausgehender oder nachfolgender Migräne verbunden.

Aus dem Gebiet der cerebralen Amaurosen lässt sich eine Gruppe ziemlich seltener Fälle zusammenfassen, deren Eigenthümlichkeit darin besteht, dass plötzlich eintretende beiderseitige Sehstörungen in Zeit von wenigen Stunden oder Tagen ihren Höhepunkt erreichen, welcher häufig in absolutem Mangel der Lichtempfindung liegt, ohne dass irgend welche ophthalmoskopische Veränderungen sichtbar sind. Ebenso schnell wie die Erblindung entstanden, kann sie sich auch spurlos verlieren.

Als hauptsächlichstes Beispiel dieser Gruppe ist die urämische Amaurose zu nennen. In Verbindung mit anderweitigen urämischen Erscheinungen, Kopfschmerz, Gefühl von Hitze, Mattigkeit, Luftmangel, Ohnmachtsanfällen oder Convulsionen entsteht ohne ophthalmoskopische Veränderungen eine plötzliche Abnahme des Sehvermögens, welche in kurzer Zeit zu völliger Erblindung führt. Meistens erfolgt bald eine allmälige Wiederaufhellung des Gesichtsfeldes, obwohl nicht immer in gleichmässiger Weise, so dass während dieser Periode Gesichtsfelddefecte auftreten können. Da in allen diesen Fällen Albuminurie vorhanden ist, so ist auch das gleichzeitige Vorkommen von urämischer Amaurose und Retinitis albuminurica gelegentlich zu beobachten.

In ganz ähnlicher Weise, und vielleicht ebenfalls abhängig von Urämie, treten plötzliche Erblindungen auf nach Typhus, Scharlach u. s. w.

Hughlins Jackson[1]) sah in manchen Fällen von Epilepsie vollständige Blindheit dem Verlust des Bewusstseins vorausgehen. Aber auch in Begleitung ganz unbestimmter anderweitiger Symptome oder auch bei sonstigem vollkommenen Wohlbefinden kommen solche Fälle vor.

Die Erblindung ist häufig so vollständig, dass auch keine Spur von Lichtschein nachweisbar ist, und doch kann sich innerhalb einiger Tage das Sehvermögen wieder herstellen; oder es kommt nur eine

[1]) Ophthalm. Hosp. Bd. IV. 2. S. 14.

theilweise oder auch gar keine Besserung zu Stande, und dann kann sich allmälig atrophische Degeneration des Sehnerven entwickeln.

Manchmal kommt in diesen Fällen die merkwürdige Thatsache zur Beobachtung, dass trotz vollständigen Mangels der Lichtempfindung dennoch die Reaction der Pupille auf Licht erhalten bleibt. v. Graefe erklärt dies dadurch, dass die Leitungsunterbrechung in der centralen Bahn der Sehnervenfasern erst hinter der Stelle stattfinde, an welcher die Reflexwirkung auf die Oculomotoriusäste der Iris ausgelöst wird; wahrscheinlich also zwischen der Vierhügelgegend und dem Ort der Lichtwahrnehmung im Gehirn.

Prognostisch wichtig ist diese Thatsache insofern, als sich bei erhaltener Lichtreaction der Pupille auf Wiederherstellung des Sehvermögens rechnen lässt, aber auch bei aufgehobener Pupillarreaction ist ein günstiger Ausgang nicht ausgeschlossen. Ein normales Verhalten der Sehnerven darf natürlich während der ersten Zeit der Erblindung nicht zu einer günstigen Prognose verleiten, da die atrophische Degeneration sich erst im Laufe einiger Wochen oder Monate entwickelt.

Hinsichtlich der Therapie ist noch zu erwähnen, dass Strychnin-Injectionen gegen alle möglichen Formen von Schwachsichtigkeit empfohlen worden sind. Ich habe dabei allerdings eine Anzahl von Fällen sich bessern sehen, wie dies bei jeder andern oder ohne jede Behandlung eben auch geschehen kann; die Majorität der absolut negativen Erfolge ist aber doch so überwiegend, dass ich mich von einer Einwirkung des Strychnins auf den Sehnerven nicht habe überzeugen können. Die von Nagel behauptete unmittelbare Besserung der Sehschärfe nach Strychnin-Injectionen habe ich nie gesehen.

Schliesslich sind noch die Methoden für den Nachweis simulirter Amblyopie auseinanderzusetzen.

Wird, wie gewöhnlich, einseitige vollkommne Amaurose simulirt so ist das beste und kürzeste Verfahren das von v. Graefe[1]) angegebene. Man beschäftigt sich nur mit dem gesunden Auge und bringt bei dieser Gelegenheit ein nicht zu starkes Prisma (6^0—12^0) mit der Basis nach oben oder unten vor dasselbe. Wird dann ein vorgehaltenes Licht oder ein Punkt oder eine feine Linie auf einem weissen Blatt Papier doppelt gesehen, so ist die Simulation ohne Weiteres erwiesen, man kann mitunter sogar auf diese Weise die Sehschärfe

[1]) v. Graefe's Archiv. Bd. II. 1. S. 266.

des angeblich erblindeten Auges mit hinreichender Genauigkeit bestimmen. Zur weiteren Ueberzeugung kann man feststellen, dass bei Bewegungen des Prisma auch das Doppelbild sich bewegt, oder dass die Diplopie durch Wiederherstellung des binocularen Einfachsehens verschwindet, wenn man die Basis des Prisma nach aussen dreht.

Auch das Stereoscop ist zur Entdeckung simulirter Erblindung ein sehr brauchbares Instrument. Jedes Auge hat dabei bekanntlich sein eigenes Gesichtsfeld; beide Gesichtsfelder werden in ein gemeinschaftliches verschmolzen und in diesem gemeinschaftlichen Gesichtsfelde ist es uns nicht möglich, den Antheil jedes einzelnen Auges gesondert zu empfinden. Wir können daher im Stereoscop jedem einzelnen Auge Objecte darbieten, welche im gemeinschaftlichen Gesichtsfeld erscheinen, ohne dass Patient weiss, mit welchem Auge er das Object gesehen hat. Es macht auch gar keine Schwierigkeiten, das Urtheil irre zu führen. Ist die Verschmelzung des Gesichtsfeldes erfolgt, so wird ein Object, welches sich z. B. in der rechten Hälfte des linken Gesichtsfeldes befindet, im gemeinschaftlichen Gesichtsfeld nach rechts liegen und die Vorstellung erwecken, mit dem rechten Auge gesehen zu werden, während das Netzhautbild lediglich dem linken Auge angehört.

Prisma sowohl als Stereoscop geben aber zuverlässige Resultate nur beim Bestehen eines normalen binocularen Sehens. Ist dasselbe aufgehoben, (und dazu kann schon ein geringes periodisches oder ein geheiltes Schielen genügen), so entwickelt sich eine völlige Unabhängigkeit der Gesichtsfelder von einander. Manche solcher Schielenden können nach Belieben sowohl die stereoscopischen Gesichtsfelder verschmelzen, als jedes Gesichtsfeld für sich allein mit Unterdrückung des anderen sehen.

Unter Umständen wird sich auch der Hering'sche Fallversuch (s. S. 109) für diese Zwecke verwerthen lassen.

Bei Simulation von Schwachsichtigkeit wird eine genauere Feststellung der Sehschärfe bei wechselnden Entfernungen leicht Widersprüche in den Angaben herausstellen. Doch darf man nur aus sehr groben Widersprüchen auf Simulation schliessen, weil auch bei wirklicher Schwachsichtigkeit scheinbare Widersprüche in den Angaben, welche die Patienten bei der Sehprüfung machen, aus sehr verschiedenen Ursachen recht häufig sind.

Simulirte Gesichtsfeld-Defecte endlich können am besten durch wiederholtes Aufzeichnen des Gesichtsfeldes in verschiedenen Entfernungen erkannt werden.

Antiseptik und Anaesthesie bei Augen-Operationen.

Antiseptik und Anaesthesie sind bei Augen-Operationen wichtige Erfordernisse, gerade deshalb aber schien es nicht zweckmässig diese Angelegenheit bei irgend einer Operation zu besprechen, sondern lieber in einem eigenen Abschnitt zu behandeln.

Die Antiseptik fängt natürlich an mit der Desinfection des Operateurs, was wohl als bekannt vorausgesetzt werden darf. Sehr wichtig ist ferner die Desinfection der Instrumente. Das von mir bewährt gefundene Verfahren besteht darin, dass die Instrumente etwa 15 — 20 Minuten vor der Operation in 4proc. Carbolsäure-Lösung liegen; erst unmittelbar zum Gebrauch werden sie aus der Carbol-Flüssigkeit herausgenommen, durch kurzes Eintauchen in heisses Wasser von dem etwa noch anhaftenden Carbol befreit und dann (ohne vorheriges Abtrocknen) sofort zur Operation verwendet. Sind sie durch das heisse Wasser etwas zu warm geworden, so kann man sie durch kurzes Eintauchen in eine Sublimat-Lösung (5 per mille) abkühlen. Alle Instrumente, welche möglicherweise gebraucht werden könnten, müssen in Carbol liegen, denn ein nicht desinficirtes Instrument darf nicht verwendet werden.

Nicht minder wichtig ist die Desinfection des zu operirenden Auges und seiner Umgebung. Bei jeder Augen-Operation ist es wichtig zu untersuchen, ob Dacryo-Cysto-Blennorrhöe vorhanden ist, da das Secret derselben infectiös ist und bei der geringsten Verletzung der Hornhaut eitrige Keratitis verursachen kann. Das sicherste Verfahren ist es, den Thränensack zu spalten, zunächst mit

Watte auszustopfen und nach Stillung der Blutung einen Jodoformstift einzulegen, welcher so oft als nöthig erneuert wird; unmittelbar vor der Operation ist ein neuer Jodoformstift einzulegen.

Vor jeder Augenoperation sind die Lider und die angrenzende Gesichtshaut durch Waschen mit Sublimat-Lösung (1 : 3000) zu desinficiren. Für Operationen, welche lediglich Verwundungen der Conjunctiva u. s. w. verursachen, z. B. die Schieloperation, genügt es die Lider zu ectropioniren und die Conjunctiva bis in die Uebergangsfalte mit Sublimat-Lösung auszuwaschen.

Für Operationen, bei welchen das Auge eröffnet wird, z. B. Cataract-Operation, Iridectomie, Discision u. s. w., ist eine länger dauernde Wirkung der Sublimat-Lösung wünschenswerth. Das Auge wird am Abend vor der Operation bis in die Uebergangsfalte hinein mit Sublimat-Lösung ausgewaschen, dann ein feuchter Sublimat-Verband aufgelegt, welcher die Nacht über liegen bleibt; am andern Morgen wird das Auge verbunden, mit Sublimat ausgewaschen und ebenso unmittelbar vor der Operation.

Alle Augenwässer, welche vor oder nach der Operation verwendet werden (Cocain, Atropin u. s. w.) müssen durch Erhitzung sterilisirt sein; ebenso die Verbandstücke.

Dass nach Vollendung der Operation und Verschluss des Auges durch den Verband noch von aussen Infections-Keime eindringen könnten, halte ich nicht für wahrscheinlich; immerhin ist es eine Vorsichtsmaassregel den feuchten Sublimat-Verband noch einige Tage nach der Operation weiter zu gebrauchen; doch ist dabei zu bedenken, dass eine Empfindlichkeit der Haut gegen Sublimat nicht gerade selten ist und sich durch Schwellung und Röthung der Lider ausspricht. Sobald dies der Fall ist, muss der Sublimat-Verband durch den einfachen Watte-Verband ersetzt werden.

Chlorwasser ist vielleicht ein ebenso gutes Antisepticum wie Sublimat, doch hat das letztere den Vorzug grösserer Dauerhaftigkeit.

Von grosser Wichtigkeit für die regelrechte Ausführung der Operationen ist die Anaesthesie, für welche Cocain das vorzüglichste Mittel ist. Freilich beschränkt sich die Wirkung des Cocain lediglich auf die Oberfläche, Conjunctiva und Cornea werden unempfindlich, aber nicht die tiefer gelegenen Theile. Die Cataract-Ex-

traction ohne Iridectomie lässt sich daher vollkommen schmerzlos ausführen; bei der Iridectomie ist das Fassen der Iris stets schmerzhaft aber doch erträglich. Bemerkenswerth ist, dass bei entzündlichen Zuständen Cocain seine Wirkung versagt; Iridectomie z. B bei Glaucom mit heftigen Entzündungs-Erscheinungen wird besser in Narcose als mit Cocain ausgeführt. Bei der Schieloperation kann man, wenn es sich um eine einfache Tenotomie handelt, mit Cocain auskommen, aber unempfindlich wird nur die Conjunctiva, sobald man in das subconjunctivale Gewebe eingeht, um die Sehne zu durchschneiden, sind Schmerzen vorhanden. Es kommt noch hinzu, dass die meisten Schieloperationen an Kindern ausgeführt werden, gegen deren Angst und Unruhe Cocain doch nichts nützt.

Die subcutanen Cocain-Injectionen, welche für Lid-Operationen, Enucleation u. s. w. vorgeschlagen sind, halte ich für verwerflich. Cocain ist beim innerlichen Gebrauch ein geradezu gefährliches Mittel, weil seine Allgemein - Wirkungen individuell sehr verschieden und die dabei zu fürchtenden Vergiftungs-Erscheinungen unberechenbar sind.

Für alle Operationen, bei welchen man mit Cocain-Einträufelungen nicht auskommt, ist die Aether-Narcose das vorzüglichste Mittel. Seit 6 Jahren habe ich den Gebrauch des Chloroforms vollkommen aufgegeben und verwende zur Narcose ausschliesslich Aether. Die bedrohlichen Erscheinungen der Asphyxie, die bei Chloroform so oft eintreten, kommen bei Aether überhaupt nicht vor; Erbrechen u. s. w. ist seltener als bei Chloroform.

Die hauptsächlichste Regel für die Aether-Narcose ist die, dass man genau umgekehrt wie bei Chloroform zu verfahren hat. Während bei Chloroform stets nur geringe Mengen und gleichzeitig mit Luft eingeathmet werden sollen, muss man beim Aether dafür sorgen, dass möglichst nur Aetherdunst mit Ausschluss von Luft geathmet wird, und daher gleich von Anfang an den Aether reichlich verwenden. Die mit Aether getränkte Watte muss in einer möglichst luftdichten Kapsel sich befinden, welche Mund und Nase bedecken und so eingerichtet sein muss, dass neben derselben möglichst keine Luft eindringen kann.

Die Wirkung des Aethers ist ebenso schnell wie die des Chloroforms; die individuellen Verschiedenheiten, welche den Eintritt der Narcose verzögern, kommen bei beiden Mitteln vor, aber auch bei

langdauernder Narcose habe ich von Aether nie einen Nachtheil gesehen.

Merkwürdiger Weise sind auch dieselben Erscheinungen, welche bei Chloroform eine drohende Gefahr verkündigen, z. B. Erweiterung der Pupillen, oder livide Verfärbung der Gesichtshaut u. s. w. bei der Aether-Narcose ganz gleichgültig, denn die bei Chloroform so häufige Asphyxie kommt bei Aether-Narcose überhaupt nicht vor.

Nachtrag.

S. 124 Zeile 1 liess statt „der Doppelbilder“ der verticalen Meridiane.

Seite 281 zwischen Zeile 9—10 von unten ist beim Druck folgender Satz ausgefallen:

Vascularisation der Hornhaut kann vorkommen bei allen Formen von Keratitis; am häufigsten geschieht es bei Keratitis superficialis und wird dann als Pannus phlyctaenulosus bezeichnet. Soll das Wort Pannus überhaupt eine bestimmte Bedeutung haben, so empfiehlt es sich den Ausdruck zu beschränken auf denjenigen Zustand, für welchen die Gefässbildung in der Hornhaut der wesentlichste Theil des Befundes ist, nämlich auf den Pannus trachomatosus.

Register.

A.

Aberration der Lichtstrahlen 55.
Ablösung
— der Choroidea 401.
— des Glaskörpers 365.
— der Netzhaut 410.
Accommodation 10.
—'s Phosphen 15.
Lähmung 67.
Krampf 73.
bei Aphakie 363.
Albinismus 387.
Albuminurie als Ursache von Retinitis 431.
Amaurose u. Amblyopie 487.
— nach Blepharospasmus 208.
— nach Haematemesis 445.
Amaurotisches Katzenauge 461.
Amyloide Degeneration der Conjunctiva 263.
Anaesthesia retinae 493.
Ankyloblepharon 225.
Anisometropie 64.
Antisepsis bei Keratitis 280.
— Operationen 502.
Aphakie 362.
Arcus senilis 298.
Art. hyaloid. persistens 369.
Arterienpuls 382. 470.
Asthenopie
— accommodative 50.
— conjunctivale 228.
— musculare 151.
Astigmatismus
— regelmässiger 54.
— ophthalmoscopische Diagnose 96.
— unregelmässiger 286.
Astigmatismus nach Cataract Extr. 363.
Atrophie des Sehnerven 455.
Atropin Conjunctivitis 232
Atropin - Behandlung bei Myopie 40.
Augenbewegungen 104.
Augenhintergrund
— normaler 375.
Augenmuskellähmungen 110.
Augenmuskelkrämpfe 124.
Augenspiegel 84.

B.

Balggeschwülste der Lider 205
Basedow'sche Krankheit 174.
— auf der Cornea 291.
Bleipraecipitate auf der Cornea 289.
Bleivergiftung 447.
Blennorrhöe
— gonorrhoische 239.
— der Neugeborenen 233.
— des Thränensacks 188.
Blepharitis und Blepharoadenitis 196.
Blepharophimosis 218.
Blepharoplastik 225.
Blepharospasmus 206.
Blutungen
— unter die Conjunctiva 259.
— der Choroidea 402.
— in den Glaskörper 368.
— der Netzhaut 421.
Bowmann'sche Sonden 190.
Brechzustand 3.
Brennlinien 56.
Brennstrecke 56.
Brillen 76.
Büschelförmige Keratitis 269.
Buphthalmos, s. Hydrophthalmos 294 u. 482.

C.

Cancroide auf der Cornea 264.
Capillarpuls des Sehnerven 384.
Cataracta
— capsularis 340 u. 343.
— centralis anterior 335.
— centralis posterior 335
— complicata 345.
— congenita 344.
— corticalis 340.
— diabetica 344.
— incipiens 339.
— morgagniana 341.
— nephritica 345.
— nigra 343.
— nuclearis 341.
— punctata 339.
— pyramidalis 335
— secundaria 357.
— senilis 342.
— striata 339.
— traumatica 358.
Caustica, Anwendung bei Conjunctivitis 237.
Cavernöse Geschwülste der Orbita 178.
Chalazion 201.
Chemosis 259.
Chinin-Blindheit 447.

Cholestearin im Glaskörper 367.
Choroidea 389.
Choroiditis
— bei febris recurrens 315.
— — meningitis cerebrospinalis 316.
— — Myopie 39.
— acute 392.
— areolaris 395.
— disseminata 395.
— eitrige 390.
— embolische 391.
— puerperale 391.
— senile 400.
— syphilitica 399.
Chromhidrose der Lider 206.
Ciliarnerven - Durchschneidung 327.
Cocain 292.
Colobom der Choroidea 407.
— der Iris 330.
— der macula lutea 39. 400. 408.
— des oberen Lids 223.
Commotio retinae 425.
Condylomata iridis, s. Iritis gummosa 314.
Conjunctival-Follikel 245.
Conjunctivitis
— blennorrhoische 233.
— catarrhalis, s. simplex 229.
— crouposa 242.
— diphtheritische 343.
— follicularis 246.
— gonorrhoica 239.
— phlyctaenulosa 256.
— trachomatosa 247.
Corelyse 312
Cornea globosa 294.
Corticalstaar 340.
Credé'sches Verfahren 240.
Cyclitis 389.
Cysten der Iris 332.
Cysticercus 369.
Cystoide Vernarbung 481.

D.

Dacryoadenitis 182.
Dacryocystitis 187.
Dacryocystoblennorrhöe 188.
Dacryops 184.
Daltonismus 490.
Dermoide der Cornea 264.
Descemetitis 318.
Diabetes 331, 344, 425, 429.
Dioptrie 5.
Diphtheritis conjunctivae 343.
— faucium 71.
Diplopie binoculare 108.
— monoculare 75
— verkappte 114.
Discision 347.
Distichiasis congenita 222.
— durch Schrumpfung der Conjunctiva 251.
Drehpunkt 104.
Dynamische Divergenz 144.

E.

Ectatische Hornhautnarben 290.
Ectropium 212.
— durch Blepharitis 198.
Eczem der Augenlider 203.
Electrolyse 222.
Embolie der Arter. centr. retinae 451.
Emmetropie 9.
Emphysem der Lider 187.
— der Orbita 180.
Enophthalmus 181.
Entropium 216.
— durch Blepharitis 198.
Enucleation 326.
Ephidrosis 206.
Epicanthus 222.
Epilepsie 500.
Episcleritis 299.
Epithcliom des Lidrandes 205.
Erysipelas
— der Lider 169 u. 204.
Erythropsie 491.
Eserin 74.
— bei Glaucom 478.
Essentielle Schrumpfung der Conjunctiva 260.
Excavation des Sehnerven
— atrophische 459.
— glaucomatöse 472.
— physiologische 377, 477.
Exenteration 392.
Exophthalmometer 181.
Exophthalmos
— aus Stauungsursachen 176.
— durch Entzündung der Orbitalgewebe 171.
— durch Geschwülste der Orbita 177.
— durch Morbus Basedowii 174.
Exophthalmos
— pulsirender 176.
— paralyticus 117.
Exostosen der Orbita 179.
Exstirpatio bulbi, s. Enucleation 326.
Exstirpation des gesammten Orbital-Inhalts 179.
— der Thränendrüse 185.
Extraction 349.

F.

Fallversuch nach Hering 109.
Farbenblindheit 490.
Fädchen-Keratitis 292.
Febris recurrens 314.
Fernpunkt 10.
Fernsichtigkeit 17.
Fistel der Cornea 281.
— der Thränendrüse 183.
Flimmerscotom 499.
Flügelfell, siehe Pterygium 261.
Focale Beleuchtung 266.
Fracturen der Orbitalwandungen 180; als Erblindungsursache 456.
— der Schädelbasis 456.
Fremde Körper
— der Conjunctiva 260
— der Cornea und der vorderen Kammer 295.
— der Linse und des Glaskörpers 359.
Frühjahrscatarrh 258.

G.

Galvanocaustik bei eitriger Keratitis 280.
Gefässentwicklung im Glaskörper 368.
Gehirnerkrankung als Ursache von Neuroret. 442.
Gerontoxon 298.
Gerstenkorn 199.
Geschwülste
— amyloide der Conjunctiva 263.
— der Choroidea 403.
— der Cornea 264.
— der Iris 332.
— der Netzhaut 460.
— der Orbita 177.
Gesichtsfeld 488.
Glaskörperablösung 365.
Glaskörperschrumpfung 364.

Glaskörperblutungen 368.
Glaskörpertrübungen 365.
Glaucoma simplex 476.
— fulminans 471.
— inflammatorium 471.
— malignum 481.
Gliom der Retina 460.
Granuläre Augenentzündung 236.
Greisenbogen 298.
Gummata Iridis 314.

H.

Hagelkorn, siehe Chalazion 201.
Halo glaucomatosus 475.
Hauptmeridiane 56.
Hemeralopie 492.
Hemiopie-Hemianopsie 496.
Herpes frontalis 202.
— corneae 291.
Hippus 331.
Höhenabweichung beim Schielen 154.
Hordeolum 199.
Hornhaut-Abscess 278.
— Axe 102.
— Facetten 268.
— Fistel 281.
— Geschwüre 235, 278, 281.
— Krümmung 101.
— Staphylom 289.
— Trübungen 285.
Hyalitis 366.
Hydrocephalus ventriculorum als Erblindungsursache 445.
Hydromeningitis 318
Hydrophthalmos 294, 482.
Hydrops camerae anterioris 294.
Hyperämie der Choroidea 389.
— der Conjunctiva 227
— retinae 410
Hyperästhesia retinae 494.
Hypermetropie 44.
Hypopyon 276.

I. und **J.**

Jequirity 255.
Illaqueatio 222.
Incongruenz der Netzhäute 130.
Innervationsgesetze der Augenmuskeln 105.
Insufficienz der Augenmuskeln 36, 153.
Intervascularräume der Choroidea 388.
Intoxications-Amblyopien 447.
Iridectomie bei Cataract-Extraction 355.
— Discision 348.
— Glaucom 478.
— Hornhauteiterung 280.
— Hornhauttrübungen 287.
— Iridocyclitis 329.
— bei Iritis und Iridochoroiditis 310.
— Ischämia retinae 455
— Schichtstaar 338.
Irideremie 330.
Iridodialyse 332.
Iridodesis 288.
Iridodonesis 331.
Iridotomie 362, 287.
Iridochoroiditis 331, 411.
Iridocyclitis 337.
Iriscysten 332, 331, 354.
Irisvorfall 279, 297.
Iritis
— bei Febris recurrens 314.
— bei chron. Rheumatismus 308.
— bei Pannus trachomatosus 252.
— chronische 309.
— gonorrhoica 308
— gummosa 314.
— idiopathica 304.
— recidivirende 307.
— rheumatische 306.
— secundäre 313.
— serosa 318.
— syphilitica 313.
— variolosa 314.
Irritationserscheinungen bei Myopie 37.
Ischämia retinae 455.

K.

Kapselstaar 340, 343.
Kalkverbrennung d Cornea 298.
Keratitis
— büschelförmige 269.
— eitrige 276.
— interstitialis 271.
— neuroparalytische 282.
— parenchymatosa 271.
Keratitis
— phlyctänulosa 267.
— profunda 271.
— punctata 276.
— superficialis 267.
— variolosa 278.
Keratoconus 293.
Keratoscop 58.
Kernstaar 341.
Kurzsichtigkeit 21.
Kyananopsie 491.

L.

Lagophthalmos 212.
Lamina cribrosa 377.
Lappenschnitt 352.
Leptothrix im Thränenröhrchen 185.
Leucoma adhaerens 285.
Leukämie 433.
Lidabscess 204.
Linear-Extraction 351.
Linse
— Luxation 360.
— senile Veränderung 354.
Lithiasis conjunctivae 200.
Lupus der Lider 205.
Lymphfollikel der Conjunctiva 245.

M.

Macula lutea
— physiologisches Verhalten 386.
— Erkrankung bei Myopie 39.
— Choroiditis der Macula lutea 399.
Madarosis 197.
Markhaltige Nervenfasern der Retina 409.
Malaria 308.
Meibom'sche Drüsen 200.
Melanom der Cornea 264.
Membrana pupillaris perseverans 330.
Meningitis cerebrospinalis 316.
Meridian-Asymmetrie 54.
Metamorphopsie 40.
Micropsie 68, 428.
Milium 199.
Miosis 74.
Mouches volantes u. Myodesopsie 37, 365.
Mydriasis und Accommodationslähmung 67.

Mydriasis spastica 73.
Myopie 21.
— scheinbare 73.

N.

Nachstaar 357.
Nachtblindheit 491.
Nahepunkt 10.
Narbenkeratitis 269, 296.
Narbenpterygium 262.
Narcose bei Augenoperationen 503.
Netzhaut
— Ablösung 410.
— Blutungen 422, 479.
— Entzündung 426.
— Pigmentirung 416.
Neuritis und Neuroretinitis 439.
— erbliche 447.
— nach Blutverlusten 445.
— retrobulbaris 446.
Neurotomia optico-ciliaris 327.
Niveaudifferenzen im Augenhintergrund 380.
Nuclear-Lähmungen 124.
Nystagmus 163.

O.

Obliteration des Thränencanals 189.
Oculomotoriuslähmung 117.
— recidivirende 119.
Oedema retinae 426.
Ophthalmomalacie 364.
Ophthalmometer 100.
Ophthalmoplegie 124.
Orbicularis-Lähmung 212.
Orbitalabcess 170.
Osteome der Orbitalwandungen 179.
— der Choroidea 393.

P.

Pannus trachomatosus 252.
— phlyctaenulosus 506.
Panophthalmitis 390.
Paracenthese der Cornea bei Hornhautgeschwüren 280.
Pemphigus der Conjunctiva 260.
Perimeter 488.
Periostexstirpation des Orbitalinhaltes 179.
Peritomie 255.
Perivasculitis retinae 428.
Phlyctänen
— der Conjunctiva 256.
— der Cornea 267.
Photophobie, s. Blepharospasmus 206.
Phtiriasis der Lider 199
Phthisis bulbi, essentielle 364.
Physostigmin 74.
Pigmentirung der Retina 416.
Pilze in den Thränenröhrchen 185.
Pinguecula 260.
Polarstaar
— hinterer 335.
— vorderer 335.
Polyopia monocularis 75.
Polypen des Thränencanals 195.
Presbyopie 17.
Prismen 80.
— Ueberwindung derselben 106
Projection des Gesichtsfeldes bei Augenmuskellähmungen 119.
Prolapsus iridis 279, 331.
Pterygium 261.
Ptosis 210.
— und Miosis 212.
Puerperale Choroiditis 391.
Pulsirender Exophthalmos 177.
Pulverisateur 255.
Pupillarverschluss 309.
Pupillarmembran 330.
Pupillenstarre, reflector. 75, 115, 457.
Pustula maligna der Lider 204.
Pyramidenstaar 335.

Q.

Quecksilber-Idiosyncrasie 198.

R.

Randkeratitis 269.
Raupenhaare als Ursache von Augenentzündung 317.
Reclination 347.
Recurrens als Ursache von Choroidal-Erkrankungen 314.
Refractionsdifferenz 64.
Refractionszustand 3.
— ophthalmoscop. Diagnose desselben 90.
Resection des Nerv. opticus 327.
Retinitis
— albuminurica 431.
— hämorrhagica 429.
— leucaemica 433.
— pigmentosa 416.
— proliferans 434.
— septica 429.
— syphilitica 430.
Retinoscopie 97.
Retrobulbäre Neuritis 446.
Rücklagerung 155.

S.

Sarcom der Choroidea 405
Schattenprobe 97.
Schichtstaar 336.
Schielbrillen 162.
Schielen
— accommodatives 143.
— alterirendes 128.
— concomittirendes 125.
— convergirendes 138.
— divergirendes 146.
— dynamisches 149.
— latentes 128.
— monolaterales 128
— nach oben und unten 154.
— Operation 154.
— paralleles 149.
— periodisches 142.
— permanentes 127.
— scheinbares 103.
— Spontanheilung 145.
Schielwinkel 129.
Schneeblindheit 496.
Schutzbrillen 88.
Schwachsichtigkeit s. Amblyopie 487.
— angeborene 489.
— durch hochgradige Myopie 37.
— erbliche 447.
Schwindel bei Oculomotorius-Lähmung 119.
Sciascopie 97.
Scleralstreif 376.
Scleritis 299
Sclerotomie 478.

Scotoma centrale 447.
Scotome durch Affection der Macula lutea 399.
Seborrhöe 196.
Sehlinie 102.
Sehnerv
— ophthalmoscop. Bild 375.
— Entzündung 439.
— Atrophie 455.
Sehroth 386.
Sehschärfe 6.
Simulirte Schwachsichtigkeit 501.
Sommerconjunctivitis 258.
Sonnenlicht als Ursache von Sehstörungen 424.
Staar-Reife 347.
— Reifung, künstliche 351.
Staar-Operation 347.
Staphyloma corneae 289.
Staphyloma sclerae 301.
Stauungspapille 443.
Stenopäische Apparate 83.
Stereoscop bei Strabismus 134; bei Simulation 501.
Stokes'sche Linse 63.
Strabismus, s. Schielen.
Strahometrie 129.
Stricturen des Thränencanals 189.
Spiegelreflex der Retina 348.
Subvaginalraum 324, 444.
Symblepharon 223.
Sympathische Augenleiden 321.
Synechia anterior 273, 278.
— posterior 306.
Syphilitische Choroiditis 309.
— Iritis 313.
— Keratitis 274.
— Retinitis 430.
Syphilitische Ulceration der Lider und der Conjunctiva 204.

T.

Tätowirung der Cornea 289.
Tarsaldrüsen 200.
Tarsoraphie 214.
Telangiectasien der Lider 205.
Tenon'sche Kapsel
— Entzündung 172.
Tenotomie 155.
Thränendrüsen - Entzündung 182.
Thränenfistel 194.
Thränenpunkte u Thränenröhrchen 185.
Thrombrose
— der Orbitalvenen und des Sinus cavernosus 171.
— der Vena central. ret. 454.
Tonometer 466.
Torpor retinae 492.
Trachom 247.
Trichiasis 251.
Trochlearis - Lähmung 120.
Trübung des Glaskörpers 365.
— physiologische der Retina 384.
Tuberculose der Iris 316.
— der Choroidea 403.

U.

Ulcus rodens 281.
— corneae serpens 277.
Umstülpung der Iris 332.
Unterdrückung von Netzhautbildern 130.
Uraemische Amaurose 500.

V.

Vaccinepusteln am Lidrand 199.
Variola auf der Conjunctiva 259.
— Hornhautaffection 278.
— Iritis 314.
Venenpuls 381.
Verbrennung der Conjunctiva 260.
Verflüssigung des Glaskörpers 364.
Verkalkung
— der Choroidea 392.
— der Linse 362
Verknöcherung der Choroidea 393.
Verletzungen d Cornea 294.
— der Sclera 303.
Verschwinden der Iris durch Einsenkung 332.
Verwachsung des Thränencanals 191.
Vitiligoidea der Lider 206.
Vorlagerung der Augenmuskeln 155.

W.

Winkel *a* 102.

X.

Xanthelasma der Lider 206.
Xanthopsie 491.
Xerosis 251, 283.

Z.

Zerreissung der Choroidea 403.
— der Sclera 303.
Zoster ophthalmicus 202.

WELLCOME LIBRARY INSTITUTE

Gedruckt bei L. Schumacher in Berlin.